

FACULDADE SETE LAGOAS- FACSETE

JOÃO BATISTA DE OLIVEIRA MAIA

MINIIMPLANTES E SUAS INDICAÇÕES NA ORTODONTIA

Fortaleza - CE

2019

JOÃO BATISTA DE OLIVEIRA MAIA

MINIIMPLANTES E SUAS INDICAÇÕES NA ORTODONTIA

Monografia apresentada ao Curso de Especialização em Ortodontia da Faculdade Sete Lagoas, como requisito para obtenção do título de Especialista em Ortodontia Bioprogressiva.

Orientador: Prof. Dr Jorge Lincolins Pereira Soares

Fortaleza - CE

2019

Orientador: Dr Jorge Lincolins Pereira Soares

Aprovada em ____/____/____

COMISSÃO EXAMINADORA

Dr. Jorge Lincolins Pereira Soares

(Orientador)

Dr. Sylvio Gonçalves Filho

IESO – Fortaleza -CE

Dra. Antônia Laura Araújo Carvalho

IESO – Fortaleza -CE

Fortaleza - CE

2019

MAIA, João Batista de Oliveira.
Miniimplantes e suas indicações na ortodontia
Fortaleza, Faculdade Sete Lagoas FACSETE - IESO,

35 f:il
Especialização, 2019.

Orientador: Prof. Dr Jorge Lincolins Pereira Soares

Monografia: Especialização em Ortodontia.

1. Ortodontia 2. Miniimplantes 3. Ancoragem

Faculdade Sete Lagoas FACSETE – IESO, Fortaleza – CE.

I. Título.

II. Jorge Lincolins Pereira Soares.

AGRADECIMENTOS

Agradeço aos meus pais in memoriam: José Carlos Maia e Maria Emilsa Oliveira Maia que foram grandes incentivadores da minha carreira profissional.

LISTA DE ILUSTRAÇÕES

01 Imagem do Parafuso de Miniimplante.....	25
02 Imagem da colocação do Parafuso de Miniimplante.....	26
03 Imagem da Retração com Miniimplante.....	27
04 Imagem Tipos de parafusos de Miniimplantes.....	28
05 Imagem da Higienização do Miniimplante.....	29
06 Imagem Miniimplante na região palatina na região palatina.....	30

RESUMO

INTRODUÇÃO: Ancoragem absoluta é um termo utilizado para descrever a unidade de ancoramento que permanece estacionário sob forças ortodônticas, sendo, portanto, um dos determinantes para o sucesso do tratamento ortodôntico e responsável pela otimização do controle de ancoragem. A utilização de miniimplantes para a ancoragem no tratamento ortodôntico tem demonstrado alta versatilidade de aplicação clínica. Estes aparatos surgem como alternativas para os casos em que a ancoragem se torna um fator primordial para o sucesso do tratamento. Neste trabalho descrevemos as indicações dos miniimplantes, assim como, quais os cuidados com a higienização dos miniimplantes. **OBJETIVO:** Descrever a utilização dos miniimplantes como uma forma de ancoragem na ortodontia. **METODOLOGIA:** Foi realizada uma revisão sobre: indicação da ancoragem ortodôntica com a utilização dos miniimplantes. Para aprofundamento do tema, foi feita uma busca nas bases de dados: Pubmed, Periódicos CAPES, Scielo, em português e inglês. Foram encontrados 57 artigos, sendo selecionados apenas 31, utilizando os descritores: Ortodontia. Miniimplantes. Ancoragem, nos últimos anos. **CONCLUSÃO:** A utilização dos miniimplantes tem-se mostrado extremamente de qualidade, sendo como mais um, dos diversos recursos de ancoragem esqueléticos, desde que seja promovida a força recomendada na aplicação do MI, varia entre 100 e 200 gramas. O MI promove mais eficiências do que os métodos tradicionais de ancoragem, além da diminuição do tempo de tratamento.

Palavras-chave: Ortodontia. Miniimplantes. Ancoragem.

ABSTRACT

INTRODUCTION: Absolute anchorage is a term used to describe the anchoring unit that remains stationary under orthodontic forces and is therefore one of the determinants for orthodontic treatment success and responsible for the optimization of anchorage control. The use of mini-implants for anchoring in orthodontic treatment has demonstrated high versatility of clinical application. These devices appear as alternatives for cases where anchoring becomes a prime factor for successful treatment. In this work, we describe the indications of the mini-implants, as well as, the care with the hygiene of the mini-implants.

OBJECTIVE: To describe the use of mini-implants as a form of anchorage in orthodontics.

METHODOLOGY: A review was performed on: indication of orthodontic anchoring with mini-implants. To deepen the subject, a search was made in the databases: Pubmed, CAPES newspaper, Scielo, in Portuguese and English. We found 57 articles, being selected only 31, using the descriptors: Orthodontics. Mini-implants. Anchorage in recent years.

CONCLUSION: The use of mini-implants has shown to be extremely high quality, being one of the several skeletal anchoring resources, respecting the strength recommended in the IM application, ranging from 100 to 200 grams, thus promoting more efficiencies than the methods of anchorage, in addition to the reduction of treatment time.

Keywords: Orthodontics. Mini-implants. Anchoring.

SUMÁRIO

1. INTRODUÇÃO.....	10
2. OBJETIVOS.....	11
2.1. Específicos.....	11
3. METODOLOGIA.....	12
4. REVISÃO DA LITERATURA.....	13
4.1 Indicação dos miniimplantes.....	14
4.2 Aplicação dos miniimplantes para ancoragem.....	16
4.3 Higienização do miniimplante.....	17
4.4 Desvantagens dos miniimplante.....	18
5. DISCUSSÃO.....	20
6. CONCLUSÃO.....	30
REFERÊNCIA	

1. INTRODUÇÃO

A ancoragem ortodôntica tem sido motivo de preocupação para os ortodontistas desde os primórdios da especialidade. Uma terapia ortodôntica bem-sucedida, na grande maioria das vezes, depende de planejamento criterioso da ancoragem, não sendo exagero afirmar que este fator é um dos determinantes quanto ao sucesso ou insucesso de muitos tratamentos.

Essas ferramentas proporcionam ao tratamento de más oclusões mais severas uma otimização de resultados com mecânicas mais simples ou, ainda, diminuição do tempo de tratamento, atualmente, o ortodontista pode lançar mão de dispositivos transitórios de ancoragem esquelética.

Com a utilização dos implantes, surge um novo conceito de ancoragem em ortodontia, denominado ancoragem esquelética, a qual não permite a movimentação da unidade de reação. Ela é obtida devido à incapacidade de movimentação da unidade de ancoragem frente à mecânica ortodôntica.

Na prática clínica, a estabilidade promovida pelo minimplante (MI) poderá ser verificada durante o tratamento, através da avaliação da necessidade de se aplicar maior ou menor força.

Clinicamente, também após a fixação do MI, pode-se pressionar a cabeça dele com instrumento metálico em diferentes sentidos de acordo com a necessidade da utilização de força a ser empregada.

Os MI podem ser utilizados em qualquer área de tecido ósseo, seja ela alveolar ou apical, sempre considerando que MI só devem ser implantados em áreas de osso com qualidade adequada e em locais sem perda de dentes há longo tempo, pois não haverá osso alveolar suficiente para implantação de ancoragem.

O MI é uma excelente opção como coadjuvante nos tratamentos ortodônticos, porém devem ser analisadas corretamente suas indicações, contra-indicações e limitações, para que o mesmo possa ser utilizado de forma correta, expressando todo seu potencial (FERNANDES, Sérgio Henrique Casarim, 2010).

2. OBJETIVOS

Demonstrar a utilização dos miniimplantes como forma de ancoragem na ortodontia.

2.1 Específico

- Descrever o resultado do tratamento ortodôntico com auxílio do miniimplantes para ancoragem.
- Conhecer a utilização dos miniimplantes como fonte de ancoragem esquelética na ortodontia.
- Estimar quais os cuidados com a higienização dos miniimplantes.

3. METODOLOGIA

Foi realizada uma revisão sobre: as indicações dos miniimplantes como forma de ancoragem esquelética na ortodontia, com o objetivo de identificar as vantagens que podem proporcionar no tratamento. Para aprofundamento do tema, foi feita uma busca nas bases de dados: Pubmed, Periódicos CAPES, Scielo. Foram encontrados 57 artigos, sendo selecionados apenas 31, utilizando os descritores: Ortodontia, Miniimplantes e Ancoragem.

Os critérios de inclusão foram: estudos de casos clínicos, artigos em português e inglês; excluíram-se trabalhos que não contemplaram o assunto, trabalhos fora do período.

Este trabalho dispensa a aprovação do comitê de ética em pesquisa por tratar-se de uma revisão, assegurado nas resoluções 466/2012 e 510/2016 CNS/MS Artigo I que trata de revisão bibliográfica.

4. REVISÃO DE LITERATURA

Os problemas ortodônticos são de ordens multifatoriais: problemas funcionais, perda de dentes decíduos antes do tempo, fatores locais e genética, dependendo do diagnóstico de cada caso, algumas condutas são tomadas quanto ao tratamento (ARAÚJO, Eustáquio A; ARAÚJO, Cristiana V, 2008).

O diagnóstico é fundamental, tendo em vista que as más oclusões não estão ligadas a um só fator, com isso, consegue-se obter um bom planejamento e tratamento (BITTENCOURT, Marcos Alan Vieira; MACHADO, André Wilson Machado, 2010).

Nas más oclusões, fatores como os etiológicos podem estar presentes, os métodos de ancoragem e planejamento está dentre os elementos para o sucesso do tratamento ortodôntico precoce (TAMBURUS, Weber; TEIXEIRA, Clovis. ORTODONTIA Terapia Bioprogressiva, 2013).

A sequência do tratamento ortodôntico, pode ser determinada precocemente, quando sabemos o que deve ser feito (TAMBURUS, Weber; TEIXEIRA, Clovis. ORTODONTIA Terapia Bioprogressiva, 2013).

Nos dias atuais, os pacientes estão buscando o tratamento ortodôntico cada vez mais cedo, contribuindo para um diagnóstico antecipado e um tratamento precoce (MINOMI, Fernanda Maibashi, 2014).

A ancoragem esquelética envolve uma mini cirurgia de implantação do parafusos ou dispositivos no osso, usados como ancoragem absoluta.

O tratamento ortodôntico pode ser dividido em IV etapas, segundo Ricketts: A I Etapa é preventiva, onde o foco é a dentição decídua e o início da dentição mista. Como o próprio nome já diz, essa etapa é de prevenção, visando o não comprometimento da dentição permanente. A II Etapa é interceptora, direcionada para a dentição mista. Aqui é feito um acompanhamento da erupção dos dentes permanentes.

A III Etapa é corretiva, envolvendo a dentição mista e a dentição permanente. A IV Etapa é a reabilitadora, onde já temos o paciente adulto e não contamos mais com a presença do crescimento facial, aqui se tem a indicação do uso de ancoragem com miniimplantes (TAMBURUS, Weber; TEIXEIRA, Clovis. ORTODONTIA Terapia Bioprogressiva, 2013).

Para Soares e Tortamano (2005), os fatores que proporcionam a estabilidade do miniplante são: a densidade e a espessura do osso cortical, que variam de acordo com as regiões anatômicas e também do padrão de crescimento. ex: crescimento vertical possuem o osso cortical vestibular mais fino, para pacientes braquicefálicos ou mesocefálicos, tem espessura óssea maior e a escolha do miniplantes deve ser menos calibrosos.

Em contrapartida, em pacientes dolicocefálicos apresentam o osso cortical mais fino, deve-se optar por miniplantes calibrosos (FERNANDES, Sérgio Henrique Casarim, 2010).

O miniplante é mais uma forma eficaz de se conseguir ancoragem esquelética no tratamento ortodôntico (CHUNG, C. J. Y. et al. Sep. 2005).

4.1 Indicação para instalação dos miniplantes

O MI é considerado um acessório bastante eficiente e uma alternativa executável se considerar o custo-benefício, mais vale ressaltar que, caso o ortodontista não saiba realizar a implantação, vai precisar de uma integração com o cirurgião e/ou implantodontista para a otimização (PANDOVAN., et al 2006),

A espinha nasal anterior, a crista infra-zigomática e o palato. São os locais que oferecem melhores condições para instalar os miniplantes.

A força recomendada na aplicação do MI para os traçamentos ortodônticos variam entre 100 e 200 gramas (Cheng et al., 2004).

Sendo que a sutura palatina mediana, formada por osso cortical mais denso, pode ser considerada o melhor local para instalação desse dispositivo de ancoragem temporária na maxila (LEE, S. J.; et al.2004).

Na mandíbula a melhor região é a retromolar, processo alveolar vestibular e sínfise. Outro fator que deve ser considerado é a localização do miniplante em relação ao tecido gengival, podendo ser inserido na gengiva livre ou na gengiva ceratinizada.

O MI é uma excelente opção como coadjuvante nos tratamentos ortodônticos, porém devem ser analisadas corretamente suas indicações, contra-indicações e limitações, para que o mesmo possa ser utilizado de forma correta, expressando todo seu potencial.

Para Melsen e Verna, o correto seria: a utilização de forças leves gramas para intrusão; e a linha de ação de força sempre passando pelo miniimplante, em diferentes direções.

Favero, Brollo e Bressan 2002 citaram que, quando a força é aplicada prematuramente, um tecido fibroso é formado entre o miniimplante e o osso, sendo este fenômeno considerado favorável pelos autores, pois facilita a remoção dos mesmos após a finalização da movimentação ortodôntica e não compromete a estabilidade do miniimplante durante o tratamento.

“Miyawaki et al.,2003, examinaram a taxa de sucesso de três tipos de miniimplantes de titânio e miniplacas, e também os fatores associados à estabilidade dos miniimplantes usados na região posterior da mandíbula como ancoragem ortodôntica e concluíram que miniimplantes com diâmetro maior que 1mm são mais seguros para esse tipo de ancoragem e que podem receber carga imediata, desde que a força aplicada seja menor do que 200 gramas”.

Para Soares e Tortamano, os principais fatores para a estabilidade do miniimplante são: a espessura e a densidade do osso cortical, que variam de acordo com as regiões anatômicas e também do vetor de crescimento, pois pacientes com tendência de crescimento vertical possuem o osso cortical vestibular mais fino. Portanto, para pacientes braquicefálicos ou mesocefálicos, a escolha deverá recair em miniimplantes menos calibrosos. Em contrapartida, em pacientes dolicocefálicos que, freqüentemente, apresentam o osso cortical mais fino, deve-se optar por miniimplantes mais calibrosos.

4.2 Aplicação dos miniimplantes para ancoragem

Os miniimplantes estão indicados para alcançar qualquer movimento dentário sem perda de ancoragem, sejam eles de intrusões, tração horizontal, distalizações superiores e inferiores e também aplicação na distração osteogênica.

“Aplicações clínicas dos miniimplantes podem ser: retração em massa dos dentes anteriores, intrusão de molares superiores, intrusão de dentes anteriores, distalização de molares superiores, estabilização de molares superiores, estabilização de molares inferiores, mesialização de molar inferior, vestibularização de molares inferiores, verticalização de molares, tracionamento de caninos impactados e bloqueio inter-maxilar em pacientes que irão ser submetidos à cirurgia ortognática e retração inicial de caninos (Marassi et al 2004)”.

Quando um dente posterior for perdido por cáries ou outras causas e não restaurado o espaço imediatamente, podem provocar a inclinação, giro e extrusão dos dentes adjacentes. Pode-se usar ancoragem esquelética para evitar estes problemas enquanto se obtém a intrusão de um dente posterior (Park et al.,2005).

A intrusão de um molar extruído da maxila que utiliza tratamento ortodôntico convencional é um desafio. Investigaram os movimentos de intrusão de um molar da maxila em casos que usam miniimplante como ancoragem parcial ou total rígida do arco.

A intrusão de molares da maxila poder ser obtida de uma maneira controlada usando aparelhos fixos com MI de titânio como ancoragem óssea (Chen et al..2004).

A intrusão real de dentes posteriores é uma movimentação extremamente complexa de se obter com mecânica ortodôntica convencional,

sendo recomendada uma cirurgia de osteotomia subapical para reposição superior das unidades posteriores extruídas evitando efeitos indesejados nos dentes que provavelmente.

4.3 Higienização do miniimplante

Qualquer dispositivo na cavidade oral, pode causar a retenção de alimentos e outros, nesse caso o paciente deverá ser orientado a escovar a cabeça do MI com uma pequena escova infantil, com cerdas macias embebida em gel ou solução de gluconato de clorexidina a 0,12% 2x ao dia por cerca de 20 segundos.

A escolha de escova infantil deve-se ao fato que, pelo seu tamanho reduzido, se adequa as diversas regiões que por ventura o miniimplante esteja inserido (Araújo TM et al, 2006).

Caso a opção seja por inserir o miniimplante na gengiva, sua cabeça deve ficar exposta e o paciente deve ser instruído para uma perfeita higienização (MARASSI, C. et al. 2006).

Caso a opção seja pela inserção na gengiva livre, é importante que o miniimplante fique sob a gengiva e que um amarrilho seja deixado para receber a mola, como nos tracionamentos de caninos.

Na literatura é relatado uma diversidade de protocolos para controle da saúde peri-implantar, entretanto existe um consenso entre esses, que é a utilização de géis ou soluções de gluconato de clorexidina a 0,12%, como agente de limpeza dessa região.

A clorexidina desponta como solução anti-séptica de eleição para prevenir a mucosite-perimplantar. O paciente deve estar determinado para executar uma higiene oral de forma correta e o controle de placa satisfatório. Comumente, as técnicas para a execução da escovação dos pacientes reabilitados com implantes dentários é a mesma que é feita em pessoas com dentes naturais. Contudo, deve ser dispensada uma atenção especial para evitar o acúmulo de biofilme bacteriano nas superfícies dos implantes.

Um manejo profissional da saúde periimplantar deverá acontecer semanalmente no primeiro mês e mensalmente durante todo o tratamento, salientando assim a orientação das medidas de controle de biofilme dental-bacteriano.

Passando os 14 dias, após a cirurgia o ortodontista pode começar a dar início a aplicação de força. Alguns estudiosos apontam que a instalação de molas, amarrilhos e elásticos, podem vir a prejudicar a higienização em um primeiro momento, pois a região periimplantar gasta em média 2 semanas para se cicatrizar completamente. Durante o passar deste período, o paciente deve obedecer os conselhos passados pelo ortodontista, com relação aos medicamentos e higiene bucal (NASCIMENTO; ARAÚJO, BEZERRA, 2006).

A terapêutica periodontal deve abranger um minucioso controle de placa, também acharam um biofilme bacteriano na língua, nas bolsas periodontais e nas tonsilas palatinas. A placa dental sendo um depósito microbiano de ocorrência natural representa um biofilme verdadeiro que consiste em bactérias em uma matriz composta principalmente de polímeros extracelulares de etiologia bacteriana e produtos do exsudato do sulco gengival, da saliva, ou ambos (BETTI, 2006).

O paciente precisa ser orientado para na primeira semana pós-instalação dos miniimplantes; cuidado adicional deverá ser tomado com a higienização. Cuidado esse que consiste em realizar bochechos diários de solução de gluconato de clorexidina a 0,12% (Araújo TM et al, 2006).

4.4 Desvantagens dos miniimplantes

As limitações do uso de miniimplante como auxiliares na ancoragem para movimentação ortodôntica, estão relacionadas somente a fatores biomecânicos como excesso de força, por exemplo as utilizadas em tratamentos ortopédicos mecânicos.

As contra-indicações gerais na utilização de MI são: distúrbios metabólicos do osso; tabagismo; gestação; etilismo; osteoporose; cardiopatias;

hipertensão; higiene bucal; patologias locais e acidentes anatômicos (SOARES, M. S.; TORTAMANO 2005).

A ruptura dos miniimplantes pode ser considerada como uma das desvantagens que podem ocorrer ao longo do tratamento, este tipo de quebra acontece, durante a instalação ou retirada do mini-parafuso do osso, porém pode acontecer também durante o emprego de força no tratamento ortodôntico.

As dificuldades para o uso dos MI locais são: macroglossia; inserções baixas dos freios; presença de infecções; higiene bucal deficiente; queilite; hiperplasia gengival; quantidade e qualidade inadequada do osso; patologias do osso; doença periodontal e dentes impactados.

Depois de analisadas as indicações e contra-indicações, deve-se tomar cuidado com a carga utilizada nesse mecanismo de auxílio de ancoragem constataram que miniimplante submetidos a uma força de 200 a 300g não requerem osseointegração e podem ser removidos a qualquer momento (Bae et al., 2002).

Quando o miniimplante solta, ocorreu por uma força grande empregada carga acima de 900 cN mm (Buchteret al.,2005).

Contudo, o tipo e a espessura óssea da região podem vir a interferir na resistência ao torque de inserção, que, combinada á subperfuração, pode intensificar a fratura da porção próxima à cabeça do miniimplante (NOVA; et al., 2008).

As restrições com relação ao uso dos miniimplantes, esta correlacionada a fatos biomecânicos, como por exemplo, a aplicação de força excessiva, empregada principalmente em tratamentos ortopédicos mecânicos.

As contra-indicações médicas gerais no emprego deste tipo de tratamento são: tabagismo; etilismo; osteoporose; cardiopatias; hipertensão; higiene bucal; patologias locais e acidentes anatômicos (PITHON; et al..2008).

Já no caso das contra-indicações locais destacam-se as macroglossia; inserções baixas dos freios; presença de infecções; higiene bucal deficiente; queilite; hiperplasia gengival; quantidade e qualidade inadequada do osso; patologias do osso; doença periodontal e dentes impactados. Logo após, a análise minuciosa das indicações e contra-indicações, o profissional deve se ater a carga empregada nesse mecanismo de auxílio de ancoragem (JOSGRILBERT; et al., 2008).

Em certos casos, pode ter certas complicações no processo de instalação deste tipo de miniplante, das quais se destacam a quebra do mesmo dentro do osso ou apenas a quebra da cabeça do parafuso, transfixar a raiz do dente vizinho, pode haver o toque no feixe vâsculo-nervoso, pode ainda ter um processo inflamatório da mucosa periimplantar, em decorrência da falta de higienização e colaboração do paciente (ZUCOLOTO, CARVALHO, 2008).

5 DISCUSSÃO

Os MI estão indicados para alcançar qualquer movimento dentário sem perda de ancoragem, sejam eles de intrusões, tração horizontal, distalizações superiores e inferiores (KURODA, S.; KATAYAMA, A.; TAKANO-YAMAMOTO T 2004).

O emprego dos miniplantes para a ancoragem ortodôntica é uma metodologia bastante eficiente, sendo aconselhada para diversas modalidades clínicas, como protração, extrusão e intrusão de elementos dentários tanto da região posterior quanto anterior e em casos de retração. Por ser considerada uma técnica de fácil execução, de baixo custo e de enorme aplicabilidade clínica, o mesmo vem tendo uma grande aceitação por parte dos pacientes (WIECHMANN, D.; MEYER, U.; BÜCHTER, A 2007). O uso dos miniplantes palatinos se mostraram de forma clínica, mais fácil utilização, além de ser um método auxiliar eficaz nos casos onde se faz necessário ancoragem absoluta (ARCURI, et al., 2007).

Os miniplantes ortodônticos, podem ser considerados uma forma de terapia essencial, além de ajudar os profissionais nas mais diversas etapas do tratamento ortodôntico, reduzindo, na maioria das vezes, a ajuda por parte dos pacientes e tornando os resultados mais previsíveis.

Para a ancoragem ortodôntica com os MI precisamos conhecer as inúmeras características de seu uso nesta etapa do tratamento. Além de que, quando colocados de maneira correta, os mesmos podem se tornarem eficazes e mais previsíveis do que com os métodos tradicionais de ancoragem (MARASSI, MARASSI, 2008).

O controle da ancoragem ortodôntica é decisivo para o sucesso do tratamento, existindo vários recursos intra e extrabucais a serem utilizados. Convencionalmente estes métodos apresentam uma série de desvantagens, incluindo complicações estéticas, funcionais, necessidade de colaboração do paciente e constrangimento social, que podem interferir na aceitabilidade do tratamento indicado (BRANDAO, Larissa Bustamante Capucho, MUCHA, José Nelson 2008).

A ancoragem absoluta está relacionada com a possibilidade do implantodontista ou cirurgião fornecer ao ortodontista um ponto fixo e imóvel de ancoragem dentro da cavidade bucal, para que sejam realizados movimentos simples ou complexos de forma mais controlada e previsível. Os micros parafusos ortodônticos oferecem uma vasta possibilidade de escolha da localização de instalação no osso alveolar e basal, bem como uma grande variação do ponto de aplicação da força no arco (Valarelli FP.,2017).

Os melhores locais para a inserção são as áreas interradiculares mesial de primeiros molares superiores. Sendo que, os miniimplantes foram considerados uma metodologia conveniente e confiável para a ancoragem esquelética (SQUEFF, Luciana Rougemont, et al 2008).

À ancoragem esquelética propicia uma correta fiscalização das forças aplicadas, tanto em direção quanto em magnitude, apesar de ser considerado um novo método no tratamento ortodôntico, vem tendo muita aceitação pelo fato de não haver colaboração por parte do paciente, pelo baixo custo, por ser uma técnica simples, fatores esses que culminam na redução do tempo de terapia.

Os benefícios da ancoragem com o MI na ortodôntia é considerada muito surpreendente, visto que pode-se propiciar resultados muito bons, desde que seja feito um cuidadoso planejamento ortodôntico/cirúrgico (NASCIMENTO, M. H. A.; ARAÚJO, T. M.; BEZERRA, F. 2006).

Podemos usar o MI para a verticalização dos molares inferiores está indicada em casos de inclinação acentuada destes dentes, devido à perda de unidades adjacentes ou em casos de impactação de segundos molares inferiores. Dependendo do grau de angulação que o dente em questão se

encontre, e levando em consideração o seu volume radicular, este tipo de movimento pode tornar-se difícil (Valarelli FP.,2017).

Logo sua instalação o MI deve ser dentro do possível a ancoragem para dente para sua correta posição, a fim de melhorar a linha de inserção bem como minimizar perda periodontal na área mesial do dente inclinado.

A inclinação mesial favorece o aparecimento de defeitos ósseos verticais e bolsas infra ósseas na região mesial dos molares, a migração distal dos pré-molares, extrusão do molar antagonista, contatos prematuros em relação cêntrica, interferências oclusais nos movimentos de látero-protrusão além de dificultar a confecção de prótese quando a inclinação é excessiva.

A verticalização do molar para a sua correta posição leva à normalização da situação oclusal funcional e periodontal, possibilitando o posicionamento das raízes perpendicular ao plano oclusal de forma que resista melhor às forças oclusais e facilite o plano de inserção da prótese paralela ao longo do eixo do dente (Valarelli FP.,2017).

A eficácia dos miniimplantes ortodônticos, certa adaptação do plano de tratamento ou em modificações na técnica de colocação do implante, promovem altas taxas de sucesso (CHENG et al., 2004)

A utilização do MI, promove um excelente resultado no final da terapia, têm que haver um estabelecimento de um sistema de ancoragem permanente, não havendo nenhum tipo de movimento em relação a unidade ativa. Tal método possibilita a conquista de um processo direto e simples, com pequeno custo, bastante eficiente e com uma vasta aplicação clínica (VILLELA, et al., 2004).

Após discutir acerca da avaliação sobre a relutância á processos como fratura e flexão de miniimplantes ortodônticos, a forma deste implante está relacionada de maneira direta com a resistência do mesmo. Não obstante a estas diferenças, todos os parafusos analisados se mostraram capazes ao emprego clinico. Um fato importante e que deve se analisado pelo profissional é o conhecimento ao fato de haver alterações nas estruturas que servem de sustentação a ancoragem ortodôntica (PITHON; et al., 2008).

Os miniimplantes de diferentes dimensões, ponderou que, não há alteração significativa com relação a resistência mecânica de ambas as marcas, houve apenas uma alteração na forma, concluindo assim que, a

resistência à fratura, pode sofrer interferência por esta variável (NOVA; et al., 2008).

Já BRANDÃO, MUCHA, (2008), findou-se em relação à pesquisa sobre o grau de aceitabilidade destes miniimplantes pelos pacientes que estão em uso de terapia ortodôntica, e relatou que 90% apresentavam aceitação pela terapia em questão e que aconselhariam outras pessoas a fazerem este tipo de tratamento, além de que suportariam os miniimplantes durante todo o tratamento ortodôntico.

Para que se tenha uma eficácia no tratamento ortodôntico, deve haver a elaboração de um minucioso planejamento, especialmente quanto ao método de ancoragem, que distingue pela relutância ao movimento indesejado. Determinadas situações, faz com que o ortodontista apele para uma ancoragem extra bucal (cervical, occipital, craniana ou facial); nos casos destas situações, deve ter uma enorme colaboração por parte do paciente, além de alterar a parte estética, chegando a expor o paciente a algum constrangimento social, riscos de injúrias à face, especialmente ao olho do paciente. Outro fato a se considerar é que o paciente tem que estar muito motivado a usar este tipo de aparelho, pois se não, o tempo da terapia terá que ser prolongado (REIS JUNIOR, 2011).

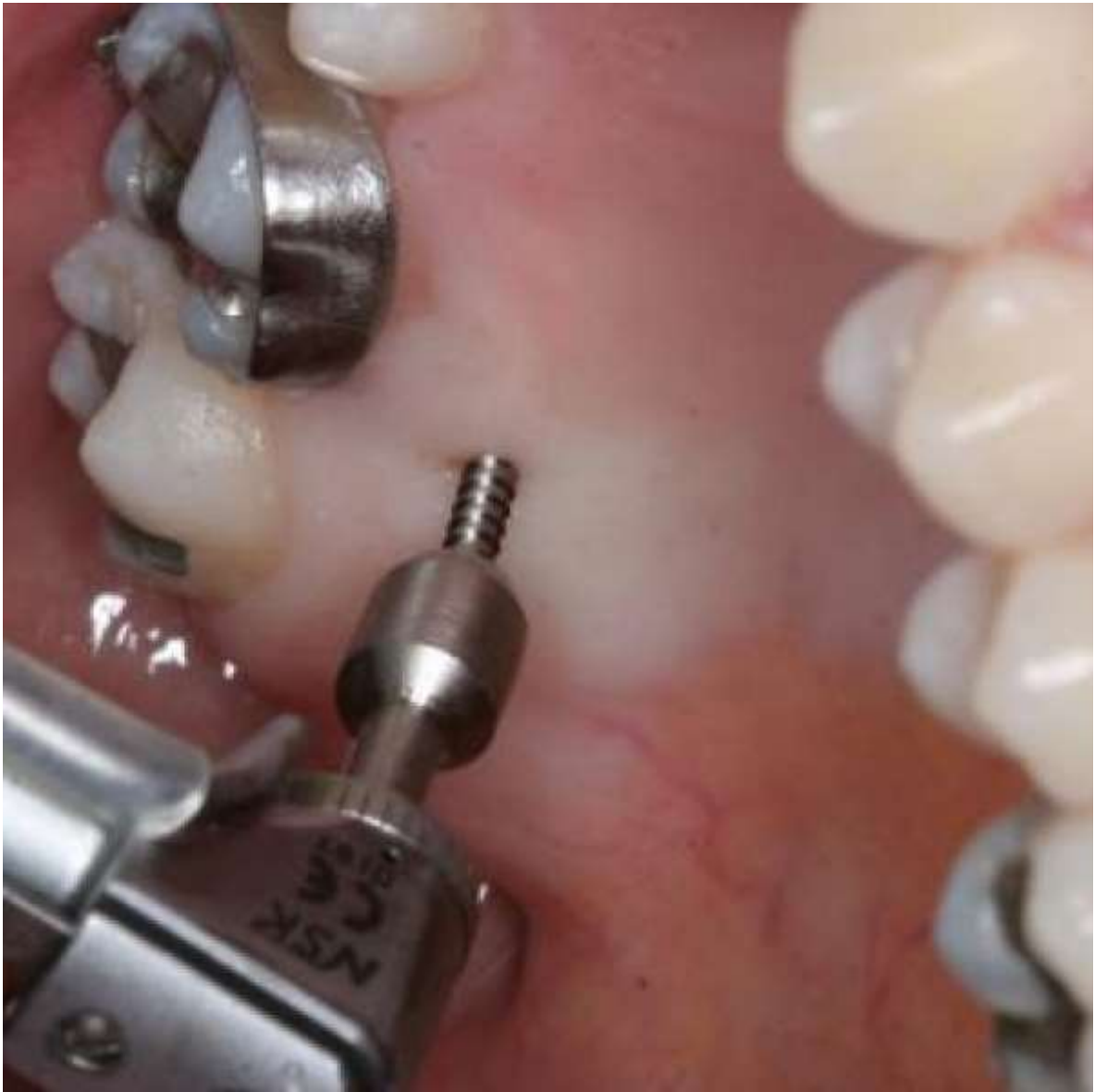Imagem 01 – Parafuso de Miniimplante



Fonte: Imagem do Google Parafuso de Miniimplante¹

¹ https://www.google.com/search?q=MINI+IMPLANTES&client=firefox-b-d&source=lnms&tbn=isch&sa=X&ved=0ahUKEwj5nKbVrsjIAhWnE7kGHSMRBoYQ_AUIECgB&biw=1366&bih=614#imgrc=BKpLf7z7Tl2-oM:

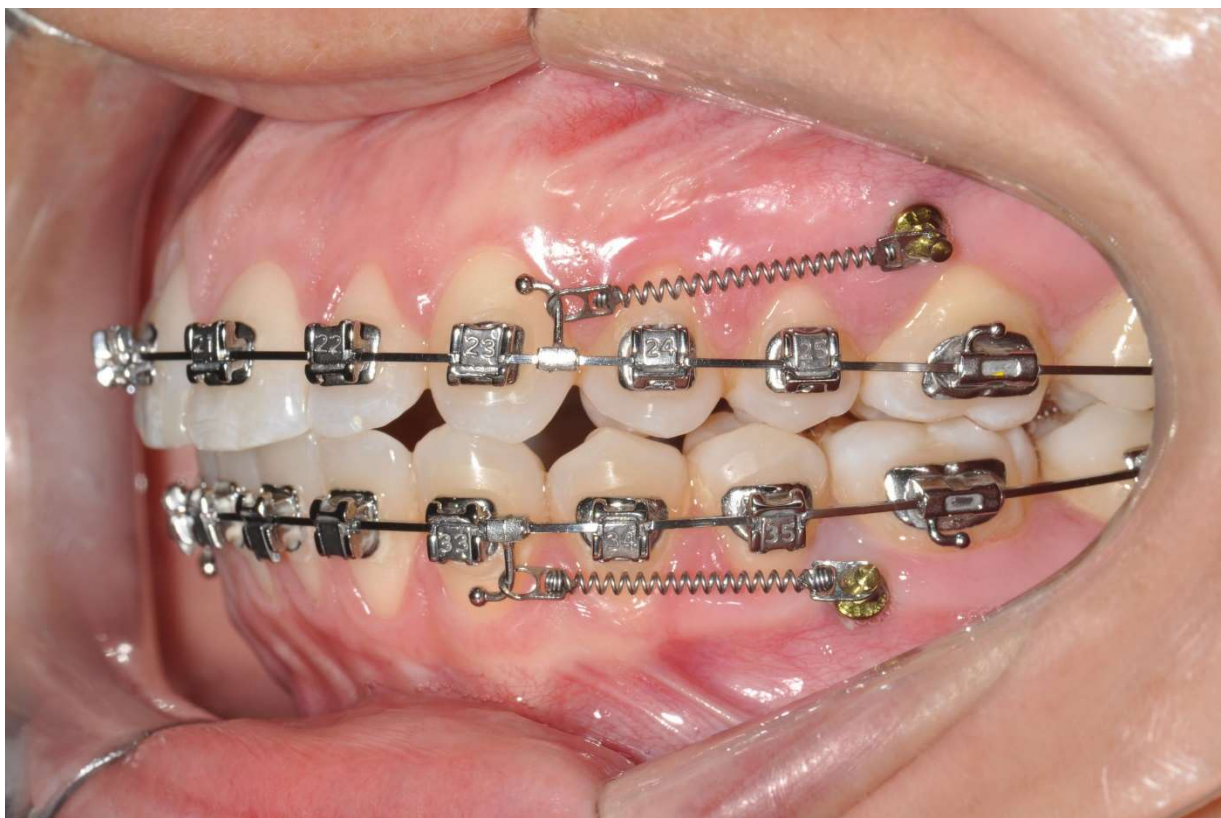
Imagem 02 – Instalação do Miniimplante



Fonte: Imagem do Google da instalação do Parafuso de Miniimplante²

² https://www.google.com/search?q=MINI+IMPLANTES&client=firefox-b-d&source=lnms&tbn=isch&sa=X&ved=0ahUKEwj5nKbVrsjIAhWnE7kGHSMRBoYQ_AUIECgB&biw=1366&bih=614#imgrc=BKpLf7z7Tl2-oM:

Imagem 03 – Retração com Miniimplante



Fonte: Imagem do Google da instalação do Parafuso de Miniimplante³

³ https://www.google.com/search?q=MINI+IMPLANTES&client=firefox-b-d&tbn=isch&tbs=rimg:CQSqS3-8-0yNjhVvDD2waH5D_1secXlvzD8u0xJMo0uK0RCqXPFahmkyYemfAyACaS3WopuqM.JiwOR5slkJ5-xSoSCVvWwMPbBofkEzTgFRKCE7hQKhJP-x5xeW-1MMRKhUmEHUiqKqQqEgnq7TEkyjS4rRGaqZm97_1mhzioSCREKpc8VqGaTEajc-DcazjEDKhJJh6Z8DIAJplRutlu5bttY34qEgndaimG6owmLBEX6GolkJjdOyoSCQ5HmyWQnn7FEc47QjPZ_1RM8&tbo=u&sa=X&ved=2ahUKEwjQ-4eCr8jiAhU9HrkGHTxTC1cQ9C96BAGBEBs&biw=1366&bih=614&dpr=1#imgdii=D89yeq27D-ne5M:&imgsrc=mbdT0h2qIKX2aM

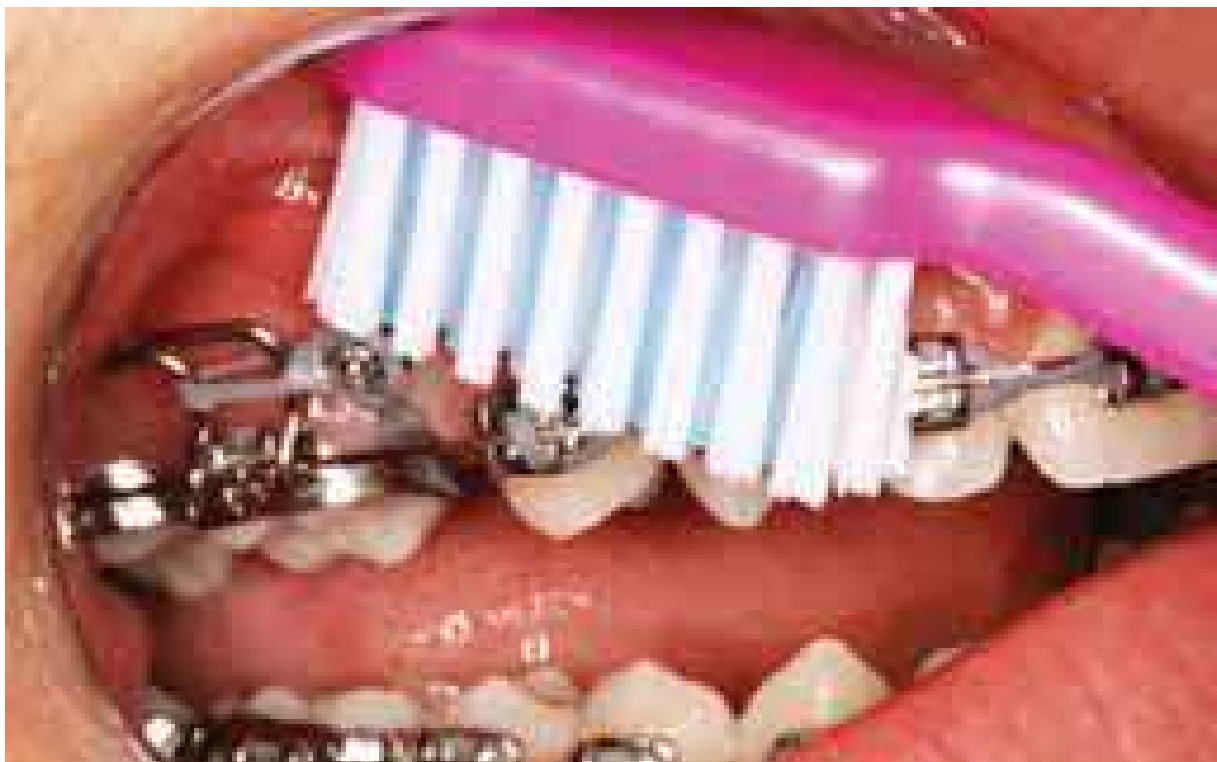Imagem 04 – Tipos de parafusos de Miniimplantes



Fonte: Imagem do Google dos tipos de Parafusos de Miniimplantes ⁴

Imagem 05 – Higienização do Miniimplante

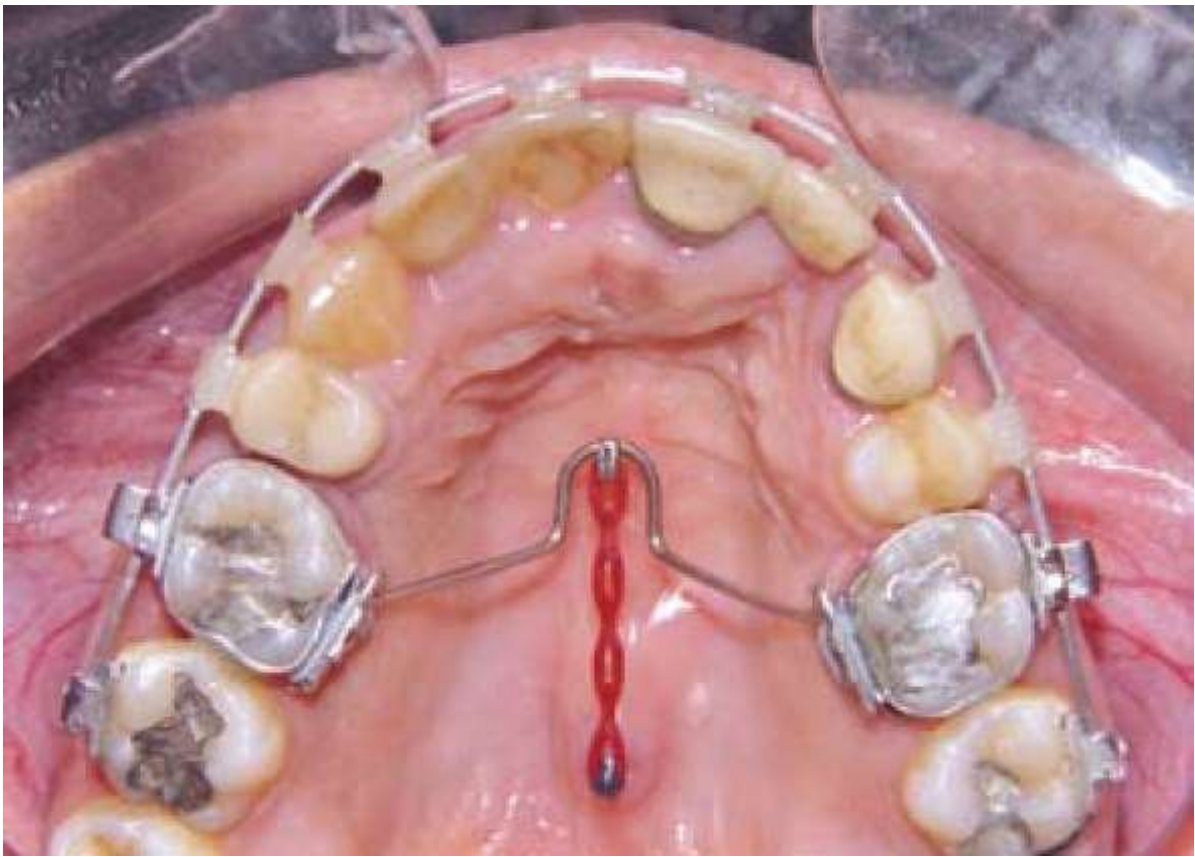
⁴ https://www.google.com/search?q=MINI+IMPLANTES&client=firefox-b-d&tbs=isch&tbs=rimg:CQSqS3-8-0yNljhVvRDD2waH5D_1secXlvzD6u0xJMo0uK0RCqXPFahmkyYemfAyACaS3WophuqM.JiwOR5slkJ5-xSoSCVvWwMPbBofkEZTgFRKCE7hQKhlJP-x5xeW-1MMRKhUmEHUiqKQqEgnq7TEkyjS4rRGaqZm97_1mhzioSCREKpc8VqGaTEajc-DcazjEDKhJJh6Z8DIAJpIRutlu5bttY34qEgndaimG6owmLBEX6GolkJjdOyoSCQ5HmyWQnn7FEc47QjPZ_1RM8&tbo=u&sa=X&ved=2ahUKEwjQ-4eCr8jiAhU9HrkGHTxTC1cQ9C96BAGBEBs&biw=1366&bih=614&dpr=1#imgrc=7hRD-fnBAaNUJM



Fonte: Imagem do Google da higienização do Parafuso de Miniimplante⁵

Imagem 06 – Miniimplante na região palatina

⁵ https://www.google.com/search?client=firefox-b-d&biw=1366&bih=614&tbn=isch&sa=1&ei=aMfyXKXjOe3A5OUPgbef0AI&q=higieniza%C3%A7%C3%A3o+mini+implantes+na+boca&oq=higieniza%C3%A7%C3%A3o+mini+implantes+na+boca&gs_l=img.3...9685.14229..14679...0.0..1.852.5323.0j2j1j3j1j3j2.....0....1..gws-wiz-img.8PKRq87jXhE#imgrc=q7TyFVBrb2BnqM



Fonte: Imagem do Google do Parafuso de Miniimplantes na região do palato⁶

6. CONCLUSÃO

⁶ https://www.google.com/search?client=firefox-b-d&biw=1366&bih=614&tbm=isch&sa=1&ei=Gib1XN_pDli_5OUPtyrkAU&q=higienizacao+mini+implante&oq=higienizacao+mini+implante&gs_l=img.3...68444.79806..80230...0.0..0.913.4052.0j12j5-2j1.....0....1..gws-wiz-img.....35i39j0.3YHIznFBpFg#imgrc=-9Qrllt1spAM

A utilização dos miniimplantes tem-se mostrado extremamente de qualidade, sendo como mais um, dos diversos recursos de ancoragem esqueléticos,

Os miniimplantes podem tornar os tratamentos ortodônticos que necessitam de ancoragem mais eficientes do que com os métodos tradicionais.

As várias possibilidades de posicionamentos dos miniimplantes, facilitam os diversos tipos de movimentações dentárias desejadas.

REFERÊNCIAS

ARAUJO, Eustáquio A.; ARAUJO, Cristiana V. de. Abordagem clínica não-cirúrgica no tratamento da má oclusão de Classe III. Rev. Dent. Press Ortodon. Ortop. Facial, Maringá , v. 13, n. 6, p. 128-157, Dec. 2008 . Available from <http://www.scielo.br/scielo.php?script=sci_arttext&pid=S1415-54192008000600015&lng=en&nrm=iso>. access on 12 Apr. 2019. <http://dx.doi.org/10.1590/S1415-54192008000600015>.

Araújo TM, Nascimento MHA, Bezerra F, Sobral MC. Skeletal anchorage in Orthodontics with mini-implants. R Dental Press Ortodon Ortop Facial 2006;11:126-156.

BRANDAO, Larissa Bustamante Capucho and MUCHA, José Nelson. Grau de aceitação de mini-implantes por pacientes em tratamento ortodôntico: estudo preliminar. Rev. Dent. Press Ortodon. Ortop. Facial [online]. 2008, vol.13, n.5, pp.118-127. ISSN 1980-5500. <http://dx.doi.org/10.1590/S1415-54192008000500012>.

BAE, S.M. et al. Clinical application of micro-implant anchorage. J Clin Orthod Boulder, v.36, nº 5, p.298-302, May. 2002.

BITTENCOURT, Marcos Alan Vieira. Early treatment of patient with Class III skeletal and dental patterns. Dental Press J. Orthod., Maringá , v. 20, n. 6, p. 97-109, Dec. 2015 . Available from <http://www.scielo.br/scielo.php?script=sci_arttext&pid=S2176-94512015000600097&lng=en&nrm=iso>. access on 14 Mar. 2019. <http://dx.doi.org/10.1590/2177-6709.20.6.097-109.bbo>.

BÜCHTER, A. et al. **Load-related implant reaction of miniimplants used for orthodontic anchorage.** Clin. Oral Implants Res., Copenhagen, v. 16, no. 4, p. 473-479, 2005.

CHENG, S. J. et al. A prospective study of the risk factors associated with failure of miniimplants used for orthodontics anchorage. Int J Oral Maxillofacial Implants, Lombard, v. 19,nº 1, p. 100-6, Jan- Feb. 2004.

CHUNG, C. J. Y. et al. Maxillary Molar Intrusion with Fixed Appliances and Mini-implant Anchorage Studied in Three Dimensions. *Angle Orthod*, Appleton, v. 75, nº 5, p. 754–760. Sep. 2005.

LEE, S. J.; et al. The Efficient Use of Midpalatal Miniscrew Implants. *Angle Orthod*, Apple-ton, v. 74, nº 5, p.711-14. Oct. 2004.

MINOMI, Fernanda Maibashi, A IMPORTÂNCIA DO TRATAMENTO ORTODÔNTICO PRECOCE. 2014. 42f. Trabalho de Conclusão de Curso - Universidade Estadual de Campinas. Faculdade de Odontologia de Piracicaba, Brasil, 2014.

FERNANDES, Sérgio Henrique Casarim. Má oclusão Classe III de Angle, subdivisão direita, tratada sem exodontias e com controle de crescimento. *Dental Press J. Orthod.*, Maringá , v. 15, n. 6, p. 131-142, Dec. 2010 . Available from <http://www.scielo.br/scielo.php?script=sci_arttext&pid=S2176-94512010000600017&lng=en&nrm=iso>. access on 14 Mar. 2019. <http://dx.doi.org/10.1590/S2176-94512010000600017>.

FAVERO, L.; BROLLO, P.; BRESSAN, E. Orthodontic anchorage with specific fixtures: related study analysis. *Am J Orthod Dentofacial Orthop*, St. Louis, v. 122, no. 1, p. 84-94, July 2002.

GALLÃO, SIMONE et al. Diagnóstico e tratamento precoce da Classe III: relato de caso clínico. *Journal of the Health Sciences Institute - Revista do Instituto de Ciências da Saúde*. V. 30, n. 1, p. 104 a 108, jan/mar, 2013. Disponível em: https://www.unip.br/presencial/comunicacao/publicacoes/ics/edicoes/2013/01_jan-mar/V30_n1_2013_p104a108.pdf

JANSON, SANT´ANA, VASCONCELOS. **Ancoragem esquelética com miniimplantes: incorporação rotineira da técnica na prática ortodôntica.** *Rev. Clín. Ortodon. Dental Press*, Maringá, v. 5, n. 4 - ago./set. 2006.

JOSGRILBERT; et al. **A utilização dos mini implantes na mecânica ortodôntica contemporânea.** *Rev. Clín. Ortodon. Dental Press*, Maringá, v. 7, n. 4 - ago./set. 2008.

OLTRAMARI, Paula Vanessa Pedron et al . Tratamento ortopédico da Classe III em padrões faciais distintos. Rev. Dent. Press Ortodon. Ortop. Facial, Maringá , v. 10, n. 5, p. 72-82, Oct. 2005 . Available from <http://www.scielo.br/scielo.php?script=sci_arttext&pid=S1415-54192005000500008&lng=en&nrm=iso>. access on 14 Mar. 2019. <http://dx.doi.org/10.1590/S1415-54192005000500008>.

MIYAWAKI, S. et al. Factors associated with the stability of titaniumscrew placed in the posterior region for orthodontic anchorage. Am J Orthod Dentofacial Orthop, St. Louis, v. 124,no. 4, p. 373-378, Oct. 2003.

MARASSI, C.; LEAL, A.; HERDY, J. L. Mini-implantes como método de ancoragem em Ortodontia. In: SAKAI, E. et al. Nova visão em Ortodontia: Ortopedia Funcional dos Maxilares. 3. ed. São Paulo: Ed. Santos, 2004. p. 967-974.

MARASSI, C. et al. O uso de mini-implantes como auxiliares do tratamento ortodôntico. Ortodontia SPO, São Paulo, v. 38, n. 3 p. 256-265, Jul/Set. 2005.28.

MARASSI. C. Carlo Marassi responde (Parte I) : Quais as Aplicações Clínicas e Quais as Chaves para o Sucesso no Uso dos Mini-implantes em Ortodontia? Rev Clin Dental Press Ortodon Ortop Facial , Maringá, v.11, nº 4, p. 126-56 jul./ago.2006.

NASCIMENTO, M. H. A.; ARAÚJO, T. M.; BEZERRA, F. Microparafuso ortodôntico: instalação e orientação de higiene periimplantar. **Rev. Clin. Ortodon. Dental Press**, Maringá, v. 5, n. 1, p. 24-31, fev./mar. 2006.

KURODA, S.; KATAYAMA, A.; TAKANO-YAMAMOTO 2004 T. Severe Anterior Open-Bite Case treated Using Titanium Screw Anchorage. Angle Orthod, Appleton, v. 74, nº 4, p.558-67, Aug. 2004.

NOVA; et al. **Avaliação do torque para inserção, remoção e fratura de diferentes mini-implantes ortodônticos.** R Dental Press OrtodonOrtopFacial Maringá, v. 13, n. 5, p. 76-87, set./out. 2008.

PADOVAN, et al. **Utilização de microimplantes como ancoragem ortodôntica no tratamento das más-oclusões.** v. 3,n 2,Março • Abril, 2006.

PITHON; et al. **Avaliação da resistência à flexão e fratura de mini-implantes ortodônticos.** R Dental Press OrtodonOrtopFacial Maringá, v. 13, n. 5, p. 128-133, set./out. 2008.

PARK, Y. C. et al. Extraction space closure with vaccum-formed splints and miniscrew anchorage. J. Clin. Orthod., Boulder, v. 39, no. 2, p. 76-79, 2005.

SOARES, M. S.; TORTAMANO, A. O uso dos mini-implantes como auxiliar na ancoragem ortodôntica.São Paulo: Artes Médicas. Cap 12, p. 266-79, 2005.

SQUEFF, Luciana Rougemont,.et al 2008 SIMONSON, Michel Bernard de Araújo; ELIAS, Carlos Nelson and NOJIMA, Lincoln Issamu. Caracterização de mini-implantes utilizados na ancoragem ortodôntica. Rev. Dent. Press Ortodon. Ortop. Facial [online]. 2008, vol.13, n.5, pp.49-56.

Valarelli FP, Celi MVR, Chiqueto KFG, Freitas KMS, Valarelli DP. Efetividade dos mini-implantes na intrusão de molares superiores. Innovation Implant Journal.2017; 5(1):1-9.

ZUCOLOTO; CARVALHO. **Protocolo para ancoragem absoluta em ortodontia: micro-implante.** Revista Gaúcha de Odontologia, Porto Alegre, v. 56, n. 2, p. 201-205, 2008.

WIECHMANN, D.; MEYER, U.; BÜCHTER, A. Success rate of mini and micro-implants used for orthodontic anchorage: a prospective clinical study. **Clin. Oral Implants Res.**, Copenhagen, v. 18, p. 263-267, 2007.