FACULDADE SETE LAGOAS - FACSETE
CENTRO DE PÓS-GRADUAÇÃO EM ODONTOLOGIA - CPGO

Maria Inocência da Conceição Neta

FRATURA DE LIMA EM ENDODONTIA E CONDUTA TERAPÊUTICA:
Relato de caso

Natal, RN
2019

Maria Inocência da Conceição Neta

FRATURA DE LIMA EM ENDODONTIA E CONDUTA TERAPÊUTICA: relato de caso.

Trabalho apresentado ao curso de Especialização Lato Sensu da Faculdade Sete Lagoas – FACSETE, do Centro de Pós-Graduação em Odontologia – CPGO, como requisito parcial para a conclusão do Curso de Especialização em Endodontia.

Área de Concentração: Endodontia.

Orientadora: Profa. Nathália Marília Pereira Ferraz.

Natal, RN

2019

FACSETE
Faculdade Sete Lagoas
Portaria MEC 278/2016 - D.O.U. 19/04/2016
Portaria MEC 946/2016 - D.O.U. 19/08/2016

Artigo científico intitulado **"FRATURA DE LIMA EM ENDODONTIA E CONDUTA TERAPÊUTICA: relato de caso"** de autoria de Maria Inocência da Conceição Neta.

Aprovado em: _____/_____/_____ pela banca examinadora composta pelos seguintes professores:

Profa. Nathália Marília Pereira Ferraz – CPGO

Profa. Flávia de Lima Cavalcanti – CPGO

Prof.Glauco dos Santos Ferreira – CPGO

Natal-RN, 11 DE Maio de 2019

Faculdade Sete Lagoas – FACSETE
Rua: Itália Pontelo,, 50/86- Chácara do Paiva
Sete Lagoas –MG- CEP 35700-170. Tel.: (31)3773-3268
Email:contato@facsete.edu.br

RESUMO

Os instrumentos endodônticos são ferramentas destinadas à ampliação, limpeza e modelagem de um canal radicular, fabricados de ligas de aço inoxidável ou de níquel-titânio (NITI). Sabe-se que diversos acidentes podem ocorrer durante o tratamento dos canais radiculares e a fratura de instrumentos endodôntico consiste em um dos mais indesejáveis. Tal fratura pode ocorrer por dois grandes fatores: a torção e a flexão por fadiga cíclica, podendo também ser a conjugação de ambos. Fatores anatômicos, como a curvatura e a largura do canal ou outros fatores como ciclos de esterilização, número de usos, etc., podem influenciar uma fratura mais precoce dos instrumentos. Esse trabalho tem como objetivo abordar a ocorrência de fratura de lima endodôntica, e discutir por meio de um relato de caso a respeito das condutas frente a este evento. Paciente A. E. D. B. gênero feminino, 39 anos de idade, residente na cidade de Natal/ RN, compareceu a clínica odontológica do CPGO, do curso de Especialização em Endodontia para tratamento endodôntico de dente 47 por indicação protética. Durante a instrumentação ocorreu fratura de lima no terço médio do canal mesio-vestibular. A conduta inicialmente adotada foi fazer uso do microscópio, ultrassom e insertos ultrassônicos, na tentativa de remover o instrumento fraturado. Frente ao insucesso nesta conduta, optou-se pelo transpasse do fragmento com limas manuais #0.8, #10, #15, #20, as quais possibilitaram uma desinfecção adequada para a obturação do canal com o fragmento em seu interior.

Palavra-chave: endodontia, cavidade pulpar, complicações intraoperatórias.

ABSTRACT

Endodontic instruments are tools for the enlargement, cleaning and modeling of a root canal, made of stainless steel or nickel-titanium (NITI) alloys. It is known that several accidents can occur during the treatment of root canals and fracture of endodontic instruments is one of the most undesirable. Such a fracture can occur by two major factors: torsion and flexion by cyclic fatigue, and may also be the combination of both. Anatomical factors, such as curvature and canal width or other factors such as sterilization cycles, number of uses, etc., may influence an earlier fracture of the instruments. This work aims to address the occurrence of endodontic file fracture, and to discuss, through a case report, the conduct of this event. Patient A. E. D. B. female, 39 years old, living in the city of Natal / RN, attended the dental clinic of the CPGO, of the Specialization in Endodontics course for endodontic treatment of tooth 47 by prosthetic indication. During instrumentation there was a fracture of the lime in the middle third of the mesiobuccal canal. The conduct initially adopted was to make use of the microscope, ultrasound and ultrasonic inserts, in an attempt to remove the fractured instrument. In view of the failure of this approach, the fragment was transposed with manual files # 0.8, # 10, # 15, # 20, which allowed a suitable disinfection to fill the canal with the fragment in its interior.

Key words: endodontics, pulp cavity, intraoperative complications.

SUMÁRIO

1. INTRODUÇÃO

A Endodontia é a especialidade odontológica que trata da etiologia, diagnóstico, terapêutica e profilaxia das doenças e lesões que afetam a polpa e a raiz dentária, bem como o tecido periapical. Com o avanço técnico e científico proporcionados por novos materiais, instrumentais e aparelhos endodônticos, permite-se a realização de uma endodontia de excelência que eleva, de certa maneira, o índice de sucesso dos tratamentos endodônticos convencionais. O conhecimento da anatomia dentaria e instrumental de uso odontológico é de extrema importância para um desempenho com qualidade na prestação de serviço na odontologia, levando a condições determinantes ao sucesso do procedimento e do profissional (FLEMING CH et al 2010).

Dentre as intercorrências presentes durante o preparo químico-mecânico do sistema de canais radiculares a fratura de Limas no interior dos condutos endodônticos figura entre as mais sérias, o que gera mudanças no roteiro operatório programado, aumentando a complexidade frente a resolução dos casos. Neste Sentido, é fundamental o profissional conhecer a anatomia pulpar e suas nuances, e, os instrumentos endodônticos, uma vez que o sucesso em Endodontia depende em muito, das habilidades e ferramentas de trabalho utilizadas pelo profissional (LOPES et al 2015).

As Limas Endodônticas são ferramentas projetadas para serem empregadas por movimento longitudinal alternado em relação ao eixo do instrumento denominado limagem, na raspagem de parte da superfície dentinária de um canal radicular. Devido variações anatômicas: istmos, ramificações, curvaturas, achatamento de canais, que além de dificultarem a correta desinfecção, estas, estão associadas ao aumento da incidência de fratura de instrumentos no interior dos canais radiculares; especialmente, Limas Endodônticas. (LOPES et al 2015).

A utilização abusiva e repetitiva dos instrumentos, à fadiga do metal, a falta de conhecimento das suas características físicas, a não observação de deformação, torção ou pressão exagerada durante o uso no canal radicular, e, a pouca habilidade do profissional,e, a falta de conhecimento da anatomia pulpar e suas peculiaridades, contribuem para a fratura dos instrumentos endodônticos nos canais radiculares (AGUIAR et al 2017).

Uma vez ocorrida a fratura de um instrumento no interior de um conduto endodôntico, algumas das opções de conduta são a remoção do instrumento via canal, cirurgia periapical, ou mantê-lo no interior do conduto (AGUIAR et al 2017).

Esse trabalho tem como objetivo abordar a ocorrência de fratura de lima endodôntica, e discutir por meio de um relato de caso, a luz da literatura, a respeito das condutas, frente a este evento.

2. RELATO DE CASO

Paciente A. E. D. B. gênero feminino, 39 anos de idade, residente na cidade de Natal/ RN, compareceu a clínica odontológica do Centro de Pós-Graduação em Odontologia - CPGO, do curso de Especialização em Endodontia, para tratamento endodôntico do elemento 47 por indicação restauradora.

Durante o exame clínico foram realizados testes de vitalidade com Endo Ice, (Maquira, Maringá-PR/ Brasil) teste de percussão vertical e horizontal, e, radiografias periapicais, onde constatou-se que o dente se encontrava com vitalidade normal e que havia uma fratura na restauração, de modo que o tratamento endodôntico neste caso, justificava-se exclusivamente em função da finalidade restauradora.

Na Primeira Sessão do tratamento endodôntico a paciente foi anestesiada utilizando Cloridrato de Mepivacaina com Epinefrina (3%), (DLA pharma, Catanduva-SP/Brasil) cujo acesso se deu após remoção de toda a restauração. Foi realizado isolamento absoluto com dique de borracha e iniciou-se a exploração do terço médio/cervical dos condutos com limas manuais K#8, K#10, #15 após a localização de três condutos. Em seguida se deu a instrumentação nos três canais com o sistema Pro Design S (Easy, Belo Horizonte - MG / Brasil) Lima #30.10 até o ponto de curvatura - movimento pincelado. Lima # 25/08, 2mm além do ponto máximo da lima #30/10 em movimento pincelando. Foi feita a odontometria padrão (Comprimento de Trabalho (CT) - 21mm) e logo após utilizou-se a Lima #25.06 em movimentos de vai e vem até o CT a 500 rpm. A irrigação se deu com Hipoclorito de sódio 2,5% (NaClO) (CicloFarma, Serrana-SP/Brasil). Durante o tratamento, houve dificuldades de acesso ao conduto mesio-vestibular o qual apresentava-se mais atrésico, resultando em fratura do instrumento 25.06 do Sistema Pro Design S no terço médio do mesmo.

Na Segunda Sessão após analise radiográfica optou se pela tentativa de remoção do fragmento através do uso do Ultrassom (Altsonic Jet Ceramic, Ribeirão Preto-SP/Brasil) e auxilio de Microscópio (Alliance, São Carlos-SP/Brasil). Foi utilizado Inserto Ultrassônico Diamantado E5 para desgaste circunferencial da parede de dentina ao redor da Lima fraturada. Posteriormente, o Inserto Liso E5 (Helse Ultrasonic, São Paulo/Brasil), no entanto não foi possível a remoção deste fragmento. Frente ao insucesso inicial foi preconizado então ultrapassar o fragmento com uso de limas manuais e fazer adequada desinfecção, onde foram utilizadas as limas manuais K#10, K#15, K#20 (DentsplyMaillefer, Catanduva-SP/Brasil), irrigação com Hipoclorito, além do uso do Microscópio e Ultrasom.

Na Terceira Sessão foram utilizadas as limas manuais K#25, K30, K#35 (DentsplyMaillefer, Catanduva-SP/Brasil) no canal mesio vestibular para instrumentação e ampliação foraminal. Sucedeu-se a irrigação com Hipoclorito de Sódio e agitação da Easy Clean (Easy, Belo Horizonte – MG, Brasil) para melhor debelação das bactérias. Foi, por fim, efetuada a obturação dos condutos com Cimento Bioceramico: Bio C Sealer (Angelus, Londrina, PR, Brasil) e realizada condensação lateral e vertical. Nos três condutos foram utilizados cone convencional® 35, acessórios® no conduto mesio-vestibular, 25.06 no mesio-lingual, e F3 no conduto Distal.

As imagens do referido caso encontram-se dispostas em ordem cronológica no Apêndice A.

3. DISCUSSÃO

Existem diversas classificações adotadas para se agrupar as possíveis intercorrências presentes durante o tratamento endodôntico. Mas os vários fatores envolvidos estão relacionados com: a seleção imprópria para o caso; a inobservância dos princípios básicos; o preparo inadequado da cavidade intracoronária; o preparo inadequado do canal radicular (instrumentação inadequada, perfuração e fratura de instrumento no interior do canal); a medicação intracanal incorreta; a obturação deficiente do canal; o pós-operatório com sintoma imediato e o pós-operatório com sintoma tardio (SILVA, 2004).

O operador, em muitas ocasiões, não é o responsável pelo insucesso ou pelos incidentes ocorridos durante ou após o tratamento e obturação dos canais radiculares. As falhas e os incidentes podem depender de várias outras condições, como as inerentes ao próprio paciente, ao dente, ao canal radicular, ao instrumental e material usados e ao ambiente, que são da maior importância (De Deus, 1992).

Quando se trata de fratura de Limas Endodônticas, Grossman (1969) buscou uma forma de justificar a fratura dos instrumentos afirmando que o dentista que não fratura limas, não tem tratado muitos canais. Segundo o mesmo, quando ele aceita o desafio de intervir em canais curvos, atrésicos ou tortuosos, também assume o risco da fratura de um instrumento. Tal justificativa visa minorar os efeitos maléficos para a reputação do profissional endodontista, pois a fratura de instrumentos não é um incidente incomum. Segundo Hülsmann (1993), a incidência desse acontecimento era de 2 a 6% dos casos observados. No presente caso, a atresia do canal mesio-vestibular do elemento 47, de certo, contribuiu para a fratura da lima em seu interior, estando este elemento dentre os dentes onde mais frequentemente ocorrem as fraturas de limas em endodontia, como afirma Di Fiore (2006) o qual descreve que o maior índice de fraturas ocorre em dentes molares superiores, mais precisamente no canal mesiovestibular (MV) e palatino (P), e em segundo lugar, os molares inferiores são os que apresentam alto índice de fratura (DI FIORE et al 2006).

Hilt et al (2000) testaram a hipótese de que a realização de múltiplas esterilizações dos instrumentos endodônticos de aço inoxidável e de NiTi levariam a um contínuo decréscimo na resistência das limas à fratura por torção. Foram utilizadas 100 limas de NiTi e 100 limas tipo K, de número 30, divididas em 20 grupos. Cada grupo foi submetido a um tipo de esterilização (química ou a vapor de

água), de 0 a 40 ciclos, variando de 10 em 10 ciclos cada grupo. Os resultados do estudo indicaram que nem a quantidade de ciclos nem o tipo de esterilização utilizado (vapor ou química) afetam as propriedades de torção, dureza e a microestrutura das limas de aço inoxidável e de NiTi.

Martín et al (2003), descreveram os fatores que influenciam a fratura de dois tipos de instrumentos rotatórios de NiTi (K3® e ProTaper®) avaliando como parâmetros o efeito da velocidade rotacional, o ângulo e o raio de curvatura dos canais radiculares. Um total de 240 canais de molares humanos foi dividido em dois grupos de acordo com o ângulo da curvatura do canal (< 30° e > 30°) e, posteriormente, em dois subgrupos de 60 canais que foram instrumentados por limas K3® e ProTaper®, em cada subgrupo, em três diferentes velocidades de rotação: 150, 250 e 350 rpm. Como resultados, foram observadas 22 fraturas de instrumentos rotatórios, todas em canais radiculares com ângulo de curvatura superior a 30°. Na análise de multivariáveis foi demonstrado que as limas utilizadas numa velocidade de rotação de 350 rpm estavam mais propensas à fratura do que as utilizadas em 250 rpm e 150 rpm.No presente relato, a fratura da Lima ocorreu em rotação superior a 350 rpm, corroborando com os achados apontados na literatura.

Mandel et al (1999) estudaram a influência da experiência do operador (Cirurgião-Dentista) como fator responsável pela fratura de instrumentos rotatórios de NiTi (Profile® 0.4 e 0.6 Série 29) no preparo de canais curvos em blocos de resina. Participaram do estudo dois especialistas em Endodontia e três clínicos gerais onde cada profissional instrumentou 25 canais em blocos de resina. Os 13 primeiros canais instrumentados por cada operador foram agrupados no período de aprendizagem e os 12 canais instrumentados posteriormente compunham o período de aplicação. Os resultados demonstraram que, no total, 21 instrumentos foram fraturados e que 19 destes foram fraturados no chamado período de aprendizagem. Tanto os especialistas quanto os clínicos gerais fraturaram instrumentos e estas ocorreram no ponto máximo de flexão do eixo da lima, correspondente ao ponto médio da curvatura dos canais. Este dado é relevante uma vez que a endodontia realizada em "clínica-escola" teria a experiência, bem como as dificuldades encontradas pelo operador, facilmente apontados como agentes que estariam associados ao aumento da incidência de acidentes em Endodontia, estando presente neste caso, de forma subjetiva.

Leonardo & Leal (1998) relataram que, em suas vidas profissionais, nunca tiveram casos de fratura com instrumentos de primeiro uso e que os acidentes ocorreram com instrumentos que foram usados várias vezes e que já deveriam ter sido descartados. Os autores consideram como difícil estabelecer a quantidade de vezes que um instrumento deve ser utilizado, mas que o ideal seria que as mais finas (números 06, 08, 10 e 15) fossem descartadas após um primeiro uso.Observemos que em nosso estudo, a Lima fraturada não estava em seu primeiro uso, já havendo sido utilizada por outras quatro vezes, de modo a figurar, de acordo com a literatura até aqui mencionada, entre o grupo onde há maior probabilidade de fratura deste instrumento.

Atualmente, as perspectivas de opções terapêuticas frente às fraturas de instrumentos endodônticos podem ser: remoção do fragmento via canal; passar pelo fragmento sem conseguir removê-lo; não conseguir passar pelo fragmento e a cirurgia parendodôntica. Embora várias técnicas e aparelhos tenham sido descritos (kit MasseranTM, ultra-som e Canal FinderTM), até o momento não existe um procedimento único para a remoção de instrumentos fraturados no interior dos canais radiculares. Assim, o clínico deverá utilizar todos os recursos disponíveis ao seu alcance e somar a sua habilidade e experiência muita paciência e persistência (SILVA, 2004).

Várias técnicas e dispositivos têm sido empregados com o intuito de retirar instrumentos fraturados como ultrassom, pinças hemostáticas e especiais, limas Hedstroem entrelaçadas, entre outros. Um equipamento inicialmente idealizado por Masseran e depois comercializado pela Brasseler Inc. (Savannah, GA, USA), então denominado Endo Extractor, foi desenvolvido para auxiliar a remoção de fragmentos de núcleos, instrumentos endodônticos e cones de prata retidos nos canais radiculares (PEREIRA et al 2005).

Quando o instrumento endodôntico se rompe no canal radicular próximo ao terço coronário, e parte do mesmo pode ser visualizado clinicamente, seja a olho nu ou com o auxílio de microscópio cirúrgico, sua remoção poderá ser realizada com o auxílio de uma cureta endodôntica pequena, uma pinça hemostática de ponta fina, um extrator endodôntico ou um extrator de Masseran. A apreensão do fragmento poderá ser facilitada pela criação de um espaço ao seu redor obtido por meio de uma broca esférica nº 1 ou broca LN (Long Neck), procedimentos esses realizados de preferência com o auxílio do microscópio cirúrgico ou mesmo com uma lupa de

cabeça. O seu deslocamento poderá ser facilitado ainda com o emprego de limas tipo Hedstroem, bastando ultrapassar o fragmento e realizar movimentos de ¼ de volta e tração, simultaneamente (BERNABÉ et al 2004).

Outro método mecânico é o Endo Extractor, que consiste em expor o início do fragmento, fazendo um acesso com brocas Gates, levando-se um tubo oco com um adesivo a base de cianocrilato, enquadrando na ponta do fragmento, aguardando alguns minutos para a presa do adesivo e depois retirando o tubo do interior do canal, removendo assim o fragmento (RAMOS, 2009).

Hulsmann (1993) concluiu que a eficácia do ultrassom parece ser maior do que o uso do Masseran. O método ultrassom pode ser aplicado na maioria dos casos, e não se restringe a posição do fragmento no canal, o mesmo foi observado que com a técnica de Canal Finder, de um total de 62 instrumentos fraturados, 23 puderam ser removidos e contornados, o que significa uma taxa de 58% de sucesso. Vinte e seis (42%) fracassaram. Bernadineli (2004) afirma que o Masseran Kit, e o Endo Extrator têm uso limitado devido ao desgaste acentuado que provocam na dentina, sendo mais recomendados para canais amplos e retos.

Notadamente, no caso aqui apresentado buscou-se a princípio a remoção do fragmento de lima fraturada no conduto radicular, lançando-se mão de inúmeros recursos como traz a literatura, desde o uso de Ultrassom e ainda magnificação por meio de Microscópio.

As condições anatômicas do dente e fatores como o tipo e tamanho do instrumento fraturado, bem como sua localização no interior do canal radicular devem ser analisados previamente às tentativas de remoção. Uma vez ocorrida essa fratura e principalmente se o instrumento ficou preso na parede do canal radicular, dificilmente este será retirado. Vários são os procedimentos clínicos que o profissional poderá utilizar na tentativa de remover estes fragmentos, sendo que, o êxito dessas manobras vai depender muito, dentre os fatores apontados, da localização do fragmento no interior dos canais radiculares (BERNABÉ et al 2004).

Durante o preparo químicomecânico de um canal radicular, os instrumentos endodônticos sofrem tensões extremamente adversas que variam com a anatomia do canal, com as dimensões dos instrumentos e com a habilidade do profissional. Essas tensões adversas modificam continuamente a resistência à torção e a flexão rotativa dos instrumentos endodônticos durante a instrumentação de um canal radicular (LOPES et al 2011).

Perante o fragmento retido, o cirurgião dentista deve ponderar entre os benefícios da sua remoção e o prejuízo que pode causar à estrutura dentária remanescente, proveniente da tentativa de remoção. Para, além disso, o clínico deve avaliar o status pulpar, a presença de infecção, o diâmetro e anatomia do canal radicular e o tipo, comprimento e localização do instrumento fraturado (GENCOGLU; HELVACIOGLU, 2009).

De acordo com Spili; Parashos; Messer (2005), os instrumentos de níquel titânio fraturam com maior frequência, em relação aos instrumentos manuais, representando 78,1% do total, enquanto manuais representam 15,9% de modo a corroborar com este estudo.Em relação ao prognóstico de dentes com presença de lesão periapical, notou-se que a cura foi menor quando tinha um instrumento fraturado presente no canal, o que é contrariado recentemente por Navarro et al (2013), que demonstrou através de relatos de caso clínico ter encontrado alto índice de sucesso em tratamentos endodônticos com a presença de instrumentos fraturados no interior do canal.

Neste sentido, diante do insucesso nas tentativas de remoção do fragmento de lima fraturada no canal radicular, pudemos considerar o transpasse do instrumento fraturado, por se tratar de uma técnica segura, que evita o desgaste das paredes do canal radicular,preservando sua estrutura em relação às técnicas de tentativas e não resolução da remoção, justificando-se a opção por esta conduta neste relato, considerando deste modo sucesso clínico e ação conservadora frente ao insucesso diante das tentativas iniciais de remoção.Apesar de autores defenderem que a melhor opção em casos de fratura é a retirada do instrumento,em situações de impossibilidade de remoção, observado na maioria dos casos, o instrumento fraturado permanece na massa obturadora e não é motivo de do rpós-operatória nem insucesso do tratamento como descreve Navarro 2017, retificando estudo de 2013 do mesmo autor, o qual tratava do sucesso clínico diante do transpasse de fragmento de instrumental fraturado em endodontia quando do selamento apical e consequente qualidade da obturação final.

Quando ocorrem fraturas de instrumentos endodônticos ultrapassando o forame apical, e houver impossibilidade técnica da remoção deste, via canal, a remoção através de cirurgia parendodôntica com curetagem apical, mostra-se uma alternativa eficaz para a solução do problema evitando assim extrações precipitadas (ROSSI et al 2013-2014).

4. CONCLUSÃO

Durante o tratamento endodôntico podem ocorrer acidentes como a fratura de um instrumento, perfurações e desvios do canal radicular, dificultando assim a conclusão do tratamento. É importante que o profissional, além de deter habilidade e experiência para conduzir os casos, tenha conhecimento sobre as características dos instrumentos por ele utilizado, pois a cuidadosa atenção dos princípios de uso irá minimizar a ocorrência de acidentes e complicações. Uma vez ocorrida a fratura de um instrumento no interior de um conduto endodôntico, remover o instrumento via canal, cirurgia periapical, ou mantê-lo no interior do conduto figuram entre as principais condutas. O prognóstico frente a esta complicação, quando opta-se por mantê-lo no conduto, especialmente, depende da qualidade da obturação final, que tem como objetivo conseguir o selamento tridimensional da região. Neste sentido, podemos considerar que o transpasse do instrumento fraturado é uma técnica segura desde que esse apresente-se em condições favoráveis para ser deixado no canal e ser envolvido pela massa obturadora.

REFERENCIAS

AGUIAR BA et al. Conduta clínica frente à fratura de instrumento endodôntico: relato de caso. **Dent Press endod**, 7(2): 39-45, May-Aug. 2017 Disponível em <http://pesquisa.bvsalud.org/Brasil/resource/pt/biblio-859392> Acesso em: 23 Abril 2019.

BERNABÉ PFE, MORETTI AC, CINTRA LTA, BERNABÉ DG. Tratamento não cirúrgico em casos de fratura de instrumento endodôntico alojado no interior dos tecidos periapicais. **Robrac**, v. 13, n. 35, p. 28-33, 2004.

BERNARDINELI N. Acidentes e complicações na instrumentação. In: BRAMANTE C. M. et al. **Acidentes e complicações no tratamento endodôntico**. São Paulo: Santos, cap. 4, p. 58-106, 2004.

DE DEUS QD. **Endodontia**. 5. ed. Rio de Janeiro: Editora Medsi. 1992.

DI FIORE PM, GENOVKA, KOMAROFF E, LI Y, LIN L. Nickel-Titanium rotary instrument fracture: a clinical practice assessment. Int. **Endod. J.**, v. 39, p.700-8, 2006.

FLEMING CH et al. Comparison of Classic Endodontic Techniques versusContemporary Techniques on Endodontic Treatment Success,2010. **JOE**-Volume 36,number 3,March 2010.

GENCOGLU N, HELVACIOGLU D. Comparison of the Different Techniques to Remove Fractured Endodontic Instruments from Root Canal Systems. **European Journal of Dentistry**, v. 3, p. 90-95, Apr, 2009.

GROSSMAN LI. Guidelines for the prevention of fracture of root canal instruments. **Oral Surg Oral Med Oral Pathol**. 1969; 28(5): 748-752.

HILT B, CHUNNINGHAM J, SHEN C, RICHARDS N. Torsional properties of stainless-steeland nickel titanium files after multiple sterilizations. **J Endod**. 2000; 26(2): 76-80.

HÜLSMANN M. Methods for removing metal obstructions from the root canal. **Endod Dent Traum**. 1993; 9(6): 223-237.

LEONARDO MR, LEAL JM. **Endodontia: tratamento dos canais radiculares**. 3. ed.São Paulo: Panamericana. 1998.

LOPES HP, SOUZA LC, SILVEIRA AMV, VIEIRA MVB, ELIAS CN. Fratura dos instrumentos endodônticos. Recomendações clínicas. **Revista Brasileira de Odontologia**, Rio de Janeiro, v. 68, n. 2, p. 152-6, jul-dez, 2011.Disponível em <http://revista.aborj.org.br/index.php/rbo/article/view/294> Acesso em: 16 Abril 2019.

MANDEL E, ADIB-YAZDI M, BENHAMOU LM, LACHKAR T, MESGOUEZ C, SOBEL M.Rotary Ni-Ti profile systems for preparing curved canals in resin block: influence ofoperator on instrument breakage. **Int Endod J**. 1999; 32(6): 436-443.

MARTÍN B, ZELADA G, VARELA P, BAHILLO JG, MAGÁN F, AHN S et al. Factors influencing the fracture of nickel-titanium rotary instruments. **Int Endod J**. 2003; 36(4):262-266.

NAVARRO JFB, ARASHIRO FN, FERREIRA LC, TOMAZINHO LF. Tratamento de canais com instrumentosfraturados: relato de caso. **Uningá Review**, v. 14, n. 1, p. 79-84, 2013.

NAVARRO JFB et al. Tratamento de canais com instrumentosfraturados: relato de casos. **Revista Uningá Review**, [S.l.], v. 14, n. 1, p. 6, out. 2017. ISSN 2178-2571. Disponível em: <http://revista.uninga.br/index.php/uningareviews/article/view/697>. Acesso em: 11 jul. 2019.

PEREIRA, C.C.; TROIAN, C.H.; GOMES, M.S.; VIEGAS, A.P.K. Remoção de instrumento endodôntico fraturado empregando uma variação do dispositivo Endo Extractor. Caso clínico. **Revista de Endodontia Pesquisa e Ensino Online**, v. 1, n. 1, jan-jun, 2005.

RAMOS MD. **Remoção de instrumento fraturado e prognóstico do tratamento endodôntico após a fratura**. São Paulo, 2009. Monografia-especialização em Endodontia, APCD.

ROSSI RR, SANDRI RN, BRUNINI SHS, NASCIMENTO VR, PFAU EA, TOMAZINHO LF. Cirurgia Parendodôntica para remoção de instrumento fraturado: relato de caso. **Brazilian Journal of Surgery and Clinical Research- BJSCR**, v. 5, n. 1, p. 51-54, dez- fev, 2013-2014.

SILVA RF. **Aspectos éticos, legais e terapêuticos da fratura de instrumentos endodônticos**. / Rhonan Ferreira da Silva. -- Piracicaba, SP : [s.n.],2004.

SPILI P, PARASHOS P, MESSER, HH. The impact of instrument fracture on Outcome of endodontic treatment. **JEndod**, v. 31, n. 12, p. 845-50, 2005.

APÊNDICE A – SEQUÊNCIA DE IMAGENS DO CASO CLÍNICO

Figura1: Radiografia Inicial.

Fonte: Próprio Autor.

Figura 2: Imagem mostrando lima fraturada.

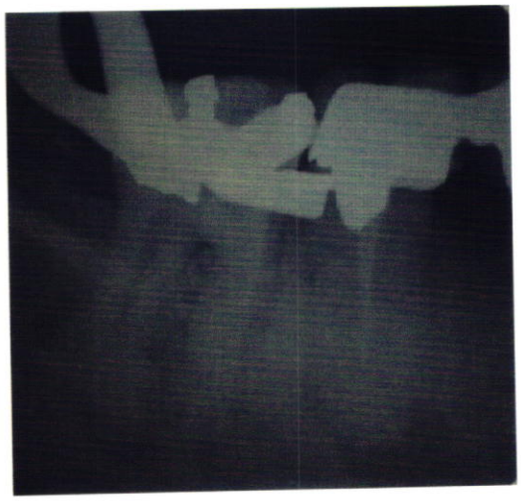

Fonte: Próprio Autor.

Figura 3: Lima ultrapassando o fragmento fraturado.

Fonte: Próprio Autor.

Figura 4: Imagem mostrando Prova do Cone.

Fonte: Próprio Autor.

Figura 5: Imagem mostrando Obturação do Canal.

Fonte: Próprio Autor.