



Faculdade Sete Lagoas

Naftali de Queiroz Fernandes

**APARELHO JONES JIG MODIFICADO PARA DISTALIZAÇÃO DE  
MOLAR INFERIOR: RELATO DE CASO CLÍNICO**

Salvador

2016

Naftali de Queiroz Fernandes

**APARELHO JONES JIG MODIFICADO PARA DISTALIZAÇÃO DE  
MOLA INFERIOR: RELATO DE CASO CLÍNICO**

Artigo apresentado ao curso de  
Especialização da Faculdade Sete Lagoas,  
como requisito parcial para obtenção do  
título de especialista em Ortodontia

Orientador: Prof. Paulo Roberto Pagano

Co-orientadores: Prof. Valba L. A. Oliveira

Área de concentração: Ortodontia

Salvador

2016

F3631a

Fernandes, Naftali.

Aparelho Jones Jig modificado para distalização de molar inferior: relato de caso clínico/ Naftali Fernandes- 2016.

30f.;il.;color

Orientador: Paulo Roberto Pagano

Artigo (especialização em Ortodontia)- Faculdade Sete Lagoas, Salvador, 2016.

1. Má oclusão. 2. Ortodontia. 3. Movimentação dentária. 4. Dente molar.

I. Título. II. Paulo Roberto Pagano

CDD: 610.631

## Faculdade Sete Lagoas

O Artigo intitulado *Aparelho Jones Jig Modificado Para Distalização de Molar Inferior: Relato de caso clínico* de autoria da aluna Naftali de Queiroz Fernandes aprovado pela banca examinadora constituída pelos seguintes professores:

---

Prof. Paulo Roberto Pagano – FACSETE (Orientador)

---

Prof. Dr. Antônio Carlos de L. Franca – FACSETE (Banca Examinadora)

---

Prof. Romão Tormena Júnior – FACSETE (Banca Examinadora)

---

Prof. Annie Duque Ferreira – FACSETE (Banca Examinadora)

Salvador, 13 de Junho de 2016

## RESUMO

A distalização de molares inferiores é muito eficaz no ganho de espaço para correção de apinhamento e da classe dentária em tratamentos compensatórios. O aparelho Jones Jig foi desenvolvido para distalização de molares superiores, é intrabucal e possui como principal desvantagem a falta de controle rotacional do dente distalizado. O presente trabalho tem como objetivo relatar um caso clínico em que o aparelho Jones Jig foi modificado para uso na arcada inferior a fim de distalizar um molar. A associação deste com um dispositivo de ancoragem temporária (DAT) aumenta o controle tridimensional do dente, descartando qualquer inclinação indesejada. A modificação do aparelho Jones Jig para a distalização de molar inferior associado ao DAT foi completamente eficaz e sem efeito colateral algum. Vale ressaltar que mais estudos são indicados para maior embasamento e segurança dessa prática.

**Descritores:** má oclusão. Ortodontia. Movimentação dentária. Dente molar.

## **ABSTRACT**

The distalization of lower molars is very effective in gaining space for crowding correction and dental class in compensatory treatment. The Jones Jig appliance was developed for distalization of upper molars, it is intraoral and has as main drawback the lack of rotational control distalized tooth. This study aims to report a case in which the Jones Jig appliance has been modified for use in the lower arch to distalize molar. Associating this with a temporary anchorage device (TAD) increases the dimensional control of tooth, discarding any unwanted tilt. The modification of the Jones Jig appliance to the lower molar distalization associated with TAD was quite effective and without any side effect. It is noteworthy that more studies are indicated for greater background knowledge and safety of this practice.

Descriptions: Malocclusion. Orthodontics. Tooth movement. Molar tooth.

## SUMÁRIO

INTRODUÇÃO .....	6
RELATO DE CASO .....	10
DISCUSSÃO .....	20
CONSIDERAÇÕES FINAIS .....	23

## 1 INTRODUÇÃO

O apinhamento tem sido descrito como resultado da relação entre a largura dos dentes e o comprimento do arco dentário correspondente, com forte influência genética. A diferença entre o espaço presente para a irrupção dos dentes e o espaço requerido para tal, quando negativa, gera apinhamento. Também pode ser consequência de uma grande quantidade de tecido dentário ou uma desproporção dento-alveolar.<sup>10</sup>

A mordida cruzada é definida como uma relação errônea entre os dentes da maxila e da mandíbula, quando a cúspide vestibular dos dentes da maxila ocluem na fóssula central dos dentes da mandíbula. Quando ocorre uma alteração na irrupção dentária sem que esta seja no perímetro ou na forma do osso basal e se estabelece em posição cruzada, tem-se uma mordida cruzada dentária. Quando presente em apenas um dos lados da boca acrescenta-se ainda a nomenclatura mordida cruzada unilateral.<sup>9</sup>

Estudos apontam a prevalência entre 8 e 16% da mordida cruzada posterior. Essa condição pode acarretar em uma posição errônea dos dentes adjacentes e quando não tratadas precocemente, evoluem até a dentadura permanente dificultando o tratamento, pois não apresentam autocorreção.<sup>1</sup> Em muitos casos a mordida cruzada pode estar associada ao apinhamento dentário posterior.

A principal fase do tratamento ortodôntico é, sem dúvida, o planejamento, pois sua correta execução está diretamente relacionada ao sucesso da mecânica de tratamento. Existem várias ferramentas para o reconhecimento das anomalias dentárias e más oclusões, cabendo ao profissional conhecê-las e escolher a que atender melhor e de forma completa as necessidades do paciente.<sup>8</sup>

A literatura relata várias formas de obtenção de espaço nos arcos dentários, a fim de melhorar ou resolver o apinhamento, entre elas: expansão maxilar, vestibularização dos dentes, desgastes interproximais e a distalização. A melhor escolha dentre essas opções dependerá do grau de problema a ser resolvido.<sup>8</sup>



A distalização de molares inferiores é uma manobra ortodôntica difícil pela extrema necessidade de controle das forças aplicadas para se evitar efeitos colaterais indesejáveis, exigindo dos profissionais mais conhecimentos de biomecânica, pois não se preocupar com isso, pode ter como consequência o aumento no tempo de tratamento. Por isso, a ancoragem deve ser uma preocupação primordial para os ortodontistas, pois é decisivo para o sucesso dessa movimentação dentária.<sup>6</sup>

Os aparelhos extrabuciais são os mais usados para a mecânica de distalização de molares, porém possuem características negativas para o tratamento, principalmente em relação à aceitação dos pacientes por não oferecer uma estética agradável e por depender totalmente que esse os use, pois caso negativo o movimento não acontecerá.<sup>2</sup>

Hoje os DATs (Dispositivos de ancoragem temporária) são largamente utilizados para esse tipo de movimento dentário, visando a resolução dos efeitos indesejáveis da mecânica ortodôntica na distalização dentária dispensando a necessidade de estabilização dos pré-molares. O alinhamento e nivelamento dos dentes anteriores, e consequente correção do apinhamento, é extremamente facilitada pós distalização de dentes posteriores, evitando muitas vezes extrações.<sup>17</sup>

A distalização de molares inferiores é uma ótima opção para correção da classe III sem a necessidade de lançar mão de extrações dentárias. A literatura relata de forma solidificada o uso de Jones Jig para a distalização de molares superiores, para correção da má oclusão de classe II, procedimento esse pouco publicado para molares inferiores.

O aparelho Jones Jig foi preconizado por Jones e White, em 1992, e é formado por três estruturas: Corpo principal, confeccionado com fio de aço inoxidável de 0,036"; mola aberta de níquel-titânio e um cursor. Vale ressaltar que esse aparelho requer associação com ancoragem intrabucal para sua utilização.<sup>11</sup>

Foi inicialmente desenvolvido principalmente para: classe II dentária, causada pela rotação dos molares superiores; classe III suave em associação com a classe II, possuindo o paciente perfil côncavo proporcionado pela

retrusão maxilar; pacientes com classe II dentária que não aceitem o uso do aparelho extrabucal; mecânica de classe II unilateral; paciente com padrão meso ou braquicefálico e classe II dentária e padrão facial de classe I.<sup>11</sup>

O aparelho Jones Jig é um aparelho intrabucal que depende minimamente da cooperação do paciente, não interferindo na estética, sendo perfeitamente aceito pelos mesmos. A mecânica com esse aparelho tem como principais vantagens a utilização de forças contínuas e leves, pelo fato das molas que exercem a força serem compostas de liga de níquel-titânio; menor mobilidade e sensibilidade durante a distalização do molar; fácil instalação; não interferência na dicção; baixo custo e nenhuma ou mínima queixa dolorosa.<sup>11</sup>

Na utilização sem modificações desse aparelho é importante citar algumas desvantagens: maior número de passos clínicos; necessidade de bandagem dos pré molares; dificuldade de higienização; falta de controle da inclinação do molar durante a distalização.<sup>11</sup>

O mecanismo de ação do Jones Jig deve-se à ativação da mola de níquel e titânio (NiTi) que exerce uma força entre 70 e 75 gramas, quando comprimida de 1 a 5mm, sobre a unidade dentária que será distalizada. Pela falta de controle rotacional do molar, a atuação desse aparelho se dá movimentando esse dente mais inclinando do que transladando, sendo assim menos estável. É importante ser observada a quantidade de ativação da mola, pois quando ocorre de forma excessiva, a coroa do dente é igualmente inclinada e tem como consequência uma posterior perda de ancoragem pela pouca movimentação radicular.<sup>14</sup>

Um estudo comparou o desempenho do Jones jig com o do aparelho extrabucal, tendo como resultado, no grupo que usou o Jones Jig, o maior tempo de tratamento ortodôntico fixo após a distalização para corrigir seus efeitos colaterais.<sup>5</sup> Outro estudo mostrou que esse aparelho não interfere esqueléticamente na face do paciente, restringindo todas as alterações ao complexo dentário.<sup>11</sup>

O presente trabalho tem como objetivo relatar um caso clínico de distalização de molar inferior com Jones Jig modificado, associado a uma ancoragem com DAT.

## 2 RELATO DE CASO

O paciente T.F, 35 anos, sexo masculino, leucoderma, compareceu ao ambulatório do curso de especialização em ortodontia do Centro de Estudos Odontológicos (CENO), com a queixa: “meus lábios não estão certos”. Na anamnese o paciente relatou que tem os hábitos de roer unhas, respiração mista, apertamento dentário noturno e que possui prolapso da válvula mitral. Clinicamente foi identificado paciente com aparência de terço facial diminuído, causado pela forma do nariz, terços faciais desproporcionais, sendo as medidas de 70mm, 63mm e 57mm os terços superior, médio e inferior, respectivamente, lábios finos(figura 1), ângulo nasolabial diminuído, sulcos faciais rasos, lábio inferior protruído em relação ao superior (figura 2) e sorriso com exposição parcial de 3/4 da coroa dentária (figura 3).




Figura 1- Terços faciais e lábios

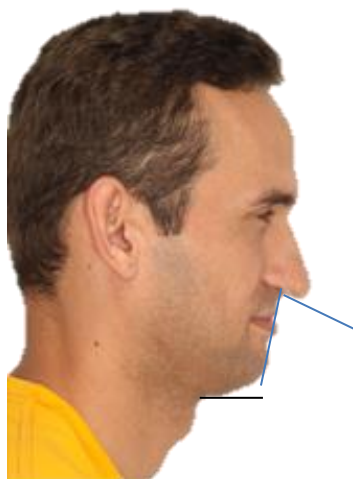

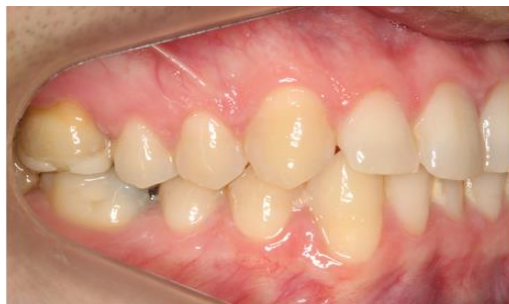Figura 2 -Ângulo nasolabial, sulcos faciais e relação dos lábios.



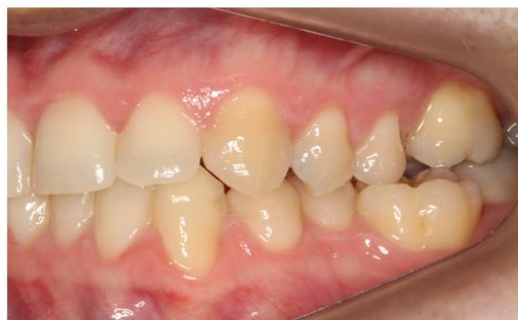Figura 3 -Exposição dos incisivos no sorriso.

Paciente se encontra na fase da dentição permanente, classe I de Angle do lado direito(figura 4), primeiro molar inferior esquerdo (36) cruzado(figura 5), mesiolingoversão nos dentes 11 e 21, distovestibuloversão do 13(figura 6),apinhamentoântero-inferior, distovestibuloversão do 36(figura 7), linhas médias coincidentes (figura 8),vestibularização do 22(figura 9) . A análise cefalométrica de perfil (figura 10) mostrou um perfil côncavo, classe III esquelética, maxila retruída, mandíbula levemente protruída, crescimento horizontal (figura 11), tamanho da maxila pequena e mandíbula grande, altura facial anteroinferior normal (figura 12),

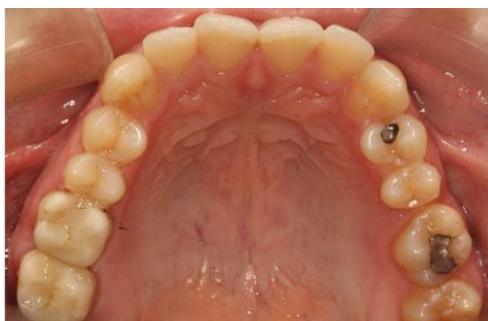incisivos mal relacionados, incisivo superior vestibularizado e protruído e os inferiores lingualizados e retruídos(figura 13).O padrão das médias usadas foi o preconizado pelo CENO.



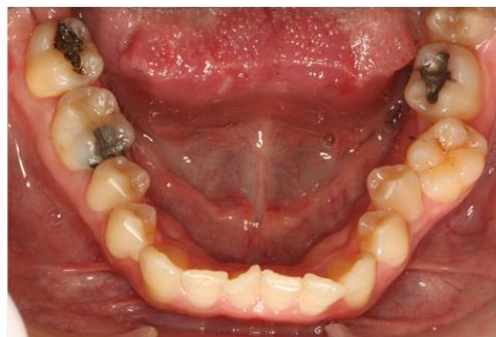**Figura 4 - Oclusão direita. Classe I de Angle.**



**Figura 5 -Oclusão esquerda. Cruzamento dentário na região de molar.**



**Figura 6 - Arco superior giroversão dos incisivos centrais e canino direito.**



**Figura 7 - Arco inferior. Apinhamento anteroinferior.**

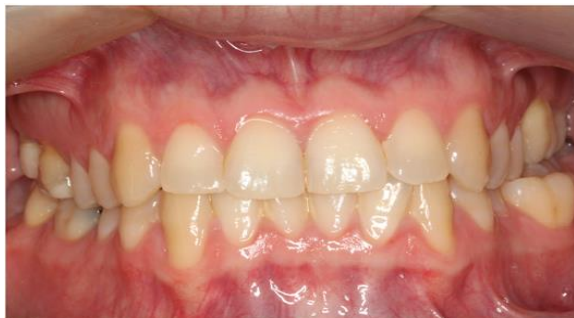

Figura 8 -Oclusão em vista frontal: Linhas médias coincidentes.

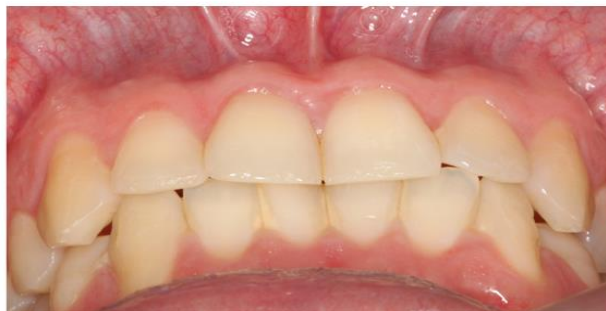
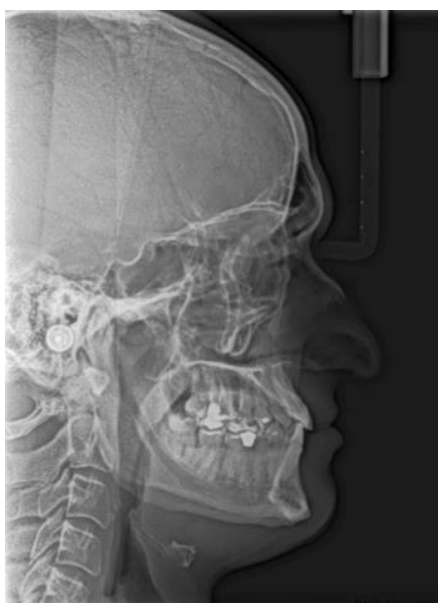
Figura 9 -Vestibularização do 22.



	Norma	Índice	Análise
FNP	88°	94°	Prot.
NAP	0°	-19°	Conc.
SNA	82°	75°	Retrus.
SNB	80°	82°	Leve
ANB	2°	-6°	Cl III
SND	76°	81°	Prot.
NS.Gn	67°	64°	Horiz
NS.Plo	14°	5°	Horiz
NS.GoMe	32°	21°	Horiz
GoMe.Plo	18°	26°	Vert

Figura 10 -Radiografia cefalométrica de perfil.

Figura 11-Análise esquelética e de crescimento.

	Nor.	Índ.	Anál.
N.perp-A	1mm	-8mm	Retr.
Co-A	90mm	81mm	Peq.
Co-Gn	113-116mm	119mm	Gran.
AFAI	63-64mm	65mm	

Figura 12 -Análise do tamanho das bases ósseas e altura facial anteroinferior.

	Nor.	Índ.	Anál.
1/1	131°	127°	Má Pos.
1/NS	103°	123°	Vest.
1/NA	22°	48°	Vest.
1/-NA	4mm	11mm	Prot.
1.NB	25°	13°	Ling.
1-NB	4mm	1.5mm	Retru.
1-NP	0mm	-3mm	Retru.

Figura 13 - Análise dentária.

A análise de modelo mostrou uma discrepância negativa de 3mm no arco inferior. Não é comum incluir os primeiros molares no cálculo da discrepância de modelo, porém neste caso foi necessário, pois o primeiro valor encontrado diz respeito à falta de espaço presente até os prés. O novo valor encontrado, quando o molar foi incluído, foi de -6 mm, ou seja, falta de 3 mm na região posterior. Não foi possível calcular a discrepância no arco superior devido à perda do primeiro molar superior esquerdo, mas é possível observar pequeno apinhamento (figuras 14 e 15). Curva de Spee acentuada com 2mm de cada lado (figuras 16 e 17), conferindo ao arco superior uma curva acentuada do lado direito e normal do esquerdo (figuras 18 e 19).

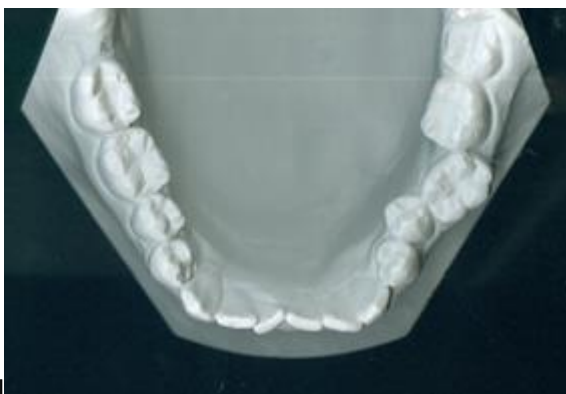

Figura 14 -Apinhamento inferior, discrepância negativa de 3mm anterior e posterior.

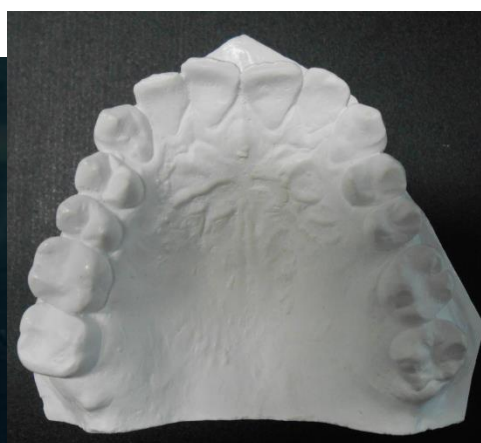

Figura 15 -Apinhamento superior. Perda do dente 26.

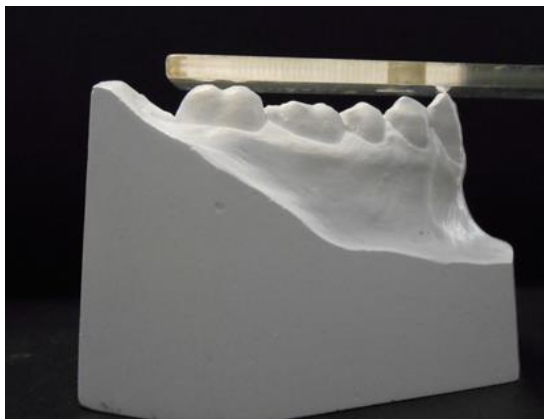

Figura 16 - Curva de Spee de 2mm do lado direito.

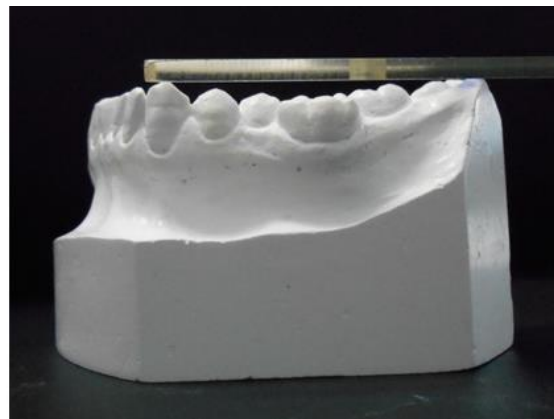


Figura 17 - Curva de Spee de 2mm do lado esquerdo.




Figura 18 - Arco superior direito, curva de speeacentuada.



Figura 19 - Arco superior esquerdo, curva de spee normal.

Foram propostas duas opções de tratamento, uma envolvendo preparo ortodôntico para cirurgia ortognática a fim de corrigir a retrusão maxilar e outra o alinhamento e nivelamento dos dentes que melhorariam em um grau baixo a relação dos lábios. Para o apinhamento anteroinferior foi programado recontorneamento dos incisivos inferiores e dos pré-molares inferiores esquerdos e distalização do segundo molar inferior esquerdo a fim de ganhar espaço para reposicionar o primeiro molar do mesmo lado.

Iniciou-se o tratamento com a montagem do aparelho da marca Morelli® prescrição Roth Max com angulação 9° para o canino e slot 0,22", recontorneamento das unidades 32, 42, face mesialdo 34 e distal do 33 com broca e com lixa metálica nos dentes 41 e 42. Para o arco superior seguiu-se a seguinte sequência de fios 0,14" de NiTi termo ativado, 0,16" NiTi, 0,18" NiTi, 16x22"



termoativado da marca Orthosource® 0,20” de aço da Morelli®. No arco inferior foi 0,12”NiTi, 0,14” NiTi, 0,16” NiTi, das mesmas marcas, com recolagem dos brackets 4.1 e 3.1.

A opção escolhida para distalização do segundo molar inferior foi o, Jones jig modificado, apoiado em um mini-implante marca Moreli® de 1,5 mm de diâmetro, 6,0 mm de comprimento e transmucoso de 2,0 mm. Foi confeccionado um guia para posicionar o DAT (figuras 20 e 21) com mais segurança entre os dentes 34 e 35(figura 22).

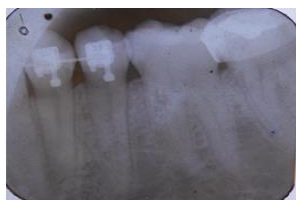

Figura 20 -Radiografia inicial para visualização das raízes dos pré molares

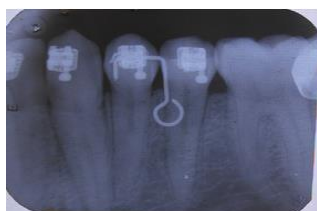

Figura 21 -Radiografia com o posicionador para visualização da futura posição do DAT.

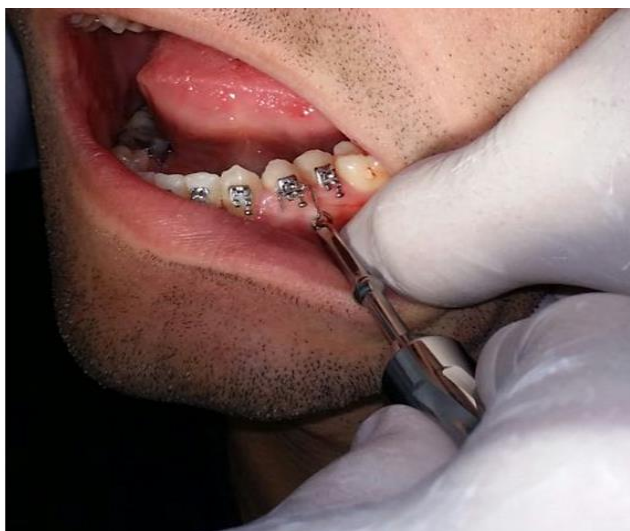
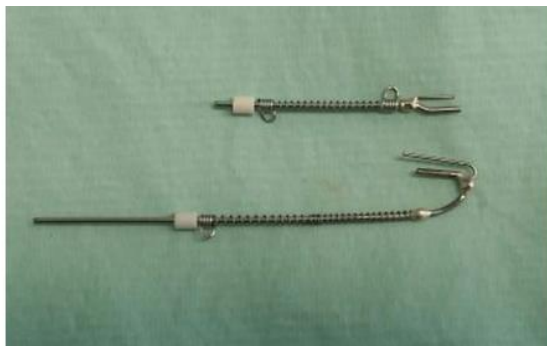
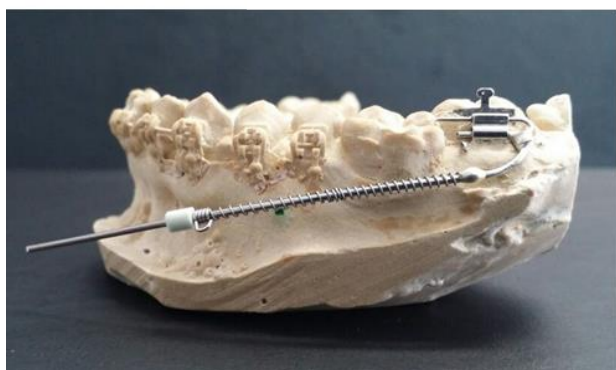Figura 22 -perfuração do local a ser posicionado o DAT

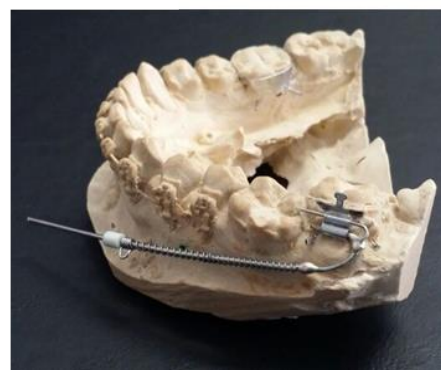A modificação do Jones jig a fim de melhor se adaptar ao caso ocorreu da seguinte forma: o aparelho original foi desmontado, foi usado fio 0,9” de aço inox para fazer o corpo do aparelho, duas molas do aparelho original foram usadas para as ativações e para encaixe do slot foi soldado um fio 0,020” de aço inox(figuras 23, 24 e 25).



**Figura 23 -Comparação entre o aparelho original (acima) e sua modificação para a arcada inferior (abaixo)**



**Figura 24 -Previsão da adaptação do aparelho em modelo (vista lateral)**



**Figura 25 -Previsão da adaptação do aparelho em modelo (vista diagonal superior)**

O aparelho foi então fixado no tubo da banda ortodôntica do 37 e o cursor foi amarrado com ligadura metálica no minimplante (figura 26). 10 dias depois foi detectado uma considerável ulceração aftosa associada à parte inicial do corpo principal do aparelho sendo necessário readaptá-lo(figura 27). O corpo principal foi diminuído, o cursor foi adaptado diretamente no DAT e fixado com top confort, conferindo ao aparelho total adaptação e evitar novas áreas ulceradas (figura 28).

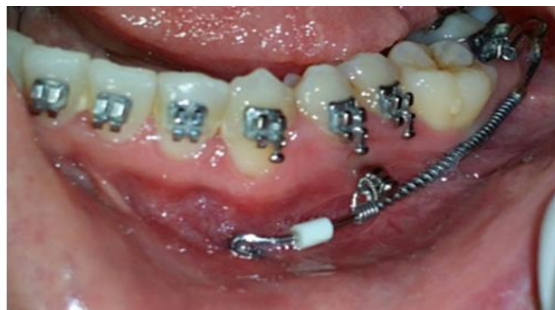

Figura 26 -Aparelho instalado. Ligadura metálica fixando o aparelho ao DAT.

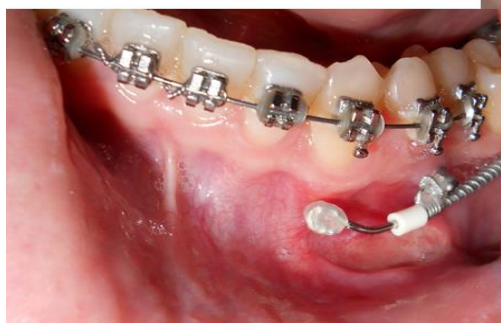

Figura 27 -Úlcera causada pelo aparelho e tentativa de readaptação.

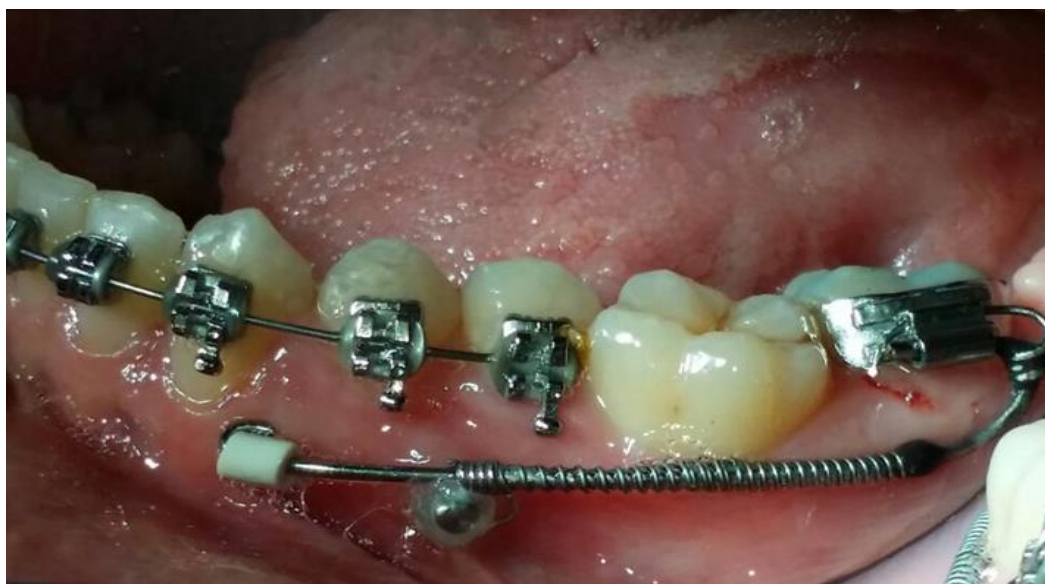

Figura 28 -Adaptação final do aparelho.

O cursor fixado ao miniplante comprimiu a mola em 10mm aplicando uma força de 125g e agiu por 03 meses obtendo-se o espaço de 3,5mm(figura 29). Para posicionar o primeiro molar inferior de forma correta foi usado elástico intraoral da face vestibular desse, no tubo ortodôntico colado, para um tubo lingual

soldado na banda ortodôntica do primeiro molar superior. Inicialmente foi usado o elástico intraoral da marca Moreli® de diâmetro 1/4" e força leve que gerou uma força de 75g, a fim de evitar extrusão, sendo trocado diariamente, pelo paciente (figuras 30 e 31).

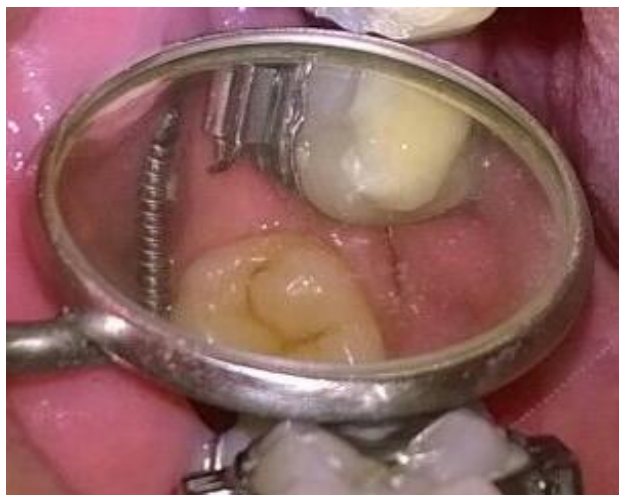

Figura 29 -Abertura do espaço conseguido com a distalização do segundo molar inferior esquerdo

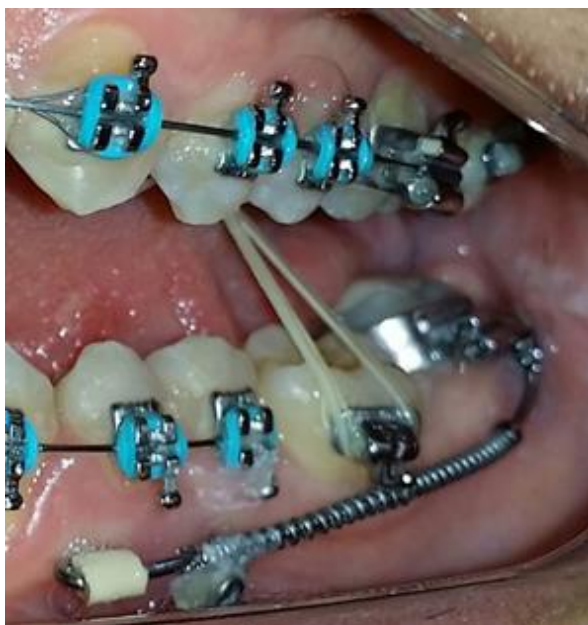

Figura 30 -Instalação do elástico intraoral.

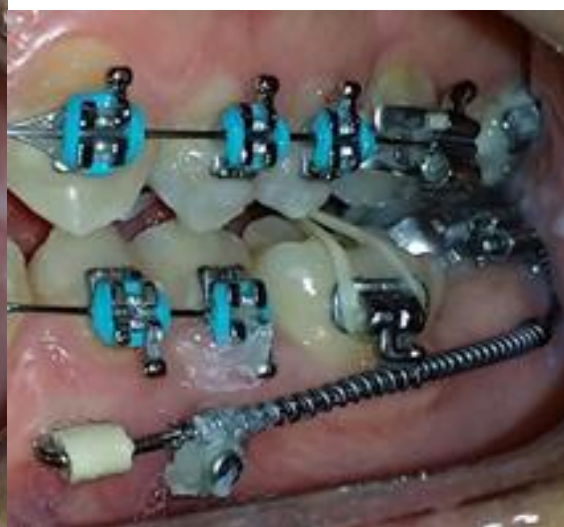

Figura 31 - Instalação do elástico intraoral.

Na consulta, após o primeiro mês, foi constatada a diminuição dessa força, necessitando assim de mudança no calibre do elástico passando a ser o 5/16" de

diâmetro da mesma marca e força pesada, mantendo a mesma força inicialmente aplicada.

No momento o paciente se encontra em tratamento, pois até o momento não foi possível finalizar o reposicionamento do molar cruzado e dar continuidade ao plano de tratamento.

### 3 DISCUSSÃO

Para que haja um perfeito encaixe entre os dentes superiores e inferiores é necessária uma perfeita proporção entre a soma dos diâmetros mesio distais dos inferiores em relação aos superiores. Assim a análise de Bolton é muito importante no momento em que se avalia as discrepâncias nos modelos, pois o tamanho dos dentes influenciam no correto posicionamento desses dentro dos arcos, influenciando diretamente na decisão das diferentes formas de se obter espaços para alinhamento e nivelamento dos dentes.<sup>16</sup>

Investigando a história odontológica do paciente não foi relatado perda precoce de dentes. Não havia discrepâncias transversais que fizessem necessário lançar mão de expansão maxilar visando o descruzamento dentário. Assim, analisando a discrepância de modelos, constatou-se uma diferença negativa entre o espaço presente e o requerido para acomodação dos dentes no arco, revelando ser a causa do apinhamento posterior e conseqüente cruzamento do dente 36.

Dentre as mecânicas para se conseguir espaço dentro dos arcos dentários, as formas escolhidas foram orecontorneamento nos dentes anteriores e a distalização posterior, pois a discrepância negativa do modelo inferior teve um total de 6 mm, sendo 3 mm até pré-molares e 3 mm nos molares, o que não justificaria optar por extração anterior.<sup>13</sup> Esse recontorneamento não auxiliaria o descruzamento dentário presente sendo necessário um espaço relativamente grande, que não seria possível consegui-lo apenas com recontorneamento posterior, assim optou-se pela distalização do dente 37.

Na distalização é muito importante na movimentação de corpo do molar para se evitar recidivas. Se a angulação do dente é a mesma antes e depois da movimentação, seguindo seu longo eixo, esse é considerado movimentado de corpo. Muitos aparelhos distalizadores são relatados, porém alguns causam movimento de bascula do dente ou grupo de dentes a serem movimentados.<sup>3</sup>

A fim de eliminar a perda de ancoragem durante as distalizações, os DAT's do tipo esquelético estão sendo largamente utilizados com esses aparelhos pela sua facilidade de inserção e remoção, baixo custo e possibilidade de atuação imediata de forças.<sup>4, 15,7</sup>

O Jones Jig modificado foi escolhido por melhor se adaptar à região de distalização, sendo realizada a associação com microparafuso ortodôntico para que fosse dispensada a ancoragem dentária que poderia provocar efeitos colaterais indesejáveis nos dentes ancorados e também para que o movimento do molar distalizado fosse sem inclinações. Foi obtido sucesso no movimento de corpo do 37. Vale ressaltar que não foi encontrado na literatura relatos de distalizações de molares inferiores com esse aparelho.

A principal indicação do aparelho Jones Jig original é para pacientes classe II<sup>11</sup>, mas a sua modificação permitiu que ele fosse usado com total eficiência no paciente, mesmo sendo braquicefálico e classe I.

Com o uso de DAT é possível facilitar a mecânica ortodôntica da distalização de molares, pois a previsibilidade aumenta em casos como discrepâncias esqueléticas tratadas por camuflagem e apinhamentos moderados, como é o caso do paciente relatado que possui uma discrepância de 3mm. Ao associar os distalizadores ao dispositivo de ancoragem os demais dentes não envolvidos nessa mecânica podem ser movimentados agilizando ainda mais o tratamento.<sup>12,18</sup>

Três aspectos devem ser observados para decidir sobre a distalização: o espaço a ser conseguido, as condições dos tecidos duros e as dos tecidos moles. Foi conseguido 3,5 mm apesar de ser recomendado apenas 3mm, o paciente já havia feito exodontia do dente 38, então não houve preocupação alguma quanto ao tecido duro e a quantidade de gengiva inserida não foi perdida após o movimento.<sup>12</sup>

Quanto às desvantagens do aparelho<sup>14</sup>, com a sua modificação não houve a necessidade de bandagem dos pré molares, não foi relatada dificuldades de higienizar a área do aparelho e nem do dente distalizado, não houve falta de controle da inclinação do dente, sendo este movimentado de corpo, e o aumento de passos clínicos não atrasou em nada o tratamento, pois a instalação do DAT e do aparelho modificado foi relativamente rápido.

A literatura recomenda a compressão da mola de 1 a 5 mm, gerando uma força de 70 a 75g para não gerar inclinações indesejáveis no dente distalizado. O

uso do DAT aumenta o controle tridimensional do molar durante a distalização, porém a quantidade de força não pode ser exagerada, pois pode haver custo periodontal e retardo do movimento.<sup>17</sup>

Nesse aspecto o caso divergiu completamente, pois a compressão da mola foi o dobro, gerando uma força de 125g, porém não produziu inclinação alguma no dente distalizado e não houve nenhum atraso no andamento do tratamento.



#### **4 CONSIDERAÇÕES FINAIS**

A modificação do aparelho Jones Jiggerou, no início, uma úlcera aftosa no paciente. Então é necessário observar minimamente a posição do aparelho e acompanhar pelo menos na primeira semana qualquer incômodo a fim de se evitar maiores intercorrências e reposiciona-lo ou até readapta-lo, se houver necessidade. A associação dessa modificação ao DAT foi extremamente eficaz para distalização de um molar inferior de forma fácil, sem incômodo nenhum para o paciente, sem atraso no tratamento e principalmente sem efeito colateral algum na região anterior. Recomenda-se a publicação de mais casos abordando esse aparelho para que seja possível solidificar essa alternativa de tratamento no dia a dia do ortodontista.

## 5 REFERÊNCIAS

1. Almeida RR, et al. Posterior crossbite - treatment and stability. *J Appl Oral Sci.* 2012; Mar-Abr;20(2):286-94.
2. Araújo TM, Nascimento MHA, Bezerra F, Sobral MC. Ancoragem esquelética em Ortodontia com miniimplantes. *R Dental Press OrtodonOrtop Facial.* 2006; 11(4): 126-156.
3. Bansal A, Prakash AT, Deepthi, Naik A. A Noble, Easy and Conceptual Radiographic Analysis to Assess the Type of Tooth Movement (Molar Distalization). *J ClinDiagn Res.* 2015 Ago: 9(8): 22–25.
4. Caprioglio A, Cafagna A, Fontana M, Cozzanid M. Comparative evaluation of molar distalization therapy using pendulum and distal screw appliances. *Korean J Orthod.* 2015. Jul 45(4): 171–179.
5. Fontes FPH. Efeitos cefalométricos promovidos pelos aparelhos extrabucal cervical e distalizadores de molares superiores jonesjig, no tratamento da má oclusão de classe II [dissertação]. Bauru: Universidade de São Paulo – USP: 2012.
6. Garcia RR, Moreira RWF, Paiva LGJ, Estrela CB, Garcia GR. Ancoragem com mini-implante para distalização de molares inferiores. *RevOdontolBras Central.* 2013: 21(60): 2-5.
7. Grec RHC, Pupulim DC, Moura-Grec PG, Henriques FP, Henriques RP, Henriques JFC. Diferentes sistemas de distalização de molares utilizando ancoragem esquelética indireta - relato de casos. *Orthod. Sci. Pract.* 2014: 7(27):411-422.
8. Maltagliati LA, Myiahira YI, Fattori L, CapellozzaFilho L, Cardoso M. Transversal changes in dental arches of non-extraction treatment with self ligating brackets. *Dental Press J Orthod.* 2013; Mai-Jun: 18 (3): 39-45.
9. Moyers RE. Classificação e terminologia da má-oclusão. *Ortodontia.* 4. ed. Rio de Janeiro: Guanabara Koogan, 1991. p. 156-157.
10. Murillo-Goizueta OE. Influência do tamanho das bases ósseas apicais no apinhamento dentário [dissertação]. Bauru: Universidade de São Paulo - USP; 2008.

11. Oleiveira JMM, Eto LF. Avaliação radiográfica dos efeitos do aparelho Jones Jig nas distalizações intra-buciais: um estudo piloto. R Dental Press OrtodonOrtop Facial. 2004; set-out 9(5); 20-27
12. Park YG, Kim JK, Lee JS. Considerações Biomecânicas para os Dispositivos de Ancoragem Temporária. Graber LW, Vanarsdall RL, Vig KWL, editores. Ortodontia – princípios e técnicas atuais (tradução). 5ª edição. Rio de Janeiro. Elsevier, 2012. p 381 – 419.
13. Ruellas ACO, Ruellas RMO, Romano FL, Pithon MM, Santos R. Extrações dentárias em Ortodontia: avaliação de elementos de diagnóstico. 2010. Mai-Jun: 15(3):134-57.
14. Suguino R, Furquim LZ, Ramos AL. O Aparelho Jones Jig. Rev Dental Press OrtodonOrtop Facial. 2000; mai-jun 5(3): 83-116.
15. Vasconcelos MB, Vale e Nascimento AEG, Lopes MRLVM, Lopes RMB, Pinzan-Vercelino CRM. Distalização de molares utilizando o Sliding Jig ancorado ao miniimplante – relato de caso. Orthod. Sci. Pract. 2014; 7(25):84-90.
16. Vellini FF. Ortodontia diagnóstico e planejamento clínico. 5ª edição. São Paulo: editora Artes médicas, 2001.
17. Villela HM, Vedovello S, Valdrigui H. Filho MV, Correa C. Distalização de molares utilizando miniparafusos ortodônticos. Orthodontic Sci. Pract. 2011; 4(16): 789-798.
18. Yamada k, et. Al. Distal movement of maxillary molars using miniscrew Anchorage in the buccal interradicular region. Angle Orthod. 2009; 79:78-84.