

SUELI SAMPAIO DE AGUIAR

AVALIAÇÃO DOS CRITÉRIOS ESTÉTICOS DO SORRISO

SANTO ANDRÉ

2018

SUELI SAMPAIO DE AGUIAR

AVALIAÇÃO DOS CRITÉRIOS ESTÉTICOS DO SORRISO

Monografia apresentada ao curso de Especialização *Latu Sensu* da Faculdade Sete Lagoas, como requisito parcial para conclusão do Curso de Especialização em Estética Orofacial.

Área de concentração: Estética

Orientador: Prof. Luiz Fernando Ortega

Co orientador: Prof. Dr. Carlos Eduardo Pena

Santo André

2018

Aguiar, Sueli Sampaio de

Avaliação dos critérios estéticos do sorriso / Sueli Sampaio de Aguiar - 2018

f.: 29 il.

Orientador: Prof. Luiz Fernando Ortega

Monografia (especialização) - Faculdade Sete Lagoas

2018

1. Critérios estéticos. 2. Métodos de Avaliação

I. Título.

II. Prof. Luiz Fernando Ortega

FACULDADE SETE LAGOAS

Monografia intitulada " **AVALIAÇÃO DOS CRITÉRIOS ESTÉTICOS DO SORRISO**" de autoria da aluna Sueli Sampaio de Aguiar, aprovada pela banca examinadora constituída pelos seguintes professores:

Prof. Luiz Fernando Ortega - FACSETE – Orientador

Prof. Dr. Carlos Eduardo Pena - FACSETE – Co orientador

Santo André, ____/____/2018

DEDICATÓRIA

Aos meus pais por me proporcionarem a vida, o amor, o afeto, a proteção, a dedicação, a compreensão, o cuidado e o incentivo para concretizar meus sonhos, além de contribuir para quem sou hoje. A vocês meu eterno amor, respeito, admiração e gratidão.

Aos colegas do curso de Especialização em Estética Orofacial, pela amizade e companheirismo.

AGRADECIMENTOS

À Dra. Mônica Romero, amiga querida de sempre, o saber, a disponibilidade e atenção que sempre me disponibilizou durante a elaboração da Revisão Literária.

Aos professores que me acompanharam neste percurso, com toda a sua dedicação e sabedoria.

Aos meus amigos por todas as horas difíceis que superámos juntos.

Serei sempre muito grata aos meus filhos, Mariane, Victor e Felipe, a minha mãe Aurea e minha Tia Lucia, por todo o apoio e paciência ao longo do curso, sem os quais não poderia alcançar esta meta.

RESUMO

A estética do sorriso depende da harmonia de diversos fatores dentre eles destacamos: contorno facial, cor, textura e forma dos dentes. Acrescentando a arquitetura e coloração do tecido gengival.

O diagnóstico e o plano de tratamento determinam o equilíbrio e harmonia dos terços faciais, do sorriso e dos lábios. O planejamento das mudanças faciais e do sorriso deve ser criterioso, por isso, a importância do estudo de alguns conceitos das faces esteticamente equilibradas e a harmonia de diferentes elementos do sorriso e dentes é necessário, possibilitando ao cirurgião dentista, sucesso em seus trabalhos nas várias situações clínicas onde a região anterior é acometida.

Palavras-chaves: planejamento estético, critérios estéticos, estética

ABSTRACT

Smile aesthetic relies on the harmony of various factors, among them, we point out: facial contour, color, texture and the shape of teeth. As well as the architecture and color of gum tissue.

The diagnoses and treatment plan determine the facial thirds' balance and harmony, the smile and lips. The planning of facial changes and smile must be judicious. This is the reason for studying some concepts of aesthetically balanced faces and harmony of different elements of smile and teeth, which allows the dental surgeon to be successful in his job in various clinical situations, where the anterior area has been affected.

Keywords: Aesthetic planning, aesthetic criteria, aesthetic.

SUMÁRIO

1- INTRODUÇÃO	10
2- PROPOSIÇÃO	12
3- REVISÃO DE LITERATURA	13
3.1- ANÁLISE FACIAL.....	13
3.2- ESTUDO DO SORRISO.....	16
3.2.1- LINHA LABIAL.....	16
3.2.2- ANÁLISE GENGIVA.....	18
3.2.3- ANÁLISE DOS DENTES.....	22
4- CONCLUSÃO	31
5- REFERÊNCIAS BIBLIOGRÁFICAS	32

LISTA DE FIGURAS

FIGURA 1 - Linhas de referências para análise facial.....	15
FIGURA 2 - Classificação de Tjan de acordo com o tipo de sorriso em baixo(a), médio(b) e alto(c).....	17
FIGURA 3 – Sugestão de “checklist”, com cinco itens, para avaliação de características dentolabiais (Seixas MR et al 2011).....	18
FIGURA 4 - Estruturas periodontais.....	19
FIGURA 5 - Fotografia intraoral com traçado das linhas de referências horizontais baseadas na linha interpupilar (linhas azuis: zênites gengivais; linhas verdes: bordas incisais) e verticais baseada na linha glabella/mento (linha amarela)	21
FIGURA 6 - Critérios Objetivos e Subjetivos Fundamentais.....	22
FIGURA 7 - Linha do sorriso	24
FIGURA 8 - Ameias gengivais ou cervicais e ameias incisais.....	26
FIGURA 9 - Proporção estética entre as distâncias mesiodistal e gengivoincisal ou relação largura e altura dos dentes ântero-superiores	27

1 INTRODUÇÃO

Os problemas estéticos na odontologia que estejam causando desconforto ao paciente e necessário ser avaliado com muita atenção para identificarmos e planejarmos cada caso individualmente respeitando as limitações e necessidades de cada um. Sendo muitas vezes subjetiva esta avaliação, variando de acordo com o indivíduo, cultura, fatores, étnicos e localidade (Menezes Filho et al 2008; Mendes 2011).

Portanto é imprescindível que certos aspectos objetivos sejam observados ao analisarmos um sorriso criticamente. Aspectos estes que devem seguir determinados padrões de acordo com normas preestabelecidas. (Panossian et al 2010)

Devemos considerar que estética é um fator subjetivo, mas mesmo assim existem critérios específicos relacionados com os tecidos duros e os tecidos moles os quais descreveremos a seguir (Francci et al 2014)

Saúde gengival

Ameia interdental

Eixo do dente

Limites de contorno gengival

Equilíbrio do triângulo gengival

Contato interdental

Dimensões dentais

Caracterização dental

Textura de superfície

Cor

Avaliação de borda incisal

Linha do sorriso

Simetria do sorriso

Sarver & Ackerman (2003), defendem que para além das três orientações das imagens faciais estáticas, os registos fotográficos devem também incluir vistas oblíquas, de perfil do sorriso e grandes ampliações do sorriso no plano frontal e oblíquo. É ainda necessário ter em conta uma quarta dimensão, o tempo. O crescimento, maturação e envelhecimento dos tecidos moles periorais têm um efeito profundo sobre a apresentação do sorriso em repouso e em dinâmica. Os efeitos da maturação e o envelhecimento dos tecidos moles podem ser resumidos como: alongamento da altura do filtro em repouso e da comissura, diminuição da projeção dos tecidos, diminuição da exposição dos incisivos em repouso e diminuição na exposição dos incisivos e gengiva durante o sorriso (Sarver, Ackerman, 2006).

2 PROPOSIÇÃO

Revisão literária que tem como objetivo mostrar critérios necessário para avaliar e criar um protocolo de planejamento de um tratamento estético para criação do melhor sorriso possível.

3 REVISÃO DE LITERATURA

3.1 – ANÁLISE FACIAL

A estética facial está fortemente relacionada com a estética do sorriso.

De todas as expressões faciais, o sorriso é provavelmente a mais agradável e ao mesmo tempo a mais complexa de ser interpretada. Do ponto de vista anatômico é o resultado da exposição dos dentes e gengiva, durante a contração dos grupos musculares do terço médio e inferior da face (Mendes 2011; Sarver, Ackerman 2006)

Harmonia é a relação de várias partes diferentes entre si que forma um todo. Segundo Mondelli (2003), diz que não há face perfeitamente simétrica; contudo a ausência de assimetria expressa, principalmente com o terço inferior, é necessária para uma boa estética facial. A simetria pode levar à monotonia, falta de expressão e não ser agradável como uma face com algumas assimetrias. Esta harmonia deve estar não só na face, mas também no sorriso, pois nos dias de hoje a sociedade exige um sorriso perfeito.

Um método prático para a localização da linha facial mediana refere-se a dois pontos anatômicos. O primeiro ponto fica entre as sobrancelhas conhecido como násio. O segundo ponto se localiza na base do sulco nasolabial, conhecido como arco do Cupido, no centro do lábio superior. Uma linha traçada entre estes pontos de referência, não apenas localiza a posição da linha facial mediana como também determina a sua direção (Menezes Filho, 2006 et al)

Segundo Mondelli 2003, os desvios da linha média dentária podem ocorrer: devido a diastemas localizados ou múltiplos, rotações dentárias, ausência de dentes, alterações de inclinação e angulação dentária, coroas ou restaurações que alternem o tamanho dentário, discrepâncias congênitas nos tamanhos dentários entre dentes homólogos, desvios mandibulares funcionais ou esqueléticos, supranumerários, alterações patológicas.

As formas em geral dos dentes se misturam com o formato do rosto, com exceção de alguns casos típicos. Pode estabelecer como regra geral, que os dentes quadrados apresentam-se com faces próximas paralelas; os dentes triangulares

com faces laterais francamente convergentes; os ovoides com as duas faces arredondadas, especialmente a distal, apresentando rostos respectivamente quadrados, triangulares e ovoides. (Menezes 2003)

Segundo Garber, (1972), os indivíduos que possuem face longa, e arcada dentarias relativamente estreitas são classificados como doliocéfalos. Os braquicéfalos possuem face curta e larga, com as arcadas também largas e arredondadas. Os mesocefálicos estão entre os dois anteriores, com formatos parabólicos das arcadas. A análise facial deve ser realizada para identificar traços faciais positivos e negativos e se houver necessidades de tratar, e podemos estabelecer como deveria ser feita a correção através de procedimentos restauradores diretos ou indiretos, adesivos e ou uma abordagem multidisciplinar, com a finalidade de se alcançar o equilíbrio estético da face.(Mondelli,2003)

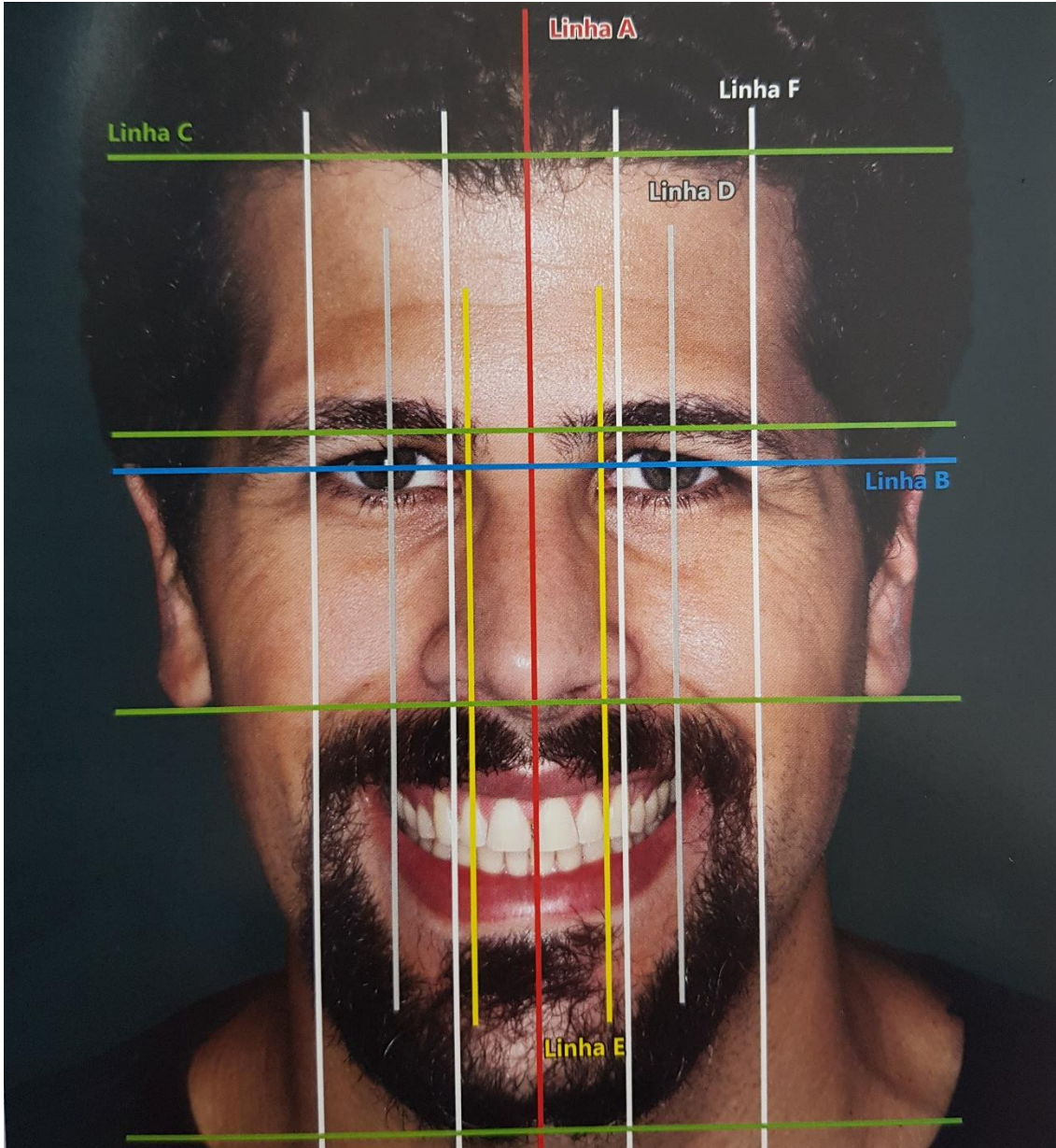


Fig. 01 – Linhas de referências para análise facial (Francci et al 2014)

3.2 ESTUDO DO SORRISO

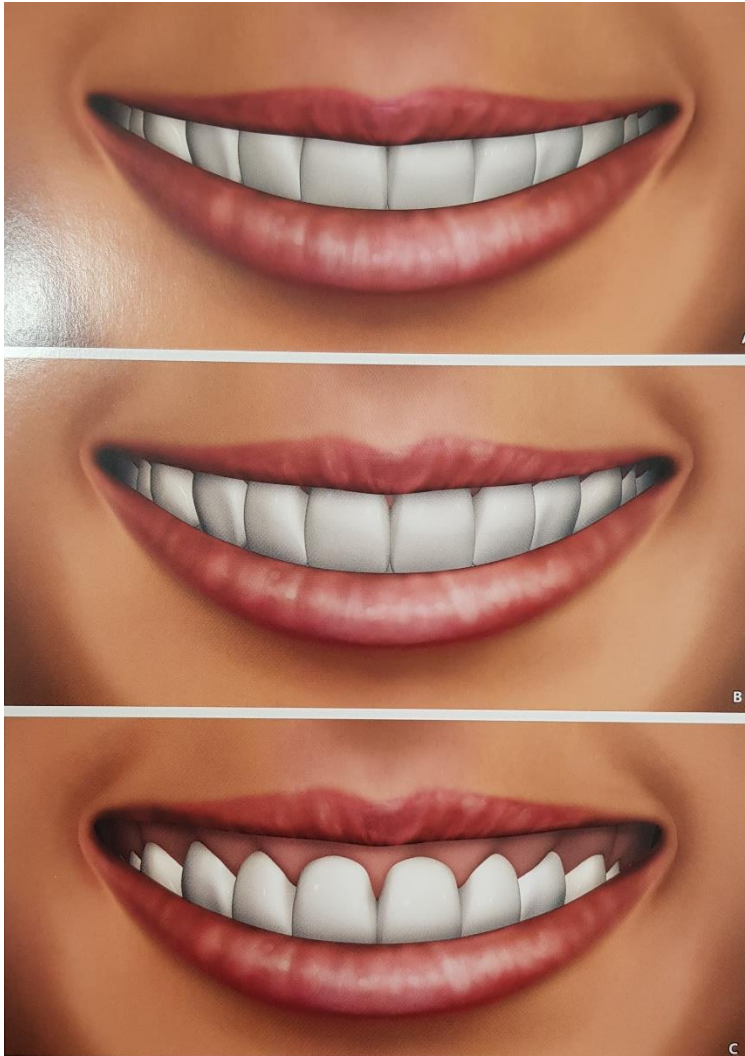
Como diziam Garber et al 1996; Mendes 2011; Reis 2017A estética do sorriso é influenciada por três componentes anatômicos: lábios, gengiva e dentes.

Estes critérios serão analisados individualmente.

3.2.1 LINHA LABIAL

A linha labial determina a quantidade de exposição vertical dentária durante o sorriso e é avaliada através da altura do lábio superior em relação aos incisivos centrais superiores e tecidos gengivais. (Magne, 2002). A linha labial ideal parece ser a obtida quando o lábio superior atinge a margem gengival dos incisivos superiores durante o sorriso, expondo o comprimento total cérvico -incisal destes, bem como as papilas interdentárias. Uma linha labial baixa mostra menos de $\frac{3}{4}$ (75%) dos dentes superiores, uma linha labial mediana ou sorriso médio mostra uma grande parte ou a totalidade (75- 100%) dos dentes superiores e a ponta das papilas interdentárias, e uma linha labial alta ou sorriso alto – mostra a altura total dos dentes superiores e uma faixa de tecido gengival acima da margem gengival (Fogarin,2007). O ponto de partida de um sorriso é a linha labial de repouso, com uma exposição média dos incisivos superiores de 1,91 mm no sexo masculino e aproximadamente o dobro deste valor, 3,40 mm no sexo feminino. Devido ao facto de a linha labial no sexo feminino ser em média 1,5 mm superior à linha labial no sexo masculino, 1-2 mm de exposição gengival num sorriso máximo poderá ser considerado normal no sexo feminino. Os médicos dentistas têm sido condicionados a ver um “sorriso gengival” como indesejável, mas alguma exposição gengival é certamente aceitável, e é ainda considerada como sinal de aparência jovial (Rocha 2013, Seixas2011). Existem evidências significativas que sorrisos gengivais tendem a diminuir com a idade.

A etiologia do sorriso gengival está relacionada a diversos fatores tais como: excesso vertical de maxila; extrusão ou erupção passiva alternada dos dentes anterossuperiores; protrusão dentoalveolar superior; hiperatividade dos músculos elevadores do lábio superior. Em grande Parte dos casos alguns desses fatores ou mesmo todos encontram associados.



BAIXO	MÉDIO	ALTO (GENGIVAL)
<75% DE EXPOSIÇÃO	>75% A 100% DE EXPOSIÇÃO	100% DE EXPOSIÇÃO E FAIXA DE GENGIVA
20% DA POPULAÇÃO	70% DA POPULAÇÃO	10% DA POPULAÇÃO

Fig 2 - Classificação de Tjan de acordo com o tipo de sorriso em baixo(a), médio(b) e alto(c). (Francci et al, 2014)

A respeito dos fatores etiológicos envolvidos no sorriso gengival, tem aspectos que devem ser obrigatoriamente considerados durante a avaliação clínica dos pacientes: Fazendo o registro sistematizado da distância interlabial em repouso onde o normal é de (1-3mm) ; observando a exposição dos incisivos superiores durante o repouso e durante a fala, as mulheres apresentam valores de

aproximadamente de 2 a 4,5mm; observação do arco do sorriso, se é agradável, plano ou reverso; verificação da proporção largura / comprimento dos incisivos superiores (“proporção estética ouro”, que determina que a largura dos incisivos superiores deve ser de 80%, aceita entre 65% e 85%, e a dos IL superior em torno de 70%) e das características morfofuncionais do lábio superior (curto, fino e ou com hiper mobilidade), por meio de um “checklist”.(Seixas 2011; Reis 2017)

Distância Interlabial	Exposição dos IS em repouso	Arco do Sorriso	Proporção L/C dos IS	Caract. Morfo-Func. do Lábio Superior
1-3mm <input type="checkbox"/>	<1mm <input type="checkbox"/>	Agradável <input type="checkbox"/>	<65% <input type="checkbox"/>	Curto <input type="checkbox"/>
>3mm <input type="checkbox"/>	1-4,5mm <input type="checkbox"/>	Plano <input type="checkbox"/>	75-80% <input type="checkbox"/>	Fino <input type="checkbox"/>
	>4,5mm <input type="checkbox"/>	Reverso <input type="checkbox"/>	>85% <input type="checkbox"/>	Hiper mobilidade <input type="checkbox"/>

Fig. 3 – Sugestão de “checklist”, com cinco itens, para avaliação de características dentolabiais (Seixas MR et al 2011)

Para o diagnóstico correto, o conhecimento das possíveis etiologias do sorriso gengival é importante, visto que, para cada caso tem um tratamento diferenciado ou combinado que melhor se adequa ao planejamento. (Reis 2017)

O lábio superior é considerado como o limite superior do sorriso, sendo lábio inferior o seu limite inferior (Arckmam e Sarver 2006; Rocha 2003)

3.2.2 – ANÁLISE DA GENGIVA

Nos procedimentos protéticos e restauradores, um periodonto saudável e um pré-requisito para um resultado funcional previsível e estético a longo prazo. Assim é necessário manter o paciente avisado da sua importância para que dessa forma, ele mantenha uma higiene oral desejável e assídua, sempre que necessitar, fazer um tratamento periodontal adequada. (Fernandes 2013)

A gengiva é dividida em gengiva livre e gengiva inserida. Da gengiva livre nos observamos a gengiva marginal, que circunda os dentes no lado vestibular e lingual com uma largura média de 0,5 a 2,0mm, e a papila interdental. A gengiva livre descreve uma trajetória ondulada ao redor das quatro superfícies do dente, com sua margem nas superfícies interproximais constituindo a parte mais incisal da gengiva. A gengiva inserida se estende a partir da base da gengiva marginal até a junção muco gengival, sua largura varia de um indivíduo para outro. Ela é geralmente ampla nos incisivos superiores e inferiores e vai diminuindo em largura na direção dos caninos e pré-molares (Menezes 2006)

Em reabilitações dentária estéticas, o resultado não é satisfatório se as margens gengivais não se apresentarem normais, por isso que a saúde gengival se torna objetivo primordial no plano de tratamento (Magne 2002 e 2003).

Espaço biológico e o espaço compreendido entre o fundo de sulco gengival e a crista do osso alveolar, sendo este ocupado pelo epitélio juncional e pelo tecido conjuntivo. Num adulto saudável estima-se que esta distância seja de 2,04mm (Fernandes 2013). A escolha dos materiais restauradores, os preparos e a moldagem e os perfis de emergências conferidos, deverão ser atraumáticos para os tecidos gengivais, havendo um cuidado no que diz respeito ao espaço biológico do dente.

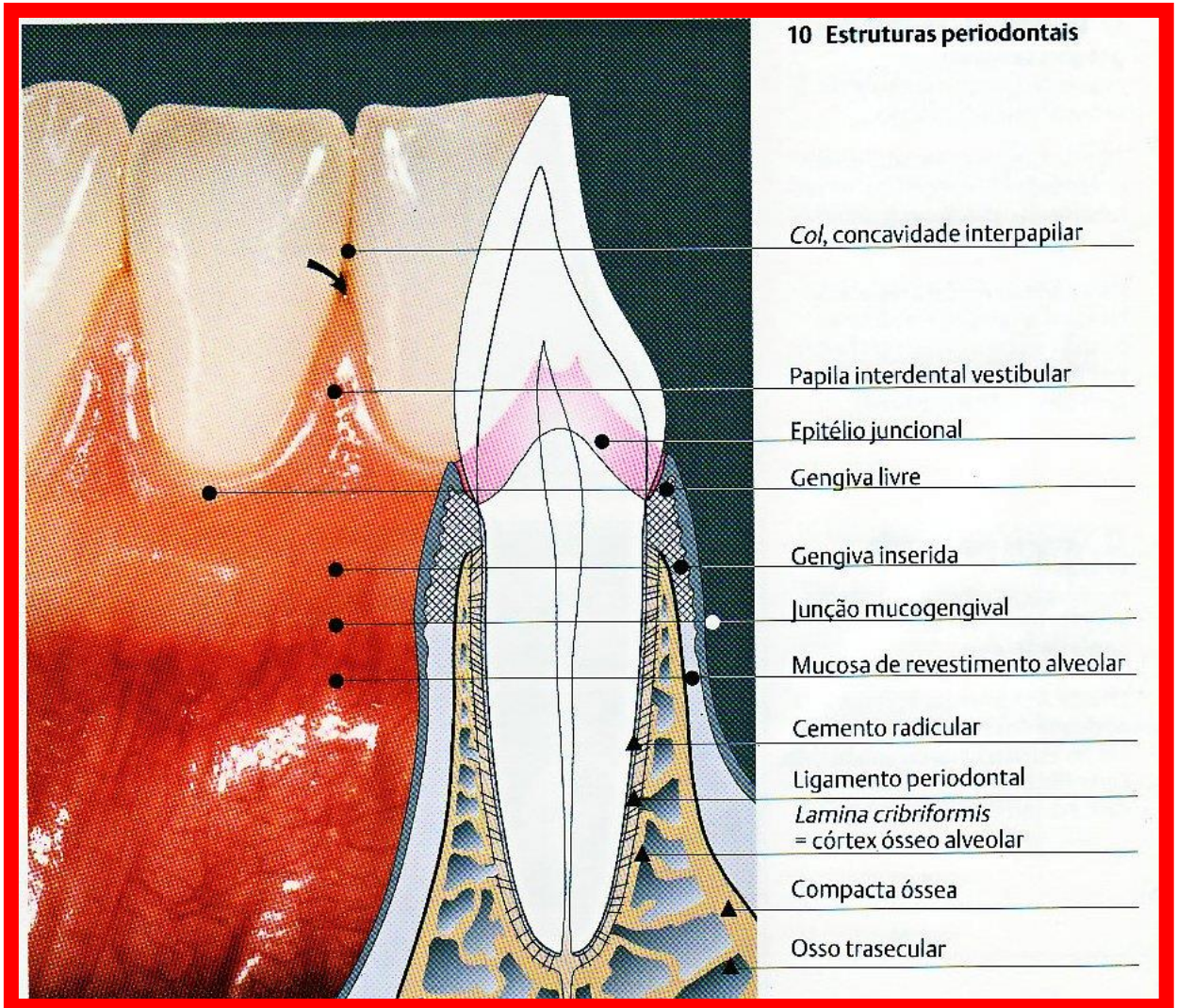


Fig. 03 – Estruturas periodontais (Wolf et al. 2006)

Há grande variedade nos aspectos clínicos relacionados: a quantidade de gengiva queratinizada; da coloração gengival pela quantidade de melanina; presença do pontilhado tipo “casca de laranja”. O exame periodontal completo é composto pela sondagem periodontal e exame radiográficos e deve ser realizado em todos os pacientes. Dois tipos de biótipo periodontal podem ser encontrados:

1-Plano e espesso, é constituído de faixa de tecido queratinizado amplo, papilas curtas e largas; osso subjacente plano e espesso. Há perda de inserção associada a presença de bolsa periodontal; área de contato nos terços médios e cervical. Os dentes se apresentam com formato quadrangular

2- Fino e Festonado e constituído de tecido mole delgado, uma faixa de tecido queratinizado reduzido; papilas longas e estreitas. Osso subjacente fino e festonado (alta frequência de deiscência e fenestração). Perda de inserção associada a presença de recessão da margem gengival. Os dentes se apresentam com formato triangular (Rocha 2003)

O zênite gengival é a porção mais apical da margem gengival. Em virtude de a inclinação dos dentes serem mesial em relação a linha media e Inter-incisiva, o zênite gengival na região anterior e levemente distal ao eixo dos incisivos central superior e canino superior; já nos incisivos laterais superiores o zênite normalmente coincide com seu longo eixo, provavelmente pela largura menor do seu diâmetro cervical

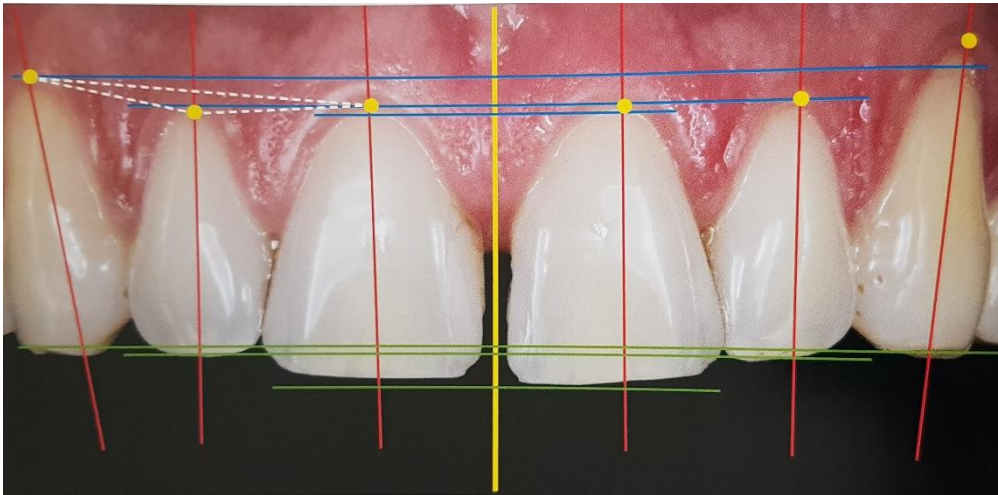


Fig.4 Fotografia intraoral com traçado das linhas de referências horizontais baseadas na linha interpupilar (linhas azuis: zênites gengivais; linhas verdes: bordas incisais) e verticais baseada na linha glabella/mento (linha amarela). Os longos eixos dentários (linhas vermelhas) evidenciam a desarmonia do sorriso. Os zênites gengivais (pontos azuis) têm contorno ascendente de incisivos centrais para caninos. Traçada uma linha imaginária entre o zênite gengival do incisivo central e o zênite do canino, o zênite do incisivo lateral deve se situar nesta linha ou abaixo da mesma para proporcionar harmonia no sorriso. (Francci et al, 2014)

Há dois padrões aceitáveis com relação altura da margem gengival:

Classe I -a margem gengival dos incisivos e Caninos superiores devem estar na mesma altura, com as margens dos incisivos laterais superiores posicionada a incisal de 1 a 2mm

Classe II-Incisivo central, canino e incisivo lateral superior na mesma altura

Quando altura da margem gengival dos incisivos lateral superior esta apicalmente posicionado, ou a mais de 2mm coronal em relação a linha que tangencia a margem do incisivo e canino superiores, fica prejudicada a estética.

A linha gengival dos incisivos superior deve ser paralela a linha da comissura labial e interpupilar. (Rocha 2003)

3.2.3. ANÁLISE DOS DENTES

Pascal Magne (2002, 2003) definiram critérios estéticos gerais que estabelece uma avaliação clínica objetiva, e uma avaliação clínica subjetiva. Esta avaliação subjetiva veio complementar a objetiva, respondendo a necessidade de integrar as características individuais quer no diagnostico, quer no planejamento do tratamento, já que mesmo controlando todos os fatores objetivos, o aspecto estético natural pode não ser atingido.

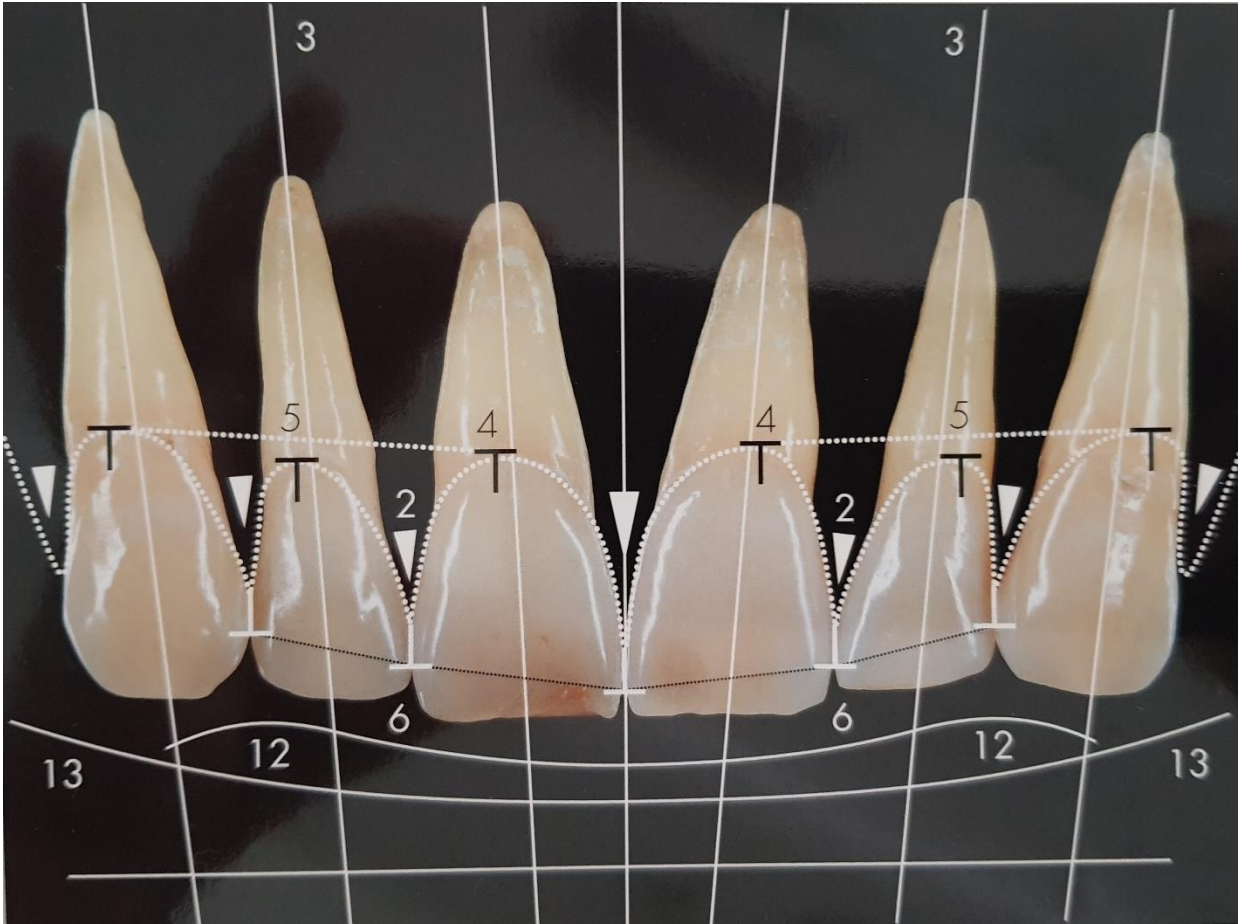


Fig.5 - Critérios Objetivos Fundamentais:

- 1 Saúde Gengival
- 2 Espaços interdentaes
- 3 Eixo dentário
- 4 Zenith Gengival
- 5 Equilíbrio das margens gengivais
- 6 Nível dos contatos interdentaes
- 7 Dimensão relativa dos dentes
- 8 Formato dentário
- 9 Caracterização dentaria
- 10 Textura superficial
- 11 Cor
- 12 Configuração do bordo incisivo
- 13 Linha do lábio inferior

14 Simetria do sorriso

Critérios Subjetivos

- 1 Variações na forma dentaria
- 2 Posição dos dentes
- 3 Longitudes relativas das coroas
- 4 Espaços negros

A linha média é usada como ponto de referência para a inclinação axial dos dentes. O eixo axial dos dentes na bateria anterior converge coronalmente em direção a linha inter-incisiva e essa inclinação aumenta nos laterais e caninos. A posição do contato interdental está relacionado com a posição e morfologia dental. O contato entre canino e incisivo lateral deve posicionar mais alto que o contato entre central e o lateral. O contato entre os centrais deve ser mais baixo.

Os ângulos formados pelo encontro entre dois dentes são influenciados pelo ponto de contato. Estes ângulos são estreitos entre os incisivos centrais superiores e alarga se progressivamente em direção posterior a medida que os pontos de contato também se tornam mais apicais. (Magne 2002,2003).

O arco do sorriso do ponto de vista frontal é a relação da curvatura formada pelos bordos incisais dos dentes anteroposteriores, incisivos e cúspides dos caninos maxilares com a curvatura do lábio inferior na posição de sorriso social (Sarver & Ackerman, 2003). A visualização completa do arco do sorriso, oferecida pela vista oblíqua, expande a definição de arco do sorriso, incluindo os molares e pré-molares. Num arco do sorriso ideal, a curvatura dos bordos incisais superiores é paralela ou coincidente com a curvatura do lábio inferior durante o sorriso e o termo consonante descreve a relação de paralelismo entre estes. Um critério para o estabelecimento de um sorriso consonante é a exibição integral dos incisivos superiores durante o sorriso. Num sorriso não consonante ou horizontal, a curvatura dos incisivos superiores é mais plana que a curvatura do lábio inferior no sorriso.

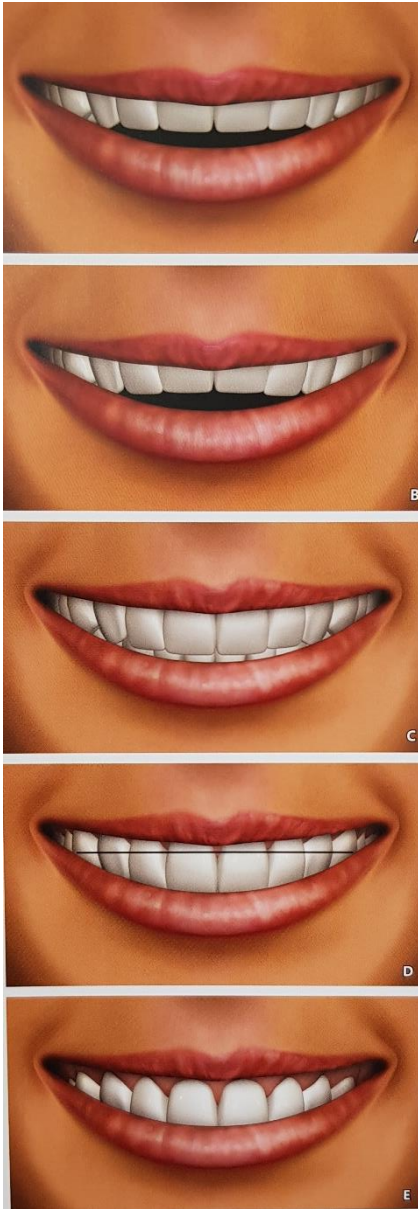
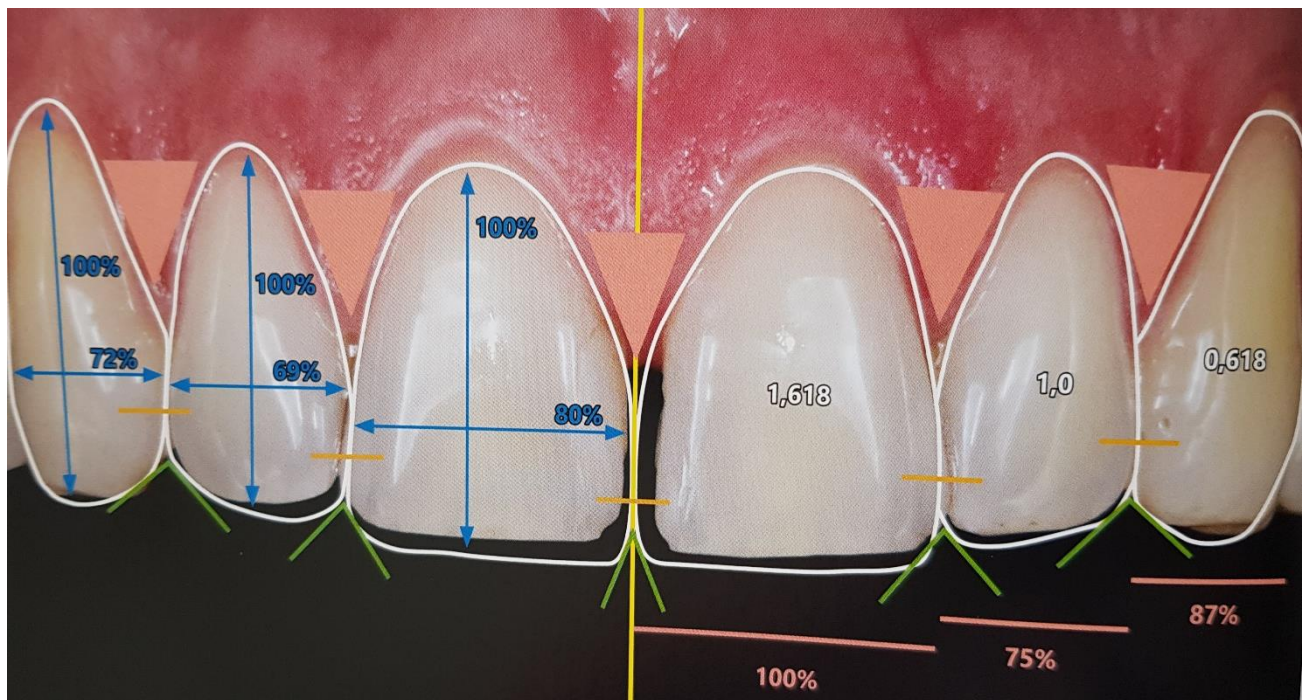


Fig.6 - Linha do sorriso: relação entre a linha incisal superior, que pode ser convexa, reta ou reversa; e o lábio inferior, que pode se tocar ou não, ou até mesmo o lábio inferior pode encobrir as bordas incisais superiores. Reta (A), reversa ou “sorriso inverso” (B). Convexa ou não contativa (C). Convexa e contativa (D). Convexa de cobertura (E). (Francci et al, 2014)

Quando um plano incisal é traçado, e é perpendicular à linha média da face, este terá uma relação esteticamente agradável. Esta relação pode ser descrita como positiva, quando os bordos incisais dos incisivos centrais superiores estão abaixo das cúspides dos caninos; neutra, quando os bordos incisais dos incisivos centrais superiores coincidem com as pontas das cúspides dos caninos e negativa, quando os bordos incisais dos incisivos centrais superiores estão acima

das cúspides dos caninos, criando uma linha convexa e esteticamente desagradável. Uma linha incisal reversa (sorriso invertido) ou uma postura anormal do lábio inferior têm um efeito profundo no grau de atratividade do sorriso (Figura 22). Esta condição de análise não se encontra em harmonia com as outras características faciais e pode ainda estar associada com maloclusão, perda da função oclusal ou dimensão vertical (Ahmad,2005; Mendes2005)

Muitas fórmulas matemáticas existem entre a largura e o comprimento das proporções dentárias, mas quando a largura do ICS representa 75% da sua altura, parece produzir o efeito mais impactante e harmonioso. O comprimento e largura médios dos ICS em indivíduos jovens é de 10,4- 11,2mm nos homens e 8,3 - 9,3mm nas mulheres, respectivamente. Entretanto essas dimensões numéricas não são absolutas, podendo a altura diminuir com aumento da idade por causa da abrasão. A simetria ao redor da linha Inter incisiva tem um papel importante na beleza do sorriso (Francischone, Mondelli,2003; Fogarin,2007)



EM MULHERES: I.CENTRAL: 83% I.LATERAL: 72% CANINO: 88%

Fig.7 - Ameias gengivais ou cervicais (em vermelho), se mostram ascendentes de incisivo central até canino. As ameias incisais se mostram ascendentes de incisivo central até canino, bem como vão se abrindo, o que dá jovialidade e harmonia para o sorriso. Proporções intra e interdentais que dão harmonia ao sorriso (Francci et al, 2014)

Mondelli, 2003 cita um método interessante para estabelecer a largura total do segmento antero superior, a partir da largura da base nasal. A distância da base entre as pontas das cúspides dos caninos corresponde, aproximadamente, a base nasal mais ou menos 2,0mm

Tabela 8– PROPORÇÃO ESTÉTICA (RELAÇÃO LARGURA/ALTURA) DOS DENTES ANTERIORES SUPERIORES E INFERIORES

Dente	Comprimento (mm)	Largura (mm)	Largura (mm)
ICS	10,9	8,7	80%
ILS	9,3	6,5	69%
CS	10,6	7,7	72%
ICI	9,1	5,2	57%
ILI	9,5	5,7	60%
CI	11,0	7,0	64%

Fonte: Mondelli, 2003.

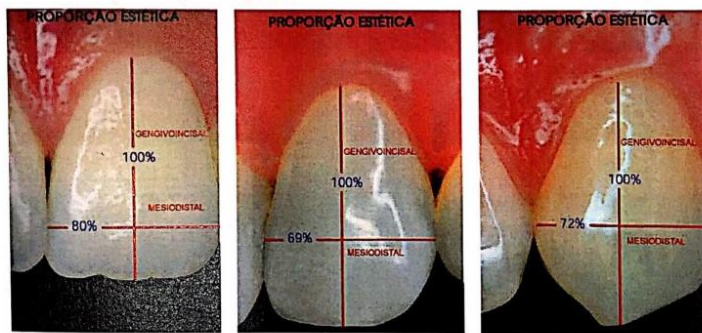


Fig. 08 – Proporção estética entre as distâncias mesiodistal e gengivoincisal ou relação largura e altura dos dentes antero-superiores

Segundo Mondelli, 2003, diz ainda que o conhecimento das larguras e alturas medias das coroas dos dentes anteriores é importante por fornecer a dimensão das formas geométricas, permitindo ao dentista lançar mão de elementos quantitativos para detectar desarmonias estéticas e alcançar um resultado qualitativo. Para isso as informações sobre os valores dimensionais médio são de grande importância. A dimensão media na largura da coroa do incisivo quanto a raça, é maior nos negros em relação aos brancos; dentes mais largos e retangulares transmite força e masculinidade, enquanto estreitos e arredondados, dá uma sensação de delicadeza e feminilidade. Com relação ao comprimento da coroa ou altura gengivoincisal, a importância deste valor dos dentes anteriores

deve ser considerada junto com a largura mesiodistal. Assim verifica que é necessário não somente conhecer o comprimento médio, mas também considerar e obter a anatomia da coroa de um dente não desgastado para se atingir boa estética e função, nas diferentes faixas de idade, gênero e raça.

Segundo Pascal Magne (2002,2003), a posição do contato interdental esta relacionado com a posição do dente e sua morfologia. Enquanto mais a coronal o ponto de contato estiver entre os incisivos central, tende a progredir apicalmente dos incisivos para os dentes posteriores.

O incisivo central superior e incisivo lateral superior tem anatomia e função semelhantes, são usados para cisalhamento e corte.

- A linha mesial da coroa pode ser reta ou levemente convexa para os incisivos superiores com um ângulo mesial incisivo mais arredondado para os incisivos laterais;

- A linha distal da coroa e mais convexa quando comparada a linha mesial. Sua curvatura e inclinação pode variar significamente de acordo com a forma do dente. O ângulo distoincisal e arredondado;

- A linha incisal da coroa pode ser irregular ou arredondada, mas usualmente se torna mais regular e reta devido ao desgaste funcional.

A erosão e desgaste tendem a acelerar o envelhecimento, suavizando esta arquitetura da superfície facial e possivelmente resultando em perda significativa do volume coronário e alterações estéticas e mecânicas desastrosas.

Os incisivos laterais assemelham se aos incisivos centrais (no contorno básico e nos ângulos da linha de transição), que complementam a função. Eles diferem basicamente pelo seu tamanho reduzido e ângulo mesoincisivo mais arredondado. Entretanto os incisivos laterais, podem exibir maior variação na forma de todos os dentes, e não é incomum indivíduos terem.

Incisivos laterais com formato “peg-shaped” ou outras anomalias expostas e um desenvolvimento de um forame profundo na extensão lingual até a raiz

Os caninos superiores são caracterizados por uma serie de curvas e arcos. São dentes naturalmente reforçado, sendo mais espesso no sentido vestibulo

palatino, devido o desenvolvimento de um cingulo, comparado com os incisivos. Sua anatomia especial é no formato de cunha, que parece compensar forças funcionais e fornece a este dente uma capacidade única para resistir a cargas noaxial.

Caracterização dos dentes implica no fenômeno de reflexão e transmissão de luz; opalescência, transparência e translucência. Bem como uma coloração intensa devidos: pontos, fissuras, lobos de dentina e zonas de infiltração na dentina. E os efeitos de forma, atrição e abrasão, percebidas, são características que determinam a idade e característica do dente.

A opalescência e uma propriedade óptica do esmalte e refere-se à capacidade de transmitir uma certa faixa de comprimento de luz natural: vermelho- alaranjado e refletir outros tons: violeta- azulado.

Translucência é a aparência entre opacidade completa como marfim e transparência como vidro. Os dentes, especialmente as bordas incisais apresentam característica intensas, integrando a ampla gama de efeitos definidos pela translucidez e transparência.

Textura da superfície dental esta intimamente relacionada a cor através do brilho, é um parâmetro que influencia diretamente a cor. A topografia da superfície marcada dos dentes jovens faz com que eles reflitam mais luz e pareçam mais brilhante. A textura diminui com a idade, resultando em diminuição da reflexão da luz e dentes mais escuros. Os elementos determinantes da textura são essencialmente orientados horizontalmente e verticalmente sobre a superfície vestibular dos dentes.

A cor também e considerada o elemento principal de sucesso estético de restauração. No entanto, um pequeno erro de cor pode não ser percebido se os outros critérios forem bem respeitados.

Dos três componentes da cor, o valor também chamado de luminosidade ou brilho é o mais influente, seguido pelo croma, também chamado de saturação ou intensidade e o matiz, que é a própria cor ou nome da cor.

Fluorescência é um parâmetro adicional a ser considerado porque torna os dentes mais brilhantes e mais brancos na luz do dia. É definida como a capacidade de

absorver energia radiante e reter a forma de um comprimento de onda diferente. A dentina parece ser três vezes mais fluorescente que o esmalte, o que gera uma 'luminescência interna'. Este último é o instrumento de caracterização de uma aparência vital de um dente natural, também chamado de vitalescência.

No entanto é muito difícil reproduzir fielmente a cor do esmalte e da dentina no espectro luminescente, conforme demonstrado por estudos espectrais in vitro.

A configuração das bordas incisais é um parâmetro crítico quando não projetadas adequadamente. As bordas incisais podem fazer os dentes parecerem artificiais. Existem três componentes a serem considerados: contorno geral, ângulos interincisal e espessura das bordas.

O controle final do comprimento da coroa e da configuração da borda incisal é revelada pela sua associação harmoniosa com o lábio inferior durante o sorriso moderado. Os incisivos laterais permanecem a uma distância de 0,5 a 1,5mm do lábio, enquanto os incisivos centrais e caninos estão em íntima relação com a linha do lábio inferior. A coincidência dos incisivos com o lábio inferior é essencial para ter um sorriso agradável. A borda proximal incisal e lábio inferior definem linhas paralelas que geralmente denotam harmonia.

4 CONCLUSÃO

Os critérios de avaliação do sorriso são muito importantes pois com ajuda deles podemos verificar o que precisa ser corrigido e ou melhorados no planejamento estético de nossos casos clínicos. Esses critérios ajudam os dentistas a equalizar todo mundo da beleza, portanto a maioria dos autores concordam com 14 critérios objetivos, sendo que 7 deles tem razão direta ou indireta com a gengiva.

Na nossa avaliação clínica preliminar devemos incluir fotografias do sorriso do paciente, sempre padronizadas; radiografias; confecção de modelos de estudo e a conferência dos itens desse “checklist” estético, sendo eles:

Saúde gengival (se esta rosa ou avermelhada); fechamento interdental (se tem espaço interproximal); altura do sorriso (padrão de sorriso bonito hoje em dia, é sorriso médio que mostra as pontas das papilas); limite do contorno gengival(a margem gengival acompanha a junção cimento esmalte); zênith gengival; nível de contato interdental (contato entre os IC se dá no terço incisal; entre os IC e IL está no terço médio; entre lateral e canino esta cervical); dimensões dentais relativas e forma dental; caracterização dental; textura da superfície; cor; configuração da borda incisal; eixo dental; linha do lábio inferior; simetria do sorriso.

5 REFERÊNCIAS BIBLIOGRÁFICAS

1. Ahmad I. Anterior dental aesthetics: Historical perspective. **Dent J.** 25; 198(12) p 737-42 2005 jun
2. Alexander, Richard G. Considerações na criação de um sorriso bonito. P 187-210 In:Romano, Rafi et al. A arte do Sorriso ed, Quintessência. 2006. P 446
3. Carvalho, Cássio V. et al. Espaço biológico: conceito chave para estética e saúde gengival em procedimentos restauradores. **The Int Journal of Periodontics & Rest Dentistry** Vol. 1 No1. 2016
4. Cohen M. Interdisciplinary treatment planning: principles. 2008 p 568
5. Fernandes, Ana Cecilia Lopes. Caracterização da exposição Gengival em sorriso através da análise de fotografia digital. Tese – Mestrado. Universidade Católica Portuguesa Viseu, 2013
6. Fogarin, Marina M. A importância do uso das normas estéticas faciais para o diagnóstico e tratamento na recuperação da guia anterior: uma abordagem interdisciplinar. Monografia para especialização em Dentística da Associação Paulista dos Cirurgiões Dentistas. 2007
7. Fradeani, M. Esthetic analysis: A systematic approach to prosthetic treatment. Quintessence Books; 2004 p 352
8. Francci, C. E. et al in: Miyashita, E. e Oliveira, G.G. Odontologia Estética: Os Desafios da Clínica Diária. São Paulo. Ed. Napoleão, p.24-61, 2014
9. Francischone, Ana Carolina e Mondelli, José. A ciência da beleza do sorriso ResearchGate online 2007
10. Garber DA, Salama MA. The aesthetic smile: Diagnosis and treatment. **Periodontol 2000**; 11(1):18-28. Jun 1996
11. Magne, Pascal e Belser, Urs. Bonded Porcelain Restoration in the anterior dentition, a biomimetic approach, Ed, Quintessence, pag 57-96. 2002/2003 p 406
12. Mendes, Ana Patrícia Martins. Sorriso gengival: etiologia, diagnóstico e opções de tratamento, Tese de Mestrado integrado em Medicina Dentária na Universidade Católica Portuguesa/ Instituto de Ciências da Saúde.2011
13. Menezes Filho, PF et al. Avaliação crítica do sorriso. **International Journal of Dentistry**, Recife, 1(1): 14-19 JAN/MAR 2006

14. Mondelli, J. Et al. Estética e cosmética em clínica integrada restauradora. São Paulo: Santos, 2003 p 546
15. Panossian AJ, Block MS. Evaluation of the smile. Facial and dental considerations. **J Oral Maxillofac Surg** 68:547-554, 2010
16. Reis, LGS..Sorriso gengival – tratamento baseado na etiologia: uma revisão de literatura. Trabalho – Graduação em Odontologia Faculdade de Ciências da Saúde da Universidade de Brasília 2017
17. Rocha, Aline Bacchini. Inter-relação Periodontia Dentística para resolução de Problemas estéticos. Tese-Graduação. Araçatuba – UNESP 2013
18. Rufenacht, C.R. Fundamentos de estética. São Paulo p 375
19. Saver, D.M. e Ackerman, M.B. Visualização e Avaliação Dinâmica do Sorriso e sua Influência no Diagnóstico e Plano de Tratamento Ortodônticos. P 100-139 In:Romano, Rafi et al. A arte do Sorriso ed, Quintessence. 2006. P 446
20. Seixas, Máyra Reis et al. Check list dos aspectos estéticos a serem considerados no diagnóstico e tratamento do sorriso gengival. **Dental Press J Orthod.** Mar-Apr; 16 (2): 131-5 2011
21. Wolf, H. F. e Rateitschak, K.H. PERIODONTIA - 3ª Edição - Editora ARTMED. 2006. P 532