

FACULDADE SETE LAGOAS - FACSETE

MATEUS DE PAULA MARTINS

**TÉCNICA DE ENXERTO XENÓGENO COM AUXÍLIO DO TELA
DE TITÂNIO PARA AUMENTO DA DIMENSÃO HORIZONTAL E
VERTICAL ÓSSEA EM REGIÃO ANTERIOR DA MAXILA-
RELATO DE CASO CLÍNICO**

**SETE LAGOAS/MG
2018**

TÉCNICA DE ENXERTO XENÓGENO COM AUXÍLIO DO TELA DE TITÂNIO PARA AUMENTO DA DIMENSÃO HORIZONTAL E VERTICAL ÓSSEA EM REGIÃO ANTERIOR DA MAXILA-RELATO DE CASO CLÍNICO

Mateus de Paula Martins¹
João de Paula Martins Júnior²

RESUMO

Com comprovada qualidade, enxertos ósseos são frequentemente realizados em reabilitações onde o defeito ósseo interfere no resultado final. A literatura é clara ao relatar que enxerto homogêneo é considerado ideal por ser o único ao apresentar propriedades de osteocondução, osteoindução e osteogênese, porém, estudos recentes mostraram que enxertos que possuem somente propriedade osteocondutiva, apresentam resultados semelhantes. Portanto, o aprimoramento e evolução de técnicas reconstrutivas e de materiais de enxertia tornou-se uma busca constante para satisfazer os objetivos do profissional. Tendo isso, buscamos nesse relato de caso clínico, demonstrar a eficácia na Técnica de enxerto xenógeno (Lumina-Bone, de granulação média), com auxílio de tela de titânio, em região anterior da maxila, para recuperação da dimensão vertical e horizontal óssea perdida. Resultado após 6 meses de recuperação, conforme descrito por Branemark (1969).

Palavras-chaves: enxerto xenógeno; tela de titânio; membrana de colágeno; defeito ósseo em maxila.

ABSTRACT

With proven quality, bone grafts are often performed in rehabilitations where the bone defect interferes with the final result. However, recent studies have shown that grafts that have only osteoconductive properties, present similar results. Therefore, the improvement and evolution of reconstructive techniques and grafting materials has become a constant search to satisfy the professional's goals. The aim of this clinical case report was to demonstrate the efficacy of the xenogen graft technique (Lumina-Bone, medium-grained) with the aid of a titanium screen in the anterior region of the maxilla, to recover the vertical and horizontal bone loss. Result after 6 months of recovery, as described by Branemark (1969).

Key-words: xenogen graft; titanium screen; collagen membrane; bone defect in the maxilla.

¹Especializando em Implantodontia pela Faculdade Sete Lagoas (FACSETE); graduado em Odontologia pela UFMG, 2016.

²Mestre pela Universidade Federal de São Paulo - UNIFESP do Programa de Pós-Graduação em Medicina Interna e Terapêutica; Especialista em Implantodontia pela Clínica Integrada de Odontologia (CIODONTO); graduado em Odontologia pela UNOESTE. Orientador.

INTRODUÇÃO

A aplicação da implantodontia, hoje, tem sua indicação generalizada até mesmo em casos complexos de perda óssea, graças ao avanço nas técnicas e materiais de enxertia. Tal método proporciona ao profissional, ganho em tecido ósseo e conjuntivo, contribuindo para, além de criar área suficiente para instalação de implantes, mas também para devolver função, estética e conforto ao paciente (MAZONETTO, 2012).

Existem 4 tipos de materiais de enxerto que se distinguem pelo mecanismo de ação. O osso autógeno (proveniente do indivíduo próprio) é considerado padrão ouro entre eles, por ser o único a apresentar mecanismos de osteogênese, osteoindução e osteocondução. Enxertos alógenos (produzido em laboratório) são biomateriais osteoindutores e osteocondutores, o qual o tecido ósseo é obtido de doadores da mesma espécie e estocado em banco de dados (RODELA, 2011). Enxertos aloplásticos são substitutos ósseos sintéticos, que promovem formação através de osteocondução. Existem também os xenoenxertos (provenientes de espécie diferente, geralmente bovino ou equino) que apresenta propriedade osteoindutora.

Pela necessidade de recuperação em altura e volume ósseo, foram criadas técnicas para correção desses defeitos, em exemplo, a regeneração óssea guiada. A regeneração óssea guiada (ROG) permite que o tecido recomponha as células originariamente características da região sem interferência de células do tecido conjuntivo e inflamatórias (SOARES, 2015). As membranas reabsorvíveis e não reabsorvíveis são utilizadas, pois além de ser útil como barreira física conseguem manter o arcabouço em dimensão vertical e horizontal da região enxertada. Com sua comprovada eficácia clínica, a técnica cirúrgica utilizando telas de titânio vem se tornando uma boa indicação em reconstruções ósseas tridimensionais em maxila e mandíbula (ARTZI *et al.*, 2003).

Portanto, nesse estudo de caso clínico, visamos restituir à nível ósseo, sua dimensão vertical e horizontal, a partir da técnica de Regeneração Óssea Guiada, com reforço de tela de titânio, utilizando material de enxerto xenógeno de osso bovino, Lumina-Bone da Critéria.

DESENVOLVIMENTO

Relato de caso clínico

Paciente W.G., sexo masculino, 49 anos de idade, compareceu à clínica odontológica da instituição FACSETE (Faculdade de Sete Lagoas-MG), para avaliação de tratamento reabilitacional com implantes dentários nas regiões edêntulas. Clinicamente foi observada ausência dos elementos 21, 25, 36, 45 e 47. Reabsorção óssea extensa vestibular também foi constatada na porção vestibular do 21. O elemento 11 também apresentava relativa perda óssea em sua vestibular.

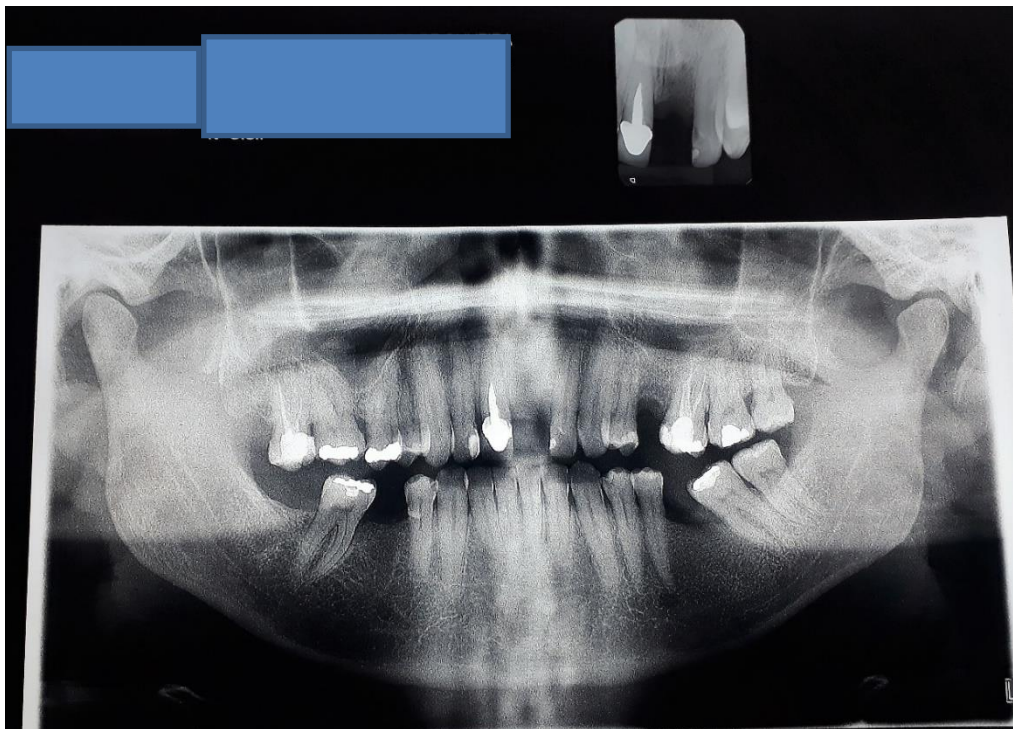
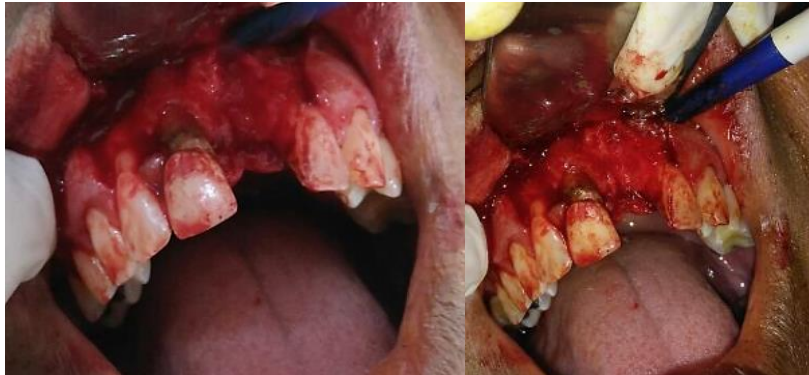

Figura 1: Radiografia Panorâmica boca semi-aberta inicial.

Determinou-se como tratamento primário, restabelecer dimensão vertical e horizontal óssea da região do 21 e 11. Optamos por não extrair o elemento 11 no primeiro ato cirúrgico, pois o mesmo apresentava tecido ósseo em altura e largura ideal para instalação do implante. Partindo disso, selecionamos a técnica de Regeneração Óssea Guiada com tela de titânio, utilizando enxerto xenógeno, Lumina-Bone (Criteria) somente na região do 11, para só então instalarmos implante do tipo Hexágona Externo (H.E) em área dos incisivos centrais.

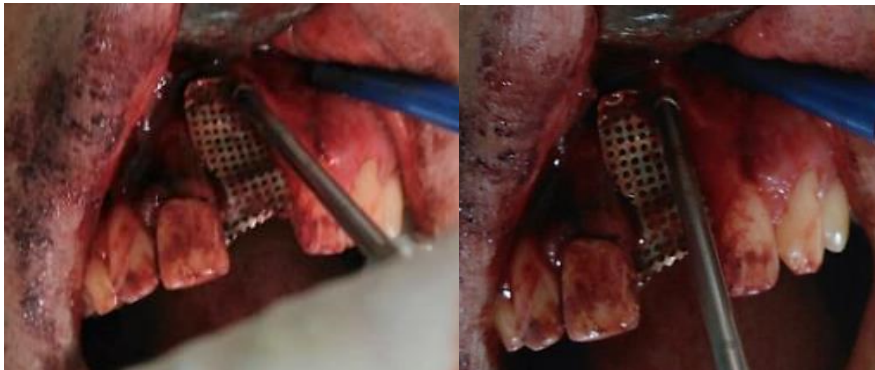
No primeiro ato cirúrgico, aplicou anestesia infiltrativa no fundo do saco do vestibulo e complementares em gengiva palatina e vestibular, seguindo do incisivo lateral direito até incisivo lateral direito. A incisão seguiu na região a ser enxertada, até incisivos laterais bilateral, descendo relaxante nos mesmos, preservando as papilas interdentárias.



Figuras 2 e 3: Descolamento total do retalho.

O retalho foi realizado da distal do incisivo lateral direito até incisivo lateral esquerdo (ambos preservando papila interdentária). Defeito ósseo evidente, na face vestibular do 11 e 21.

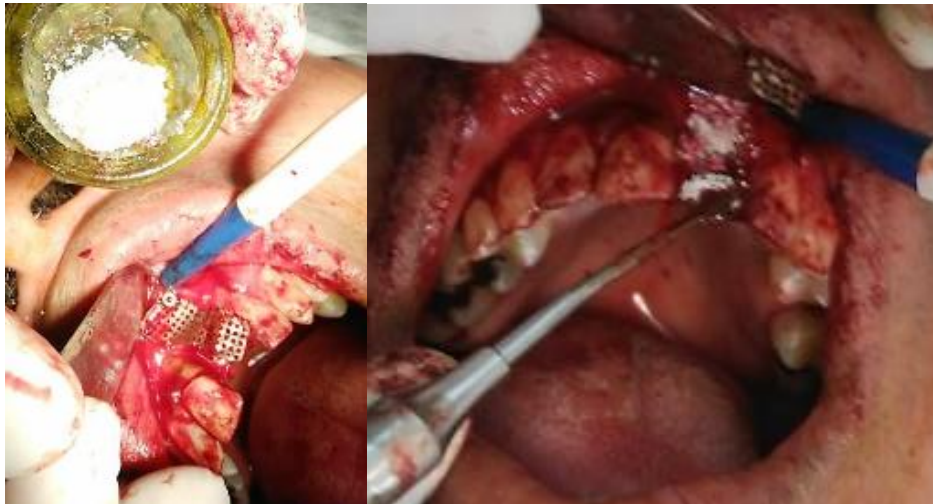Assim, dimensionamos o formato anatômico da tela de titânio, para melhor conformidade com a área de enxerto. É valido ressaltar também, que foi removido qualquer sítio infeccioso do elemento vizinho, através de raspagem radicular, com intuito de promover uma área propícia para ganho ósseo.



Figuras 4 e 5: Imagem ilustra o dimensionamento da malha de titânio em relação à área enxertada. Tela de titânio com perfuração fina.

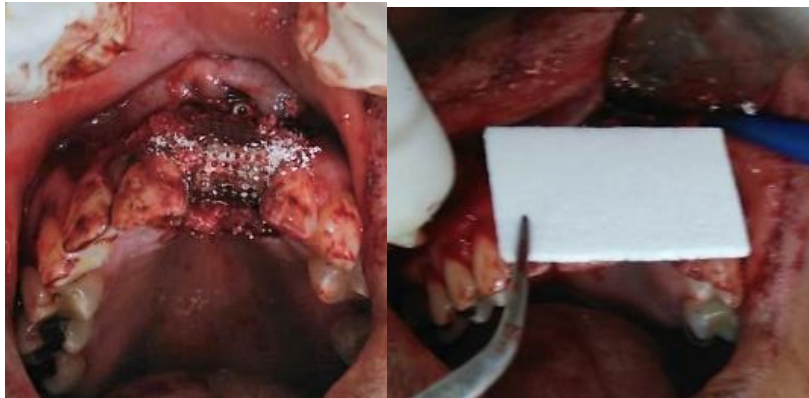Determinado sua forma, foi fixado a tela de titânio na região mais apical da face vestibular, através de parafusos de enxerto. Fixado a tela de titânio, foi

adicionado o enxerto Lumina-Bone de granulação média de origem bovina, hidratada com soro fisiológico.



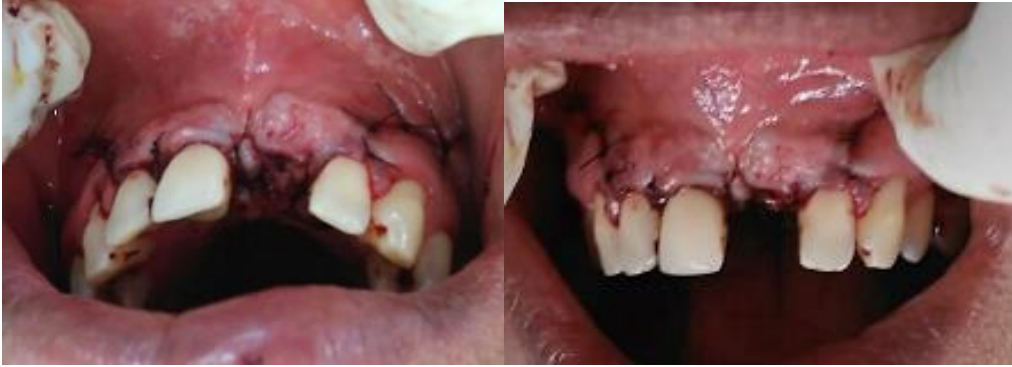Figuras 6 e 7: Enxerto xenógeno de origem bovina (Lumina-Bone da Critéria) hidratado com soro fisiológico preenchendo área do defeito, após fixação da tela de titânio.

Aplicado o enxerto com fixação da tela de titânio, recobrimos toda região com membrana de colágeno, servindo como barreira protetora para que não ocorra invaginação do tecido conjuntivo (QUESADA, 2011).



Figuras 8 e 9: Recobrimento do material de enxertia, fixado tela de titânio em sua parte mais apical na face vestibular até face palatina, por membrana de colágeno em toda sua extensão.

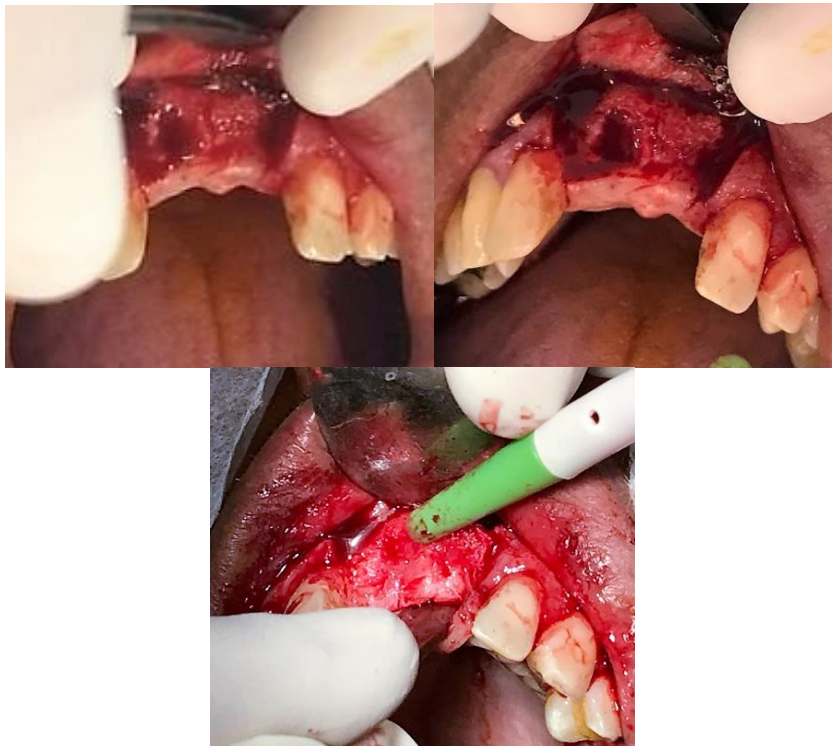
Só então suturamos o retalho em primeira intenção, evitando tensão ao enxerto. Viabilizamos através da técnica de sutura simples em toda sua extensão.



Figuras 10 e 11: Sutura em toda extensão da área enxertada, sem qualquer exposição do material.

Como determinado por Bramnemark (1969), foi esperado 6 meses para reabertura, tempo suficiente para osteointegração óssea completa.

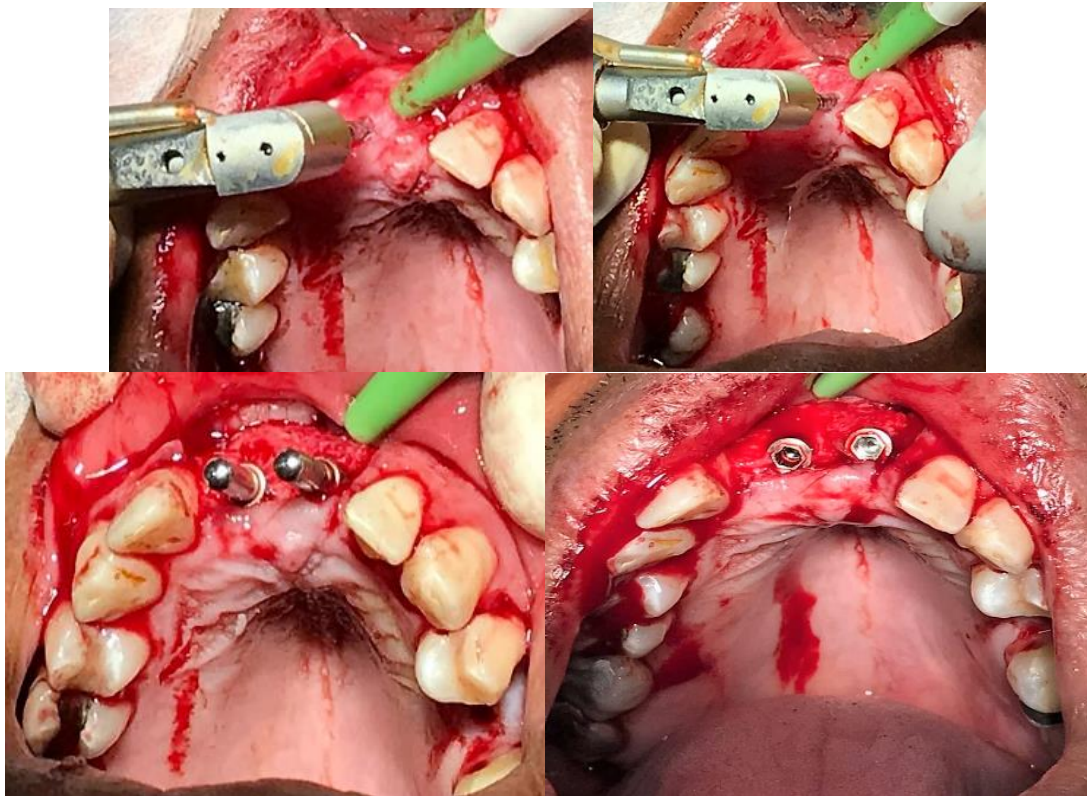
No segundo ato cirúrgico, extraímos o elemento 11 que já havíamos condenado. Na reabertura da região anterior da maxila, notamos o ganho em dimensão horizontal óssea, e mantimento de sua dimensão vertical.



Figuras 12, 13 e 14: Reabertura após 6 meses do primeiro ato cirúrgico.

Foi realizado Incisão estendida da borda mesial do incisivo lateral direito até borda mesial do incisivo lateral esquerdo, preservando papilas interdentárias. Remoção de toda malha de titânio. Extração do incisivo central direito, para implante imediato. Correção do defeito ósseo em volume e recuperação da altura vertical óssea.

Retiramos toda tela de titânio e seguimos os passos para instalação dos implantes Hexágono externo (Implacil) 3.75x13mm.



Figuras 15, 16, 17 e 18: Sequência de fresas para instalação de implante do tipo Hexágono Externo 3.75x13mm (Implacil) e instalação dos implantes.

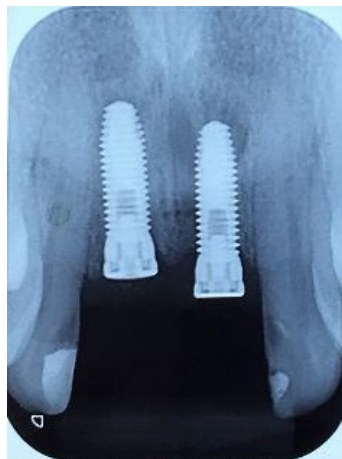

Figura 19: Radiografia periapical, técnica de paralelismo, dos implantes dentários.

Discussão

A busca em se atingir a qualidade do “padrão ouro” ou enxerto autógeno abre espaço para novas pesquisas que visam qualificar o emprego dos biomateriais em técnicas de enxertia para ganho de tecido ósseo (CASTRO SILVA, 2012).

Atualmente, enxerto xenógenos tem sido alvo de estudos para análise da sua correta indicação, principalmente para áreas estéticas da maxila. Sua ação osteoindutiva, servindo como arcabouço para a neoformação óssea, faz com que seu manejo seja delicado afim de evitar infecções e tensões que possam prejudicar sua atuação.

Ao passo que sua condição para ganho em dimensão vertical não está tão bem documentada, (OLIVA 2010), ao associar a técnica com uso de tela de titânio, servindo como tenda para sustentar todo arcabouço da área a ser enxertada, apresenta boa previsibilidade para reconstrução de crista óssea defeituosa (ARTZI *et al.*, 2003). Para o aumento ósseo na dimensão vestibulo lingual tem boa indicação para enxertos xenógenos, apresentando resultados semelhantes ao do enxerto autólogo.

A taxa de sucesso para formação óssea com uso de biomateriais de origem xenógena está diretamente ligada ao fato de que não ocorra invasão de células do tecido conjuntivo. O auxílio com membranas de colágeno tem boas indicações por impedirem a invasão do tecido mole circundante permitindo que as células osteogênicas repovoem os defeitos ósseos (RODELLA *et al.*, 2011).

Além de serem mecanicamente maleáveis, de fácil manuseio, apresentam função hemostática, permeáveis, permitindo boa irrigação do enxerto, com habilidade de atração química de fibroblastos em casos de reações inflamatórias (SOARES, 2015).

Correlacionando as técnicas de enxertia utilizando a Tela de Titânio como método para dar estabilidade dimensional da área receptora, e membranas de colágeno servindo de barreira protetora, os enxertos xenógenos se mostram bem indicados para reconstrução de defeitos ósseos em região anterior da maxila onde busca-se reaver suas dimensões horizontal e vertical ósseas.

CONCLUSÃO

Foi proposto ao presente caso clínico, recuperar o defeito ósseo encontrado em região anterior da maxila, tanto em volume quanto em altura. Vimos que o uso de enxerto xenógeno associado à uma malha rígida de titânio, com membranas de colágeno servindo como barreira celular, apresenta bons

resultados na correção de defeitos ósseos em altura e largura, como apresentado neste caso clínico.

REFERÊNCIAS

ARTZI, Z; DAYAN, D.; ALPERN, Y.; NEMCOVSKY, C.E. Vertical Ridge Augmentation Using Xenogenic Material Supported by a Configured Titanium Mesh: Clinicohistopathologic and Histochemical Study, Volume 18, Number 3, 2003.

CARRANZA F, MCLAIN, S. Cirurgia de Implantes Avançada e Técnicas de Enxerto ósseo Carranza Periodontia Clínica (pp 717-732); eds. 2004.

CASTRO-SILVA I.L. Uso de enxertos ósseos na Odontologia: perfil de cirurgiões-dentistas de Niterói/RJ. Rev. bras. Odontol., Rio de Janeiro, v. 69, n. 2, p. 154-8, jul./dez. 2012.

NEWMAN, M., TAKEI H. & CARRANZA F.; (RODRIGUES, A. Trad.). Rio de Janeiro: Ed Guanabara Koogan S.A. 2002.

OLIVA, MJBFS. Enxertos ósseos em implantologia. Coimbra: Faculdade de Medicina da Universidade de Coimbra, 2010.

RODELLA L.F., FAVERO G., LABANCA M. Biomaterials in Maxillofacial Surgery: Membranes and Grafts Int J Biomed Sci. 2011 Jun; 7(2): 81–88.

SOARES M.V.R. Biomateriais utilizados na prática odontológica: uma revisão de literatura, 2015.