

Faculdade Sete Lagoas – FACSETE

Natália Murta Pimentel

**ACESSO ENDODÔNTICO GUIADO EM PRÉ MOLAR COM CANAIS
CALCIFICADOS: Relato de caso**

Belo Horizonte

2019

Natália Murta Pimentel

**ACESSO ENDODÔNTICO GUIADO EM PRÉ MOLAR COM CANAIS
CALCIFICADOS: Relato de caso**

Monografia apresentada ao Programa de pós-graduação em Odontologia da Faculdade Sete Lagoas – FACSETE, como requisito parcial a obtenção do título de especialista em Endodontia.

Orientador: Prof. Dr. Rafael Rodrigues Soares de Magalhães

Belo Horizonte

2019

RESUMO

O planejamento virtual é uma realidade cada vez mais presente na Odontologia em suas diversas especialidades. Este trabalho descreve uma técnica de acesso endodôntico guiada, realizada em um primeiro pré-molar superior esquerdo (24) com canais calcificados e sinais de periodontite apical. Utilizando imagem de tomografia e varredura intra-oral através de escaneamento, foi feito o planejamento virtual da posição da broca através de um software. Posteriormente foi realizado um modelo 3D para guiar a broca na porção calcificada do canal radicular. Esse relato de caso demonstrou que a técnica guiada traz maior previsibilidade e rapidez ao caso, independe de microscópio e experiência vasta e longa do operador, diminuindo riscos de perfurações e iatrogenias o que faz dela uma ótima escolha em casos de canais parcialmente calcificados. O objetivo do presente estudo foi descrever o tratamento endodôntico em pré-molar superior esquerdo com canais radiculares calcificados e periodontite apical utilizando a técnica guiada.


Palavras-chave: endodontia, tomografia computadorizada, calcificação, acesso endodôntico guiado.

ABSTRACT


Virtual planning is a reality increasingly present in Dentistry in its various specialties. This work describes a guided endodontic access technique, performed on a first upper left premolar (24) with calcified channels and signs of apical periodontitis. Using tomography image and intraoral scanning through scanning, the drill position was virtually planned using software. Subsequently, a 3D model was performed to guide the drill in the calcified portion of the root canal. This case report demonstrated that the guided technique brings greater predictability and speed to the case, regardless of the microscope and the vast and long experience of the operator, decreasing the number of perforations and iatrogenesis, which makes it a great choice in cases of partially calcified channels. The aim of the present study was to describe the endodontic treatment in the left upper premolar with calcified root canals and apical periodontitis using the guided technique.

Key words: endodontics, computed tomography, calcification, guided endodontic access

Monografia intitulada "**Acesso endodôntico guiado em pré molar com canais calcificados: um relato de caso**", área de concentração em Endodontia, apresentada por Natália Murta Pimentel, para obtenção de título de especialista em Endodontia, **APROVADA** pela Comissão Examinadora, constituída pelos seguintes professores:



Prof. Dr. Rafael Rodrigues Soares de Magalhães - Orientador



Prof. Otaviano Luiz Duraes Pereira



Prof. Dr. José Leonardo Barbosa Melgaço da Costa

Belo Horizonte, 19 de julho de 2019.

LISTA DE ILUSTRAÇÕES

FIGURA 1- RADIOGRAFIA INICIAL	07
FIGURA 2- RADIOGRAFIA APÓS TENTATIVA DE LOCALIZAR OS CANAIS	08
FIGURA 3- ALINHAMENTO DA IMAGEM DA TOMOGRAFIA COM A IMAGEM DE VARREDURA APÓS O ESCANEAMENTO INTRAORAL	09
FIGURA 4- PLANEJAMENTO VIRTUAL DA INCLUNÇÃO DA BROCA PARA DESOBSTRUÇÃO DA PORÇÃO CALCIFICADA DOS CANAIS VESTIBULAR E PALATINO	09
FIGURA 5- GUIAS UTILIZADOS NO ACESSO AOS CANAIS VESTIBULAR E PALATINO	10
FIGURA 6- PROVA DA ADAPTAÇÃO DO GUIA EM BOCA	10
FIGURA 7- INTRODUÇÃO DA BROCA ATRAVÉS DO GUIA, ATÉ A POSIÇÃO DE STOP	11
FIGURA 8- INSTRUMENTAÇÃO DOS CANAIS APÓS DETERMINAÇÃO DO COMPRIMENTO DE PATÊNCIA	12
FIGURA 9- RADIOGRAFIA FINAL DO CASO APÓS OBTURAÇÃO DO SISTEMA DE CANAIS RADICULARES	12

LISTA DE ABREVIATURAS

TCFC: Tomografia computadorizada de feixe cônico

3D: Três dimensões

PCC: Calcificação do canal pulpar

PCO: Obliteração do canal pulpar

AAE: Associação Americana de Endodontia

AAOMR: Academia Americana de Radiologia Buco-Maxilo-Facial

CBCT: Tomografia computadorizada cone beam

SUMÁRIO

1 INTRODUÇÃO	8
2 RELATO DO CASO CLÍNICO	9
3 REVISÃO DE LITERATURA	13
3.1 CALCIFICAÇÕES PULPARES	13
3.2 ENDODONTIA GUIADA.....	15
4 CONCLUSÃO	18
REFERÊNCIAS	19

1 INTRODUÇÃO

A obliteração de um canal radicular se dá pela deposição de tecido duro nas paredes do mesmo e pode estar relacionada a trauma ou resposta de cura às lesões de cárie, abfrações e restaurações. Um tratamento ortodôntico também pode induzir calcificação da polpa, devido à interferência no suprimento sanguíneo. À medida que os dentes envelhecem, dentina secundária é depositada podendo resultar em uma redução no volume da câmara pulpar e no tamanho do lúmen do canal radicular (PASTEL e RHODES, 2007).

O tratamento endodôntico em dentes portadores de calcificação pulpar é necessário apenas quando este apresenta sintomas agudos ou periodontite apical (BUCHGREITZ, *et. al.* 2015). Canais calcificados possuem uma alta complexidade de tratamento devido ao alto risco de perfuração ou desvios durante o acesso e requerem exames adicionais, como tomografias computadorizadas, para um melhor diagnóstico, planejamento e execução dos casos (FAYAD *et. al.*, 2015).

Embora seja possível o tratamento convencional dos canais calcificados, este está associado a uma elevada taxa de insucesso, requer na maioria das vezes o uso de microscopia e um profissional especializado, além de ser um procedimento mais demorado, com maior índice de perda dentária e exposição excessiva do paciente às tomadas radiográficas.

Neste contexto, a técnica de endodontia guiada tem sido escolhida para facilitar a execução de casos envolvendo calcificação pulpar. O planejamento virtual da posição da broca é auxiliado por exames de tomografia computadorizada de feixe cônico TCFC e escaneamento intraoral, combinados através de um software de implante. Posteriormente é realizado um modelo 3D para guiar a broca na porção calcificada do canal radicular (ZEHNDER, *et. al.* 2015).

A técnica de acesso guiado é descrita por vários autores como sendo rápida, segura, independente da experiência do cirurgião dentista e necessidade de microscópio óptico (VAN DER MEER *et. al.*, 2016).

2 CASO CLÍNICO

Paciente L.P.S.O. do sexo masculino, 18 anos, chegou a clínica odontológica com incômodo ao mastigar, na região de pré-molares superiores do lado esquerdo. Ao exame clínico, observou-se uma restauração extensa de amálgama nas faces disto-oclusal do elemento 24 e o elemento 25 hígido. Ao realizar testes de sensibilidade, o dente 24 respondeu negativamente aos testes térmicos, porém acusou dor à percussão vertical, o que sugeriu quadro de periodontite apical crônica. Não havia dor a palpação, a profundidade de sondagem apresentava-se normal (3mm) e não foi observada presença de fístula. No exame radiográfico constatou-se restauração profunda e canais radiculares calcificados em sua maior extensão. Uma imagem no terço médio das raízes sugeria a presença de canal radicular visível naquele ponto (Fig. 1).

O plano de tratamento proposto ao paciente foi o tratamento endodôntico do dente 24 e posterior reabilitação protética dele. Para isso, foi realizada a abertura coronária com broca Carbide 1557 (FG) e a tentativa de localização dos canais com o auxílio do aparelho de ultrassom da marca Gnatius (ponta G10P) na região de câmara pulpar, porém sem sucesso (Fig. 2). Como alternativas para a realização do tratamento endodôntico do elemento 24 foram propostas as possibilidades do uso de microscopia ou a técnica de endodontia guiada. Devido ao custo-benefício e a previsibilidade da técnica, o paciente optou pela segunda opção.

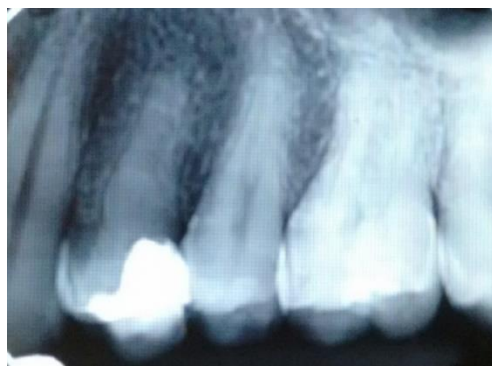

Figura 1 - Radiografia periapical inicial. Restauração profunda de amálgama nas faces ocluso-distal e ausência de luz de canal na maior parte das raízes.

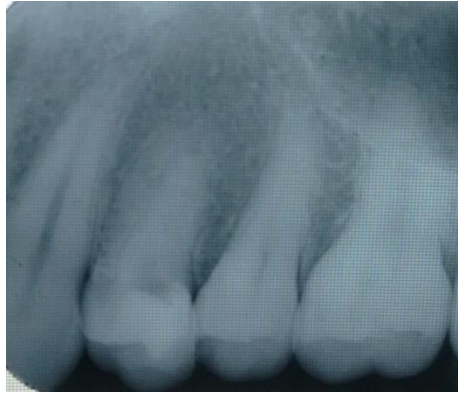

Figura 2 - Radiografia periapical após tentativa de localização os canais.

Para a realização da técnica de endodontia guiada, foi realizada uma tomografia computadorizada, na qual foi verificada a existência de luz de canal em ambos os condutos, vestibular e palatino. Após a execução de um escaneamento intra-oral, a imagem de varredura obtida e a imagem da tomografia computadorizada de feixe cônico TCFC foram alinhadas através de um software (SimPlant Versão 11 Materialize Dental, Leuven, Bélgica) (Fig. 3). O planejamento proposto contou com a utilização de uma broca virtualmente projetada (Neodent SA, Curitiba, Brasil, com um comprimento total de 20 mm, sendo 12 mm de trabalho e 1,3 mm de diâmetro) sobreposta ao longo eixo do canal radicular vestibular e na região reta do canal palatino, de tal forma que sua ponta atingiria os lúmens visíveis radiograficamente dos canais radiculares (Fig. 4). Foi verificada a necessidade de confecção de 2 guias, com posicionamentos diferentes da broca, sendo um para cada canal, vestibular e palatino (Fig. 5).

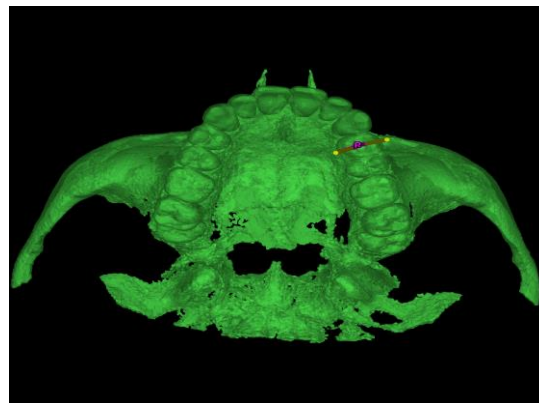


Figura 3 - Alinhamento da imagem da tomografia com a imagem de varredura após o escaneamento intraoral.

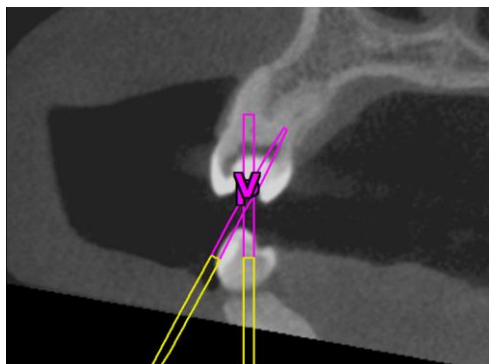


Figura 4 - Planejamento virtual da inclinação da broca para desobstrução da porção calcificada dos canais vestibular e palatino.




Figura 5 - Guias utilizados no acesso aos canais vestibular (A) e palatino (B).

Posteriormente, a partir do escaneamento intra oral o modelo dos guias, que orientariam a trajetória das brocas, foi exportado com uma ferramenta do software e enviado para uma impressora 3D. O ajuste do molde e a posição da broca foram verificados em boca (Fig. 6).

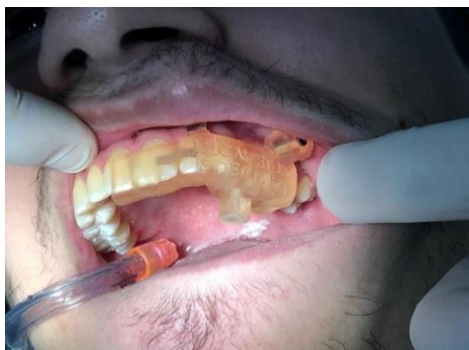

Figura 6 - Prova da adaptação do guia em boca.

Após o procedimento da anestesia local, foi removido o curativo provisório e posicionado o guia. A broca (Neodent) foi introduzida a uma velocidade de 1200 rpm com o motor Xsmart Plus (Dentsply), até a posição de stop do guia (Fig. 7). Para acesso aos canais ainda foi observado à presença de um tampão de dentina extremamente fino, rompido com uma broca diamantada (3082). Removido o guia, o dente foi isolado usando lençol de borracha. Uma lima K #15 (Dentsply Sirona Endodontia, Ballaigues, Suíça) foi utilizada a fim de verificar se os canais tinham sido livremente acessados.

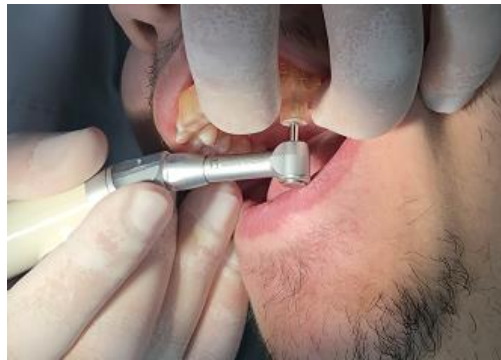


Figura 7 - Introdução da broca através do guia, até a posição de stop.

A patência do canal vestibular foi conseguida e do canal palatino com um pouco mais de dificuldade devido à curvatura acentuada. A localização apical foi obtida através do localizador RomiApex (Romidan). A instrumentação foi realizada com lima Reciproc (R25, VDW, Munique, Alemanha) (Fig.8). Irrigação constante com hipoclorito de sódio a 5%. Uma vez feita a prova do cone, o cone de guta percha Medium (Dentsply) foi adaptado em posição ideal 0,5 mm aquém do comprimento de patência. Usou-se Edta 17% em gel seguido por irrigação final com hipoclorito. Na sequência, ambos os canais foram secos com cone de papel absorvente para obturação com técnica de condensação lateral, escolhida devido a sua facilidade e canais amplos. Usou-se cimento endo fill (Fig. 9). Após feita a limpeza da câmara pulpar com bolinha de algodão umedecida em álcool 70%, o dente foi restaurado provisoriamente com Cotosol.




Figura 8- Instrumentação dos canais após determinação do comprimento de patência.

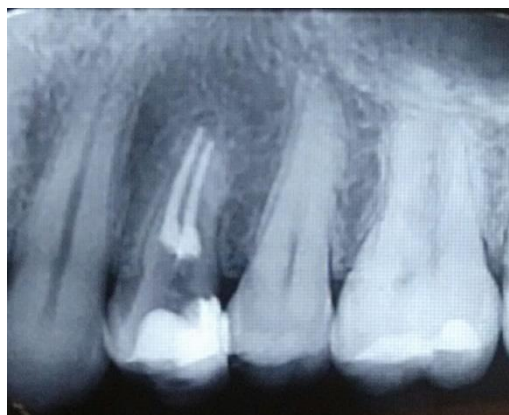

Figura 9 - Radiografia final do caso após obturação do sistema de canais radiculares.

3 REVISÃO DE LITERATURA

3.1 Calcificações pulpaes

Calcificação do canal pulpar (PCC) é uma sequela de traumatismo dentário e pode ocorrer em 15% - 40% dos pacientes após lesões de luxação. Em pacientes idosos, a PCC pode se desenvolver por causa de uma aposição ao longo da vida de dentina secundária e terciária. Além disso, o tratamento ortodôntico pode iniciar a deposição acelerada de dentina secundária. O tratamento do canal radicular é muito desafiador nesses casos e está associado com alta taxa de insucesso (CONNERT *et al.* 2017).

Robertson et al. (1996) relataram a frequência com que ocorre a obliteração do canal pulpar (PCO) após trauma, levando à necrose pulpar, em acompanhamento de pacientes por em média 16 anos. Essa alteração ocorre comumente após lesões traumáticas e caracteriza-se pela perda aparente do espaço pulpar radiograficamente e um amarelamento da coroa clínica. A incidência de necrose pulpar em dentes com PCO é baixa, mas parece aumentar ao longo do tempo, com isso a intervenção endodôntica profilática não é justificada. Sugerem que a necrose pulpar, como sequela da obliteração pulpar em pacientes traumatizados, só pode ser confirmada na presença de uma radiolucência periapical e confirmado por um teste de vitalidade pulpar negativo.

Patel e Rhodes (2007) descreveram a preparação da cavidade de acesso é fundamental para o sucesso do tratamento endodôntico. A preparação inadequada pode dificultar a localização dos canais radiculares, resultando em limpeza, modelagem e preenchimento inadequados. Pode também contribuir para fratura de instrumentos e desvios do canal. A deposição de dentina secundária e terciária pode dificultar ainda mais esse processo.

Şener et al. (2012) descreveram a prevalência de calcificações na câmara pulpar em uma amostra de pacientes e relataram associações com estado dentário, gênero, idade e doenças cardiovasculares. A alta prevalência de calcificações em dentes cariados, restaurados e restaurados + cariados sustenta a visão de que essa ocorrência pode ser uma resposta a irritantes de longa data. A prevalência foi significativamente maior em mulheres do que homens. Não foi detectada correlação com a idade do paciente. Primeiros molares foram os dentes mais comumente afetados. Nenhuma relação foi encontrada entre calcificações e história de doenças cardiovasculares.

McCabe, Dummer (2012) discutem várias estratégias do tratamento endodôntico para superar possíveis complicações em canais radiculares de dentes com obliteração pulpar. Esse tipo de caso é desafiador e as complicações técnicas podem incluir perfuração da raiz, remoção de estrutura dentária excessiva e fratura irreversível do instrumento. Posto isso, recomenda-se o uso do microscópio cirúrgico odontológico como método auxiliar.

Fleig *et al.* (2017) atribuíram o estreitamento do espaço da polpa radicular a restaurações extensas. Afirmam também, que isso pode ter um efeito complicador se o tratamento do canal radicular for necessário nesses dentes. O efeito de estreitamento mais forte foi observado no terço coronal da raiz e diminuiu em direção ao ápice.

2.2 Endodontia Guiada

O uso combinado de tomografia computadorizada de feixe cônico (TCFC) e varredura intra-oral da área alvo permite a fabricação de guias de acesso que são extremamente úteis na localização de canais radiculares calcificados em casos altamente complexos, para os quais o acesso endodôntico guiado é recomendado. O acesso planejado e guiado às raízes calcificadas pode ajudar a preservar a estrutura dentária e evitar acidentes como desvios e perfurações. Isso pode levar a um prognóstico melhor a longo prazo (LARA-MENDES, et al. 2018).

A posição atualizada da Associação Americana de Endodontistas (AAE) e da Academia Americana de Radiologia Buco-Maxilo-Facial (AAOMR) destina-se a fornecer orientação aos clínicos em relação ao uso da tomografia computadorizada de feixe cônico (TCFC) no tratamento endodôntico e reflete novos desenvolvimentos desde a declaração de 2010 (FAYAD et al, 2015). A recomendação geral é que TCFC não deve ser usada rotineiramente para tratamento endodôntico, mas sim quando as representações bidimensionais das radiografias não são suficientes para fornecer informações sobre anatomia complexas.

Buchgreitz et al. (2015) demonstraram, em dentes extraídos, um novo procedimento para negociar e tratar dentes com obliteração pulpar e periodontite apical, utilizando um guia de acesso para preparação da cavidade. O caminho guiado da broca foi feito baseado em um exame de varredura de superfície intra-oral e CBCT.

Zehnder et al. (2015) verificaram através de estudo in vitro, alta precisão da endodontia guiada, mostrando que a técnica tem um desvio aceitável comparado ao planejamento virtual. Os autores referem-se à endodontia guiada como ferramenta útil para tratamento de calcificações dentárias mesmo sem microscópio e pontuam que a experiência do operador tem influência insignificante.

Krastl et al. (2016) apresentam a endodontia guiada para localizar um canal radicular obliterado e com sinais de patologia periapical. Com o auxílio da combinação de TCFC e exame de varredura intra-oral de superfície, o planejamento é realizado através de um software de implantes. O posicionamento da broca é planejado e depois é realizada a impressão de um guia

para a localização do canal radicular no terço apical. A técnica é descrita como rápida, segura e seus custos compensados por seus benefícios.

Van der Meer et al., 2016 mostram que a obliteração do sistema de canais radiculares devido à dentinogênese acelerada e à calcificação distrófica podem desafiar a realização dos tratamentos endodônticos. Os autores descrevem a aplicação da tecnologia de mapeamento digital 3D para acesso previsível a canais obliterados em dentes anteriores, evitando danos iatrogênicos da raiz. Como vantagens destacam-se: menor tempo de execução, baixo custo, pouca exigência tátil do dentista, alta previsibilidade

Connert et al. (2017) avaliaram a precisão da endodontia guiada em dentes anteriores mandibulares usando instrumentos miniaturizados. Esta técnica é projetada para tratar dentes com calcificações do canal pulpar e raízes estreitas usando um molde impresso que guia uma broca até o canal radicular calcificado. A endodontia microguiada fornece uma técnica precisa, rápida e independente do operador para a preparação de cavidades de acesso apicalmente estendidas em dentes com raízes estreitas, como os incisivos inferiores.

Lara-Mendes et al. (2018) propuseram a descrição de uma técnica guiada no tratamento endodôntico de dentes obliterados e com lesão periapical de molares superiores esquerdos, após tentativa de técnica endodôntica convencional. Com o auxílio de imagem de TCCB e guias 3D para acesso e localização de canais radiculares calcificados, demonstrou-se uma técnica segura, rápida, executada por profissionais menos experientes e sem necessidade de um microscópio. Dentre as limitações da técnica são descritas a largura da broca, canais curvos e limitação de abertura de boca.

Tavares et al. (2018), propuseram uma modificação da técnica de acesso guiado em dentes anteriores, calcificados e com periodontite aguda, onde frequentemente a borda incisal é removida para permitir o acesso em linha reta da broca ao longo eixo do dente. Para evitar isso, durante o planejamento virtual, programou-se a preparação de acesso convencional para dentes anteriores. O método demonstrou alta confiabilidade quando desenvolvidos exames orais como TCFC e digitalização oral direta ou indireta precisos.

Lara-Mendes, et al. (2018) descreveram, em contrapartida, uma técnica de tratamento endodôntico realizada através de uma nova abordagem minimamente invasiva que leva a nenhum

dano dentário na borda incisal e usa imagens de tomografia computadorizada de feixe cônico (CBCT) e guias tridimensionais. A terapia endodôntica guiada otimizou o tratamento, proporcionando um acesso conservador, sem lesão dentária na borda incisal de forma segura e previsível, mesmo com o canal radicular calcificado.

Buchgreitz et al. (2019) descreveram a modificação da endodontia guiada com o objetivo de reduzir a necessidade de espaço interoclusal. Para tanto, usaram uma técnica de guia intracoronal, na qual, o guia de acrílico fornecido pelo scaneamento orienta a confecção de um guia em resina dentro da câmara pulpar, que dispensará a necessidade de manter o guia de acrílico em boca durante o uso do contra-ângulo. Desse modo, a técnica pode ser aplicada mais frequentemente na região posterior.

Connert et al. (2019) compararam *in vitro* a técnica convencional com a abordagem guiada para detecção de canais radiculares, perda de substância tecidual e duração do tratamento em canais com calcificação pulpar. Concluíram que a endodontia guiada permite uma localização e negociação mais previsíveis e rápidas de canais radiculares calcificados com menor perda dentária significativa e independente da experiência do operador.

O uso da Endodontia Guiada em casos de PCC demonstrou ser muito confiável e permite desinfecção adequada do canal radicular, diminuindo riscos de iatrogenia. Melhoras na técnica são esperadas, no que diz respeito ao diâmetro e comprimento da broca, de forma que ela possa ser usada em dentes com raízes menos espessas, canais longos e curvos, além de poder auxiliar na remoção de pinos de fibra de vidro e retratamentos (TAVARES, et al. 2018).

4 CONCLUSÃO

De acordo com o presente estudo, a técnica escolhida obteve sucesso no tratamento dos canais radiculares calcificados do dente 24. A radiografia após tentativa de acesso da câmara mostra que um desgaste considerável já havia sido feito na tentativa convencional de localização dos canais. A persistência poderia gerar perda excessiva de estrutura dentária, desvios e/ou perfurações. Além disso, o tempo gasto em consulta com o paciente foi drasticamente reduzido, devido à facilidade de execução da técnica e a pouca exigência da destreza do dentista. O uso da tomografia traz maior previsibilidade ao caso, reduzindo a margem de erros. O emprego dessa técnica dispensou ainda o uso de microscópio. Após a conclusão do tratamento endodôntico, o paciente relatou fim do incômodo ao mastigar. Não foram observadas alterações clínicas ou radiográficas. Entretanto, a técnica se mostra limitada no caso de canais curvos, raízes muito finas e em pacientes com limitação de abertura de boca, devendo estar sujeita a mais aprimoramento de técnicas para evitar iatrogenias devidas a anatomias discrepantes.

REFERÊNCIAS BIBLIOGRÁFICAS

BUCHGREITZ J, BUCHGREITZ M, MORTENSEN D, BJØRNDAL L. **Guided access cavity preparation using cone-beam computed tomography and optical surface scans— an ex vivo study.** Int Endod J. 2015; 49:790–5.

BUCHGREITZ J, BUCHGREITZ M, BJØRNDAL L. **Guided Endodontics Modified for Treating Molars by Using an Intracoronar Guide Technique.** J Endod, 2019; 1-6.

CONNERT T, ZEHNDER MS, WEIGER R, et al. **Microguided endodontics: accuracy of a miniaturized technique for apically extended access cavity preparation in anterior teeth.** J Endod. 2017; 43:787–90.

CONNERT T, KRUG R, et al. **Guided Endodontics versus Conventional Access Cavity Preparation: A Comparative Study on Substance Loss Using 3-dimensional–printed Teeth.** J Endod. 2019; 45:327-331.

FAYAD, M. I., NAIR, M., LEVIN, M. D., BENAVIDES, E., RUBINSTEIN, R. A., BARGHAN, S., ... RUPRECHT, A. (2015). **AAE and AAOMR Joint Position Statement. Oral Surgery, Oral Medicine, Oral Pathology and Oral Radiology.** Aug 2015; 120(4): 508–512.

FLEIG, S., ATTIN, T., & JUNGBLUTH, H. (2016). **Narrowing of the radicular pulp space in coronally restored teeth.** Clinical Oral Investigations. 2017; 21(4):1251–7.

KRASTL G, ZEHNDER MS, CONNERT T, et al. **Guided endodontics: a novel treatment approach for teeth with pulp canal calcification and apical pathology.** Dent Traumatol. 2016; 32:240–6.

LARA-MENDES STO, BARBOSA CF, SANTA-ROSA CC, MACHADO VC. **Guided endodontic access in maxillary molars using cone-beam computed tomography and**

computer-aided design/computer-aided manufacturing system: a case report. J. Endod. May. 2018; 44:875–9.(a).

LARA-MENDES, S. T. O., BARBOSA, C. DE F. M., MACHADO, V. C., & SANTA-ROSA, C. C. **A New Approach for Minimally Invasive Access to Severely Calcified Anterior Teeth Using the Guided Endodontics Technique.** J. Endod. Oct .2018; 44(10):1578-82.(b).

MCCABE PS, DUMMER PMH. **Pulp canal obliteration: an endodontic diagnosis and treatment challenge.** Int. Endod. J. 2012; 45:177–197.

PATEL S, RHODES J. **A practical guide to endodontic access cavity preparation in molarteeth.** Br Dent J. 2007; 203(3):133-40.

ROBERTSON A, ANDREASSEN FM, BERGENHOLTZ G, et al. **Incidence of pulp necrosis subsequent to pulp canal obliteration from trauma of permanent incisors.** J Endod. 1996; 22:557-60.

ŞENER, S., COBANKARA, F. K., & AKGÜNLÜ, F. **Calcifications of the pulp chamber: prevalence and implicated factors.** Clinical Oral Investigations. 2008; 13(2):209–215.

TAVARES, W.L., VIANA, A.C.D., et al. **Guided Endodontic Access of Calcified Anterior Teeth.** J Endod. 2018; 44:1195-99.

VAN DER MEER WJ, VISSINK A, NG YL, et al. **3D computer aided treatment planning in endodontics.** J Dent. 2016; 45:67–72.

ZEHNDER MS, CONNERT T, WEIGER R, et al. **Guided endodontics: accuracy of a novel method for guided access cavity preparation and root canal location.** Int Endod J. 2016; 49:966–72.