



Rede de Ensino Superior MEC 278/2016 - D.O.U 19/04/2016

FERNANDA YURIKO AZUMA

**TRATAMENTO COM AGENESIAS ASSIMÉTRICAS EM PACIENTE
CLASSE III**

BAURU/SP

2023

FERNANDA YURIKO AZUMA

Tratamento com agenesias assimétricas em paciente Classe III

Artigo apresentado ao curso de Ortodontia da Faculdade Sete Lagoas - FACSETE, como requisito parcial para conclusão do curso de Pós Graduação Lato Sensu em Ortodontia.

Área de concentração: Ortodontia.

Orientador: Prof. Dr. Fabricio Pinelli Valarelli

BAURU/SP

2023

AGRADECIMENTOS

Agradeço primeiramente a Deus, pois Ele rege e ilumina todos os meus caminhos, e me deu saúde e força para superar as dificuldades.

Aos meus pais, que permitiram que tudo isso acontecesse e deram toda a estrutura para que eu me tornasse a pessoa que sou hoje, e acreditem em mim.

Ao meu orientador Prof. Dr. Fabrício Pinelli Valarelli, agradeço imensamente pelos ensinamentos, dedicação, amizade e compreensão, que serviram de inspiração para me tornar uma pessoa melhor.

À todos os professores que também compartilharam conhecimentos ao longo desses anos, junto às professoras da clínica.

E por fim, a todos que contribuíram direta ou indiretamente para que esse trabalho fosse realizado, meu eterno agradecimento.

RESUMO

O tratamento da oclusopatia Classe III em pacientes Padrão III traz um desafio enorme aos profissionais pela limitação no prognóstico e a natureza do crescimento mandibular. Sendo dificultado quando o paciente apresenta algumas agenesias assimétricas. Diante do exposto, esse trabalho tem como objetivo apresentar, por meio de um estudo de caso clínico, o tratamento ortodôntico em paciente Classe III. Na análise extrabucal pôde-se observar paciente com selamento labial passivo, ligeiro prognatismo mandibular e retração maxilar e perfil reto. E na análise intrabucal observou a ausência dos dentes 12 (incisivo lateral superior direito) e 32 (incisivo lateral inferior esquerdo). O tratamento proposto foi a abertura de espaço para instalação de implante na região do 12 (incisivo lateral superior direito), reanatomização do 22 (incisivo lateral superior esquerdo) devido a ser um dente conoide e transformar o 34 (pré molar inferior esquerdo) seguindo a morfologia de um canino. Pode-se concluir que para proporcionar um perfil mais harmônico em pacientes Classe III com agenesias assimétricas, o tratamento geralmente mais indicado será a abertura de espaço para instalação de implante. Entretanto, sempre avaliando de forma individualizada as possibilidades para cada caso, buscando sempre respeitar princípios biológicos, reestabelecendo função e também buscando devolver a estética.

Palavras-chave: Maloclusão de Classe III Angle; Má oclusão; Ortodontia.

ABSTRACT

The treatment of Class III malocclusion in Pattern III patients presents an enormous challenge to professionals due to the limitation in prognosis and the nature of mandibular growth. It is difficult when the patient has some asymmetrical agenesis. Given the above, this work aims to present, through a clinical case study, the orthodontic treatment in a Class III patient. In the extraoral analysis, it was possible to observe a patient with passive lip sealing, slight mandibular prognathism and maxillary retraction and straight profile. And in the intraoral analysis, he observed the absence of teeth 12 (upper right lateral incisor) and 32 (lower left lateral incisor). The proposed treatment was opening space for the installation of an implant in the region of number 12 (upper right lateral incisor), reanatomizing number 22 (upper left lateral incisor) due to it being a conoid tooth, and transforming number 34 (lower left premolar) following the morphology of a canine. It can be concluded that in order to provide a more harmonious profile in Class III patients with asymmetric agenesis, the generally most indicated treatment will be the opening of space for implant installation. However, always evaluating individually the possibilities for each case, always seeking to respect biological principles, restoring function and also seeking to restore aesthetics.

Keywords: Angle Class III; Malocclusion; Orthodontics.

LISTA DE IMAGENS

Figura 1 (A-C) - Fotografias extra bucais iniciais _____	11
Figura 2 (A-E) – Fotografias intrabucais iniciais _____	11
Figura 3(A) - Radiografia panorâmica inicial _____	12
Figura 4(A)- Telerradiografia inicial _____	12
Figura 5 (A-C) - Fotografias Intrabucais após alinhamento e nivelamento _____	13
Figura 6 (A-C) – Correção da discrepância transversal anterior com elásticos oblíquos de linha média e anteroposterior Classe II lado esquerdo _____	14
Figura 7 (A-C) – Correção da discrepância transversal anterior com elásticos oblíquos de linha média e anteroposterior classe III lado direito e classe II lado esquerdo ____	14
Figura 8 (A-C) – Após correção da discrepância transversal anterior e linha média e elástico cadeia para fechamento dos espaços remanescentes. _____	14
Figura 9(A-C)– Após finalização das mecânicas e com provisório no 12 (incisivo lateral superior direito) _____	15
Figura 10(A-H) – Aspectos extrabucais, intrabucais e do sorriso após o tratamento__	15
Figura 11(A-D) – Radiografias após o tratamento e o espaço para instalação do implante no 12 (incisivo lateral direito superior) _____	16
Figura 12(A-C) – Sobreposição dos traçados cefalométricos do Início e final de tratamento ortodôntico _____	17
Figura 13 (A-C) - Recidiva da má oclusão e uso de elásticos por 8 meses _____	18
Figura 14(A-C) – Fotografias intrabucais após instalação do implante dentário (incisivo lateral direito superior) _____	19
Figura 15(A)– Radiografias ao final do tratamento implante 12 (incisivo lateral direito superior) _____	19
Figura 16 (A-C) – Fotos extrabucais após 10 anos de tratamento _____	19
Figura 17 (A-E) - Fotos Intrabucais após 10 anos de tratamento _____	20
Figura 18 (A-B) - Exames radiográficos após 10 anos de tramento _____	20

LISTA DE TABELAS

Tabela 1 - Variáveis Cefalométricas ao Início do tratamento e após o tratamento ortodôntico. _____ 17

SUMÁRIO

1	INTRODUÇÃO	9
2	CASO CLÍNICO	11
2.1	Diagnóstico	11
2.2	Opções de Tratamento.....	13
2.3	Tratamento.....	13
3	RESULTADOS	16
4	ACOMPANHAMENTO.....	18
5	DISCUSSÃO	20
6	CONCLUSÃO.....	22
	REFERÊNCIAS	23

1 INTRODUÇÃO

Normalmente é um grande desafio para o Ortodontista diagnosticar a má oclusão, quando está em fase de crescimento, pois a evolução da mandíbula vai até o último surto de crescimento. Nos meninos, o surto começa um pouco mais tarde, aos 12 anos, aproximadamente, atingindo o pico aos 14 anos e finalizando aos 17 anos¹.

As maloclusões podem ser definidas como qualquer alteração na relação de oclusão e ocorrem devido a anormalidades de forma e função dos tecidos moles, bases ósseas, dentes e articulação temporomandibular². Especialmente a má oclusão de Classe III é destacada na Ortodontia devido ao forte comprometimento estético e prognóstico de tratamento desfavorável principalmente quando existe componente hereditário³.

O padrão de crescimento individual é influenciado por heranças genéticas, que contribuem para a determinação de maior ou menor discrepância sagital entre as bases. Dessa forma, a má posição dentária poderia ser compensada naturalmente, pelo crescimento ou por tratamento ortodôntico ou pela realização de procedimentos cirúrgicos, dependendo da severidade da má oclusão⁴.

No Padrão III a convexidade facial apresenta-se reduzida, resultando em um perfil reto ou mais raramente côncavo devido à deficiência maxilar, ao prognatismo mandibular ou à associação de ambos. O terço médio da face tende a parecer deficiente mesmo que ele esteja normal, pois o excesso mandibular desloca para anterior o tecido mole da maxila, mascarando a leitura da projeção zigomática. O terço inferior da face tende ao aumento, principalmente no prognatismo, e a linha queixo-pescoço apresenta-se normal nos deficientes maxilares ou em excesso nos prognatas⁴.

O tratamento da oclusopatia Classe III em pacientes Padrão III traz um desafio enorme aos profissionais pela limitação no prognóstico e a natureza do crescimento mandibular. Sendo dificultado quando o paciente apresenta algumas agenesias assimétricas⁴.

Quanto as agenesias, tal como a prevalência em si, são alvo da variação consoante padrões étnicos e grupos dentários, sendo os mais frequentemente ausentes são o terceiro molar, incisivo lateral superior, o segundo pré-molar inferior, segundo pré-molar superior⁵.

Segundo os grupos étnicos, a prevalência de agenesias dentárias, variava cerca de 1,5% - 3% nos Caucasianos, 6% - 9,2% nos Orientais, 7,7% no caso dos Afro-Americanos, 3,4% no caso dos Suíços, 4,6% no caso dos Israelitas, 6,1% no caso dos Suecos, 8% nos Finlandeses e 9,6% nos Austríacos⁶.

Realizou um estudo na população Brasileira, em que avaliou a prevalência das

anomalias dentárias em pacientes com agenesia de único incisivo lateral superior e estabeleceu a comparação com a prevalência dessas anomalias na população em geral, concluindo que pacientes com agenesia de um incisivo lateral superior, apresentam uma probabilidade significativamente elevada de agenesias na dentição permanente, bem como aumentam a ocorrência de microdontia dos incisivos laterais superiores, deslocamento palatino dos caninos e angulação distal dos segundos pré-molares mandibulares⁷.

A maioria dos pacientes com agenesia do incisivo lateral é tratada na juventude, no entanto, a idade do paciente é um fator que pode afetar no número de opções disponíveis de tratamento e na qualidade do resultado final⁸. Dentre os principais procedimentos realizados estão a prótese adesiva, prótese implanto-suportada e fechamento do espaço ortodôntico seguido de reanatomização dentária^{9,10}.

A abertura ortodôntica de espaços oferece ao paciente com agenesia de incisivos laterais maxilares a possibilidade de obtenção de uma oclusão dentária classe I de Angle¹¹. Incluem a vantagem de recuperar a coincidência entre as linhas médias superior e inferior. Ao contrário do fechamento de espaços, a abertura de espaços mantém a ideal inclinação dos incisivos centrais maxilares, além de não alterar o plano oclusal¹².

A manutenção ou a abertura dos espaços é normalmente preferível em um paciente com: Classe I e intercuspidação normalmente dos dentes posteriores; diastemas generalizados no arco superior; má-oclusão de Classe III e perfil retrognático; uma grande diferença de tamanho entre os caninos e os primeiro pré-molares¹³.

Pode-se constatar, após estudos do perfil esquelético da oclusopatia Classe III, que as mudanças se mantêm após o término do crescimento, sendo que este tipo de tratamento não garante uma correção positiva do perfil após a maturação óssea. E a prática de utilizar a mentoneira, como contenção, embora efetiva dentro dos limites não previsíveis, tem sua dificuldade na durabilidade de tratamento e na correlação pobre em custos e benefícios¹⁴.

Este trabalho teve como objetivo descrever um caso clínico de um paciente na dentadura permanente em fase de crescimento, Classe III com agenesia assimétrica, tratado com uma abordagem com abertura de espaço para implante dentário.

2 CASO CLÍNICO

Paciente R.H.A., 9 anos, sexo masculino, os pais procuraram a clínica COPH (Centro Odontológico Pinelli Henriques) em Bauru-SP, em busca de tratamento ortodôntico. A principal queixa era o “dentes abertos e para frente” e “mau posicionamento dos dentes”.

2.1 Diagnóstico

Na análise extra bucal pôde-se observar simetria facial, selamento labial, terços facial inferior reduzido, ligeiro prognatismo mandibular e retração maxilar e perfil reto, ligeiramente côncavo (Fig. 1 A-C).



Figura 1 (A-C) - Fotografias extra bucais iniciais

Na análise intrabucal diagnosticou-se má oclusão de 1/4 Classe III bilateral, verificada em pré-molares e caninos, trespasse vertical (overbite) 1mm e trespasse horizontal (overjet) 1mm. Observou-se também linha média em relação ao plano sagital mediano, superior desviada para direita e inferior desviada para esquerda, devido as anomalias dentárias associadas.

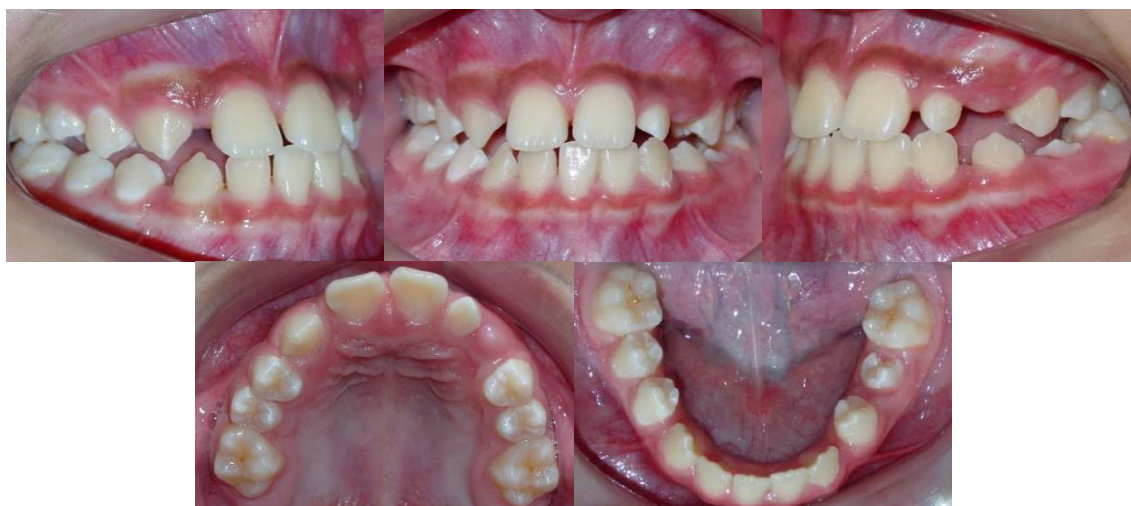

Figura 2 (A-E) – Fotografias intrabucais iniciais

Na radiografia panorâmica que foi realizada alguns meses antes iniciar o tratamento ortodôntico, observou-se aspecto de normalidade dos dentes e estruturas adjacentes, e a esfoliação dos decíduos 63, 74, 75 para posteriormente irrompimento dos permanentes e a confirmação da ausência do 12 (incisivo lateral superior direito) e 32 (incisivo lateral inferior esquerdo) (Fig. 3A).

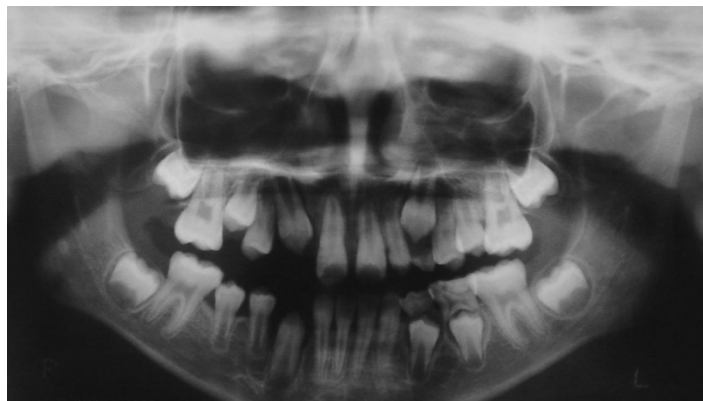

Figura 3(A) - Radiografia panorâmica inicial

Na telerradiografia, notou-se vestibularização dos incisivos superiores, inclinação do plano palatino no sentido anti-horário e da mandíbula no sentido horário promovendo a ligeira retrusão do pogônio e deixando o perfil reto (Fig. 4A).

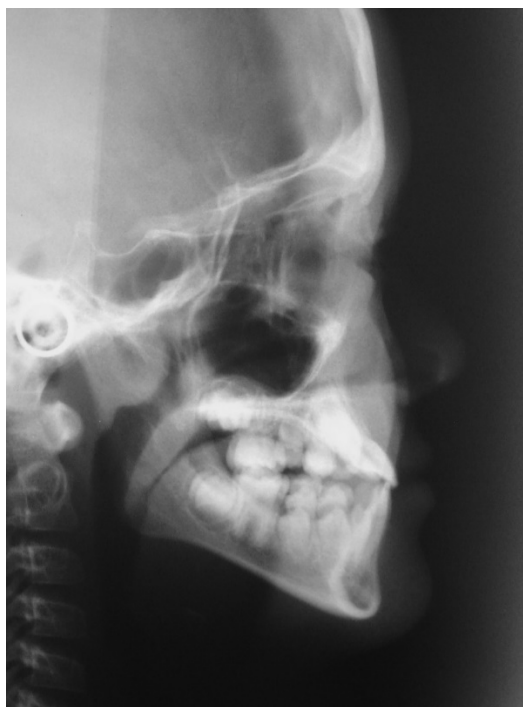

Figura 4(A)- Telerradiografia inicial

2.2 Opções de Tratamento

Após a realização das análises clínicas e radiográficas foram propostas ao paciente as seguintes possibilidades terapêuticas: Primeiramente, foi sugerido o tratamento de implante na região do 12 (incisivo lateral superior direito), reanatomização do 22 (incisivo lateral superior esquerdo) e do 34 (pré molar inferior esquerdo) que era um dente conoide e transformar seguindo a morfologia de um canino, respectivamente. Essa opção de tratamento seria realizada com elásticos intermaxilares.

A segunda opção de tratamento se baseava fechamento dos diastemas, afim de finalizar do lado direito em Classe II e esquerdo em Classe III. Utilizando a mecânica com uso de elásticos intermaxilares ou mini implante, mas essa opção seria muito complexa visto que o paciente já havia ausência dentaria de dois dentes e apresentava um perfil levemente côncavo.

Foi explicado aos pais do paciente, na ocasião, que a primeira alternativa de tratamento promoveria resultados mais harmônicos e estáveis. Já que a segunda opção, o perfil ficaria menos harmônico.

2.3 Tratamento

Inicialmente foram instalados os acessórios ortodonticos pré-ajustados da prescrição Roth, com slot .022"x.030" (Morelli Ltda, Sorocaba, São Paulo, Brasil). Nas fases de alinhamento e nivelamento foi utilizada a seguinte sequência de fios de níquel-titânio (NiTi) .014", .016", .018", .019"x.025" e mola aberta na região do 12 (incisivo lateral superior direito), elástico intermaxilar 3/16 (força média) Classe III do lado direito e elastico em cadeia na arcada inferior para fechamento dos diastemas (Fig. 5 A-C).

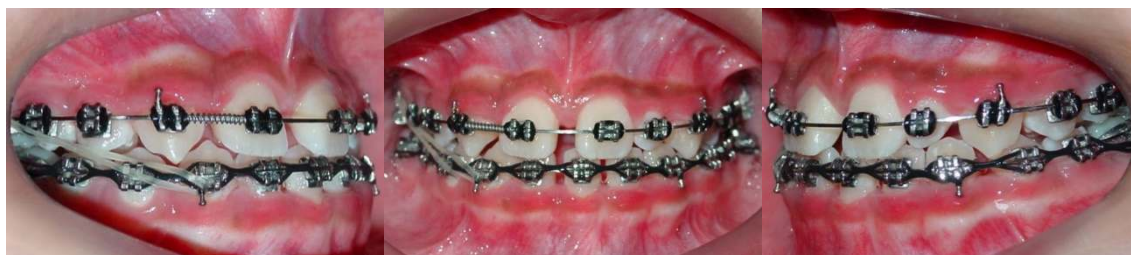

Figura 5 (A-C) - Fotografias Intrabucais após alinhamento e nivelamento

Após abertura da região para o implante, foi colocado mola fechada para manter o espaço obtido. Foram utilizado elásticos intermaxilares 3/16 (força média) de Classe II do lado esquerdo e Classe III lado direito para correção anteroposterior, e também de

forma oblíqua, entre os dentes 13 e 33 para a correção da discrepância transversal na região anterior. E consequente acerto das linhas médias dentárias em relação ao plano sagital mediano (Fig. 6A-C).

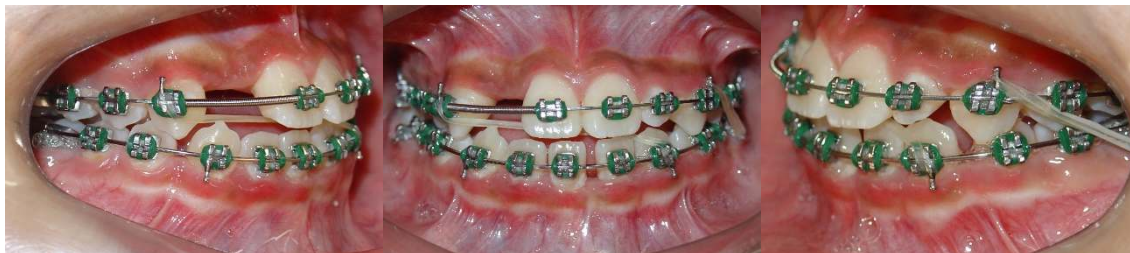

Figura 6 (A-C) – Correção da discrepância transversal anterior com elásticos oblíquos de linha média e anteroposterior Classe II lado esquerdo

Dando continuidade a mecânica com o uso de elásticos intermaxilares 3/16 (força média) do lado direito para correção anteroposterior de Classe III e Classe II lado esquerdo e da linha média do 21 para o 32. (Fig.7A-C).

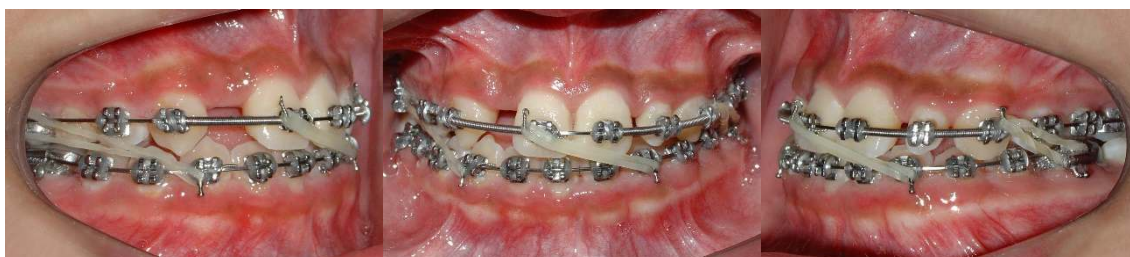

Figura 7 (A-C) – Correção da discrepância transversal anterior com elásticos oblíquos de linha média e anteroposterior classe III lado direito e classe II lado esquerdo

Após a correção das discrepâncias anterior posterior e linha média, foram utilizados elásticos em cadeia para o total fechamento de espaços remanescentes (Fig.8A-C).

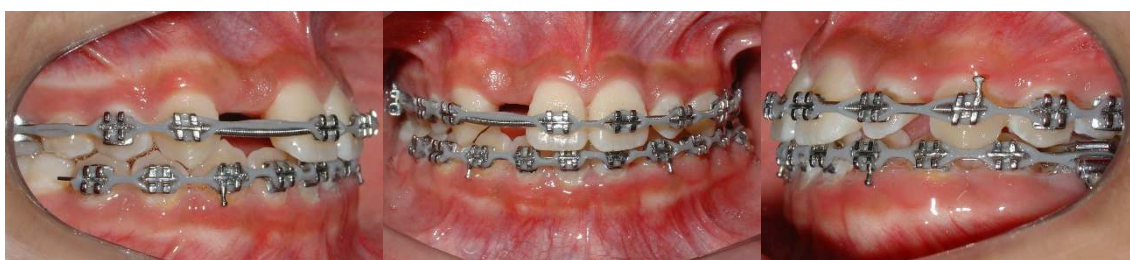

Figura 8 (A-C) – Após correção da discrepância transversal anterior e linha média e elástico cadeia para fechamento dos espaços remanescentes.

Após o fechamento dos espaços, foi finalizado realizado uma coroa provisória para o 12 (incisivo lateral superior direito) até atingir a idade de 18 anos para a instalação do implante (Fig.9A-C).

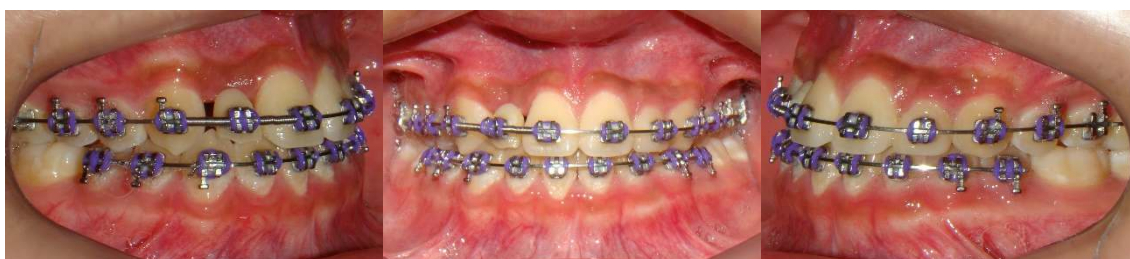

Figura 9(A-C)– Após finalização das mecânicas e com provisório no 12 (incisivo lateral superior direito)

Após 48 meses de tratamento, foi finalizado o tratamento ortodôntico, mas orientado ao paciente para realizar consultas de controle a cada 6 meses, para avaliação sobre qualquer recidiva, devido estar ainda em fase de crescimento. E instalado a contenção hawley com dente de estoque para preservação da estética do dente 12 (incisivo lateral superior direito) até o paciente obter a idade para instalação do implante (Fig. 10A-H e 11A-D).

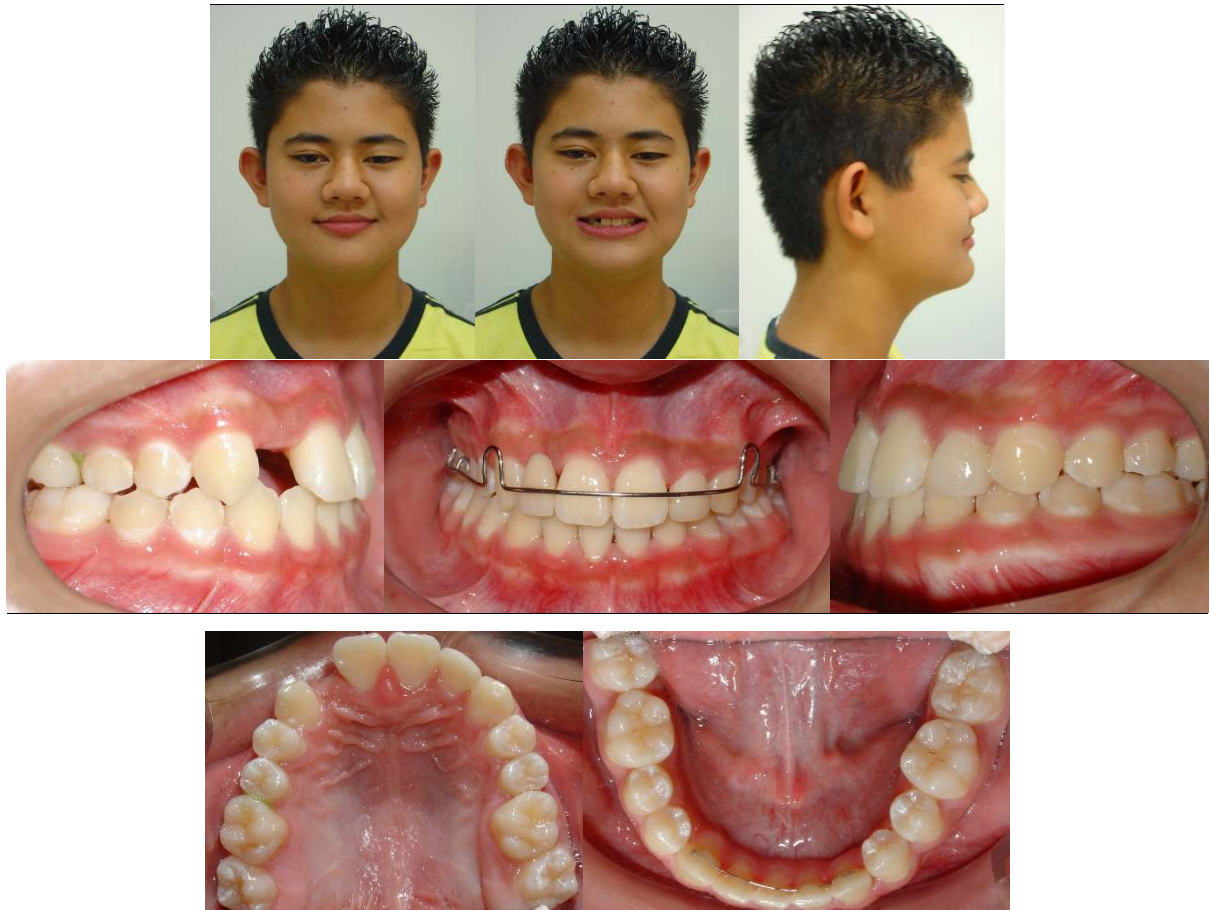
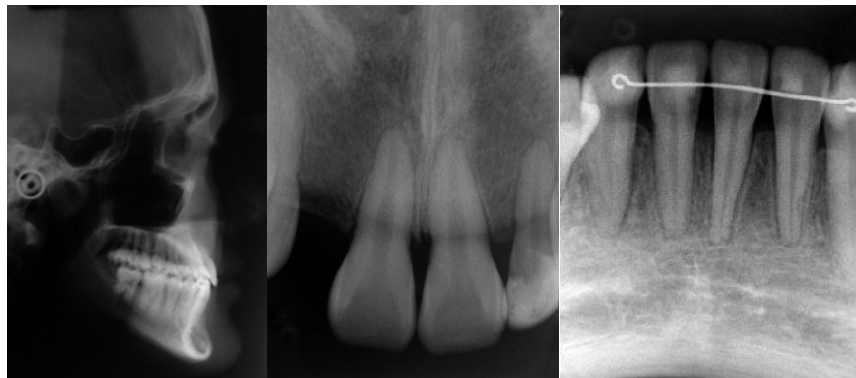
Figura 10(A-H) – Aspectos extrabucais, intrabucais e do sorriso após o tratamento



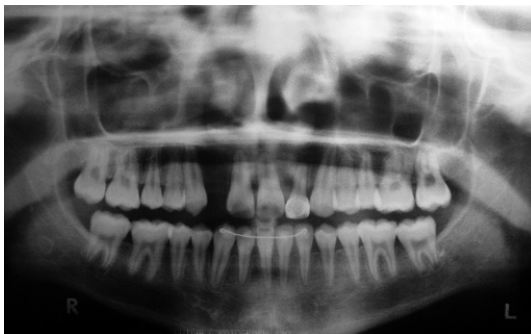

Figura 11(A-D) – Radiografias após o tratamento e o espaço para instalação do implante no 12 (incisivo lateral direito superior)

3 RESULTADOS

As alterações esqueléticas somente foram verificadas após a realização do tratamento ortodôntico, essas alterações foram mais evidentes na mandíbula que aumentou em 9,7mm o seu comprimento efetivo (Co-Gn). Não houve alterações significativas na relação maxilomandibular (Tabela1) (Figura 12).

Após o tratamento, a AFAI teve um aumento de 6,8mm. (Tabela1) (Figura 12).

Durante o tratamento houve uma verticalização ($15,6^\circ$) associada a uma extrusão (3,3mm) e retração (1,2mm) dos incisivos superiores. Além de extrusão de 2,2mm dos molares superiores (MS-PP) e tiveram uma angulação mesial de 3,8mm (MS-PTV) (Tabela1)(Figura 12).

No componente dentoalveolar inferior, os incisivos sofreram uma lingualização ($4,3^\circ$), suave retração e extrusão de 2,0mm. Os molares apresentaram angulação mesial ($5,1^\circ$), uma extrusão de 3,6mm (Tabela1) (Figura 12).

A sobressaliência (overjet) e a sobremordida (overbite) aumentaram suavemente após o tratamento, tornando satisfatório para diminuir as chances de recidiva e contatos prematuros no caso (Tabela1) (Figura 12).

Em relação ao perfil facial, houve pequena retrusão dos lábios e acentuação da concavidade facial. (Tabela1) (Figura 12).

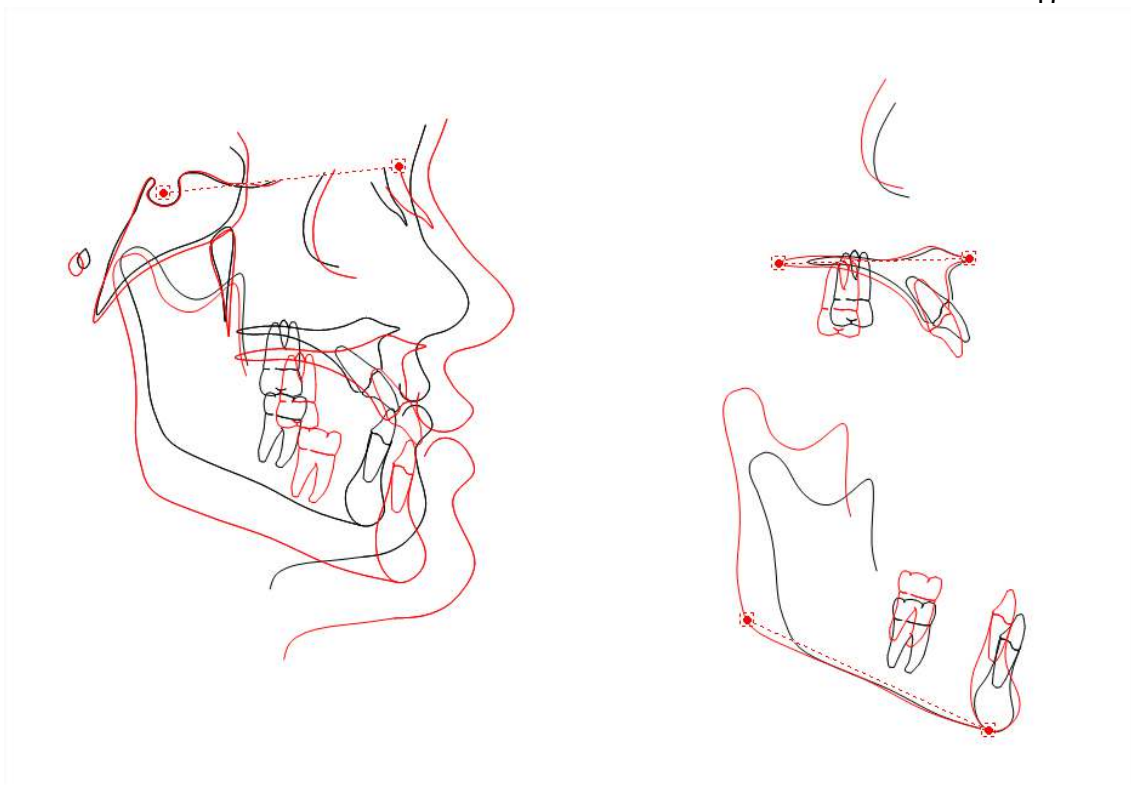


Figura 12(A-C) – Sobreposição dos traçados cefalométricos do Início e final de tratamento ortodôntico

Sobreposições em Base do crânio, plano palatino e plano mandibular. Preto = Início / Vermelho = final de tratamento ortodôntico.

Tabela 1 - Variáveis Cefalométricas ao Início do tratamento e após o tratamento ortodôntico.

	Variáveis Cefalométricas	Valor inicial	Valor final
Componente Maxilar	SNA (°)	81.7	83.7
	Co-A (mm)	54.8	58.9
Componente Mandibular	SNB (°)	82.9	84.2
	Co-Gn(mm)	76.4	86.1
Relação entre maxilla e mandíbula	ANB (°)	-1.2	-0.5
	Wits (mm)	-4.3	-5.3
Componente vertical	FMA (°)	20.3	18.2
	SN.GoGn (°)	29.4	27.3
	SN.POcl (°)	14.3	14.1
	AFAI (mm)	41.9	48.7
Componente	IS.NA (°)	45.2	29.6
	IS-NA (mm)	4.3	3.1

dentoalveolar superior	IS-PP (mm)	17.1	20.4
	MS-PTV (mm)	12.4	16.2
	MS-PP (mm)	11.9	14.1
	MS.SN (°)	82.6	82.8
Componente dentoalveolar inferior	II.NB (°)	18.7	14.4
	II-NB (mm)	2.3	0.9
	II-GoMe (mm)	23.8	25.8
	MI-coroa/sínfise (mm)	15.8	15.2
	MI-GoMe (mm)	18.6	22.2
	Mi.GoMe (°)	80.7	75.6
Relação dentária	Sobressaliência (mm)	1.0	1.9
	Sobremordida (mm)	0.3	1.3
Perfil Tegumentar	Ls plano E (mm)	-4.4	-5.1
	Li-plano E (mm)	-2.2	-3.1
	Convexidade facial (G'-Sn -Po')	-2.0	-3.6
	ANL (°)	110.7	101.5

4 ACOMPANHAMENTO

Durante 5 anos após o término do tratamento o paciente usou contenção removível superior com aparelho de Hawley e contenção fixa 3X3 inferior. Foram feitos nesse período acompanhamento de a cada 8 meses, até o paciente atingir a idade de 18 anos para instalação do implante na região do 12 (incisivo lateral direito superior) e notou-se recidiva. Introduzimos novamente o uso de elásticos intermaxilares 3/16 (força média) Classe III bilateral e realizados ajustes de contato prematuro (Fig. 13A-C).

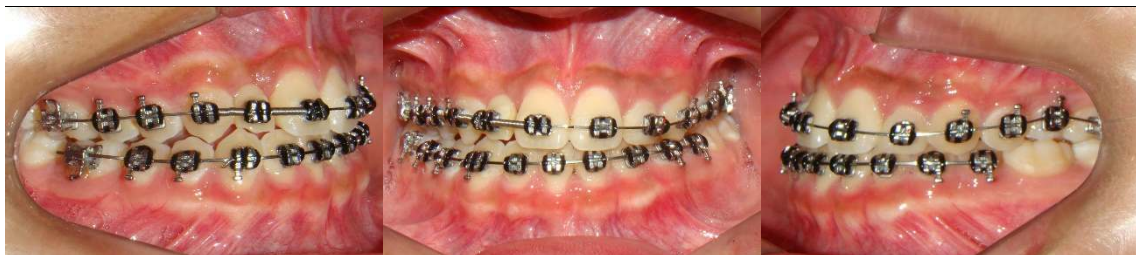

Figura 13 (A-C) - Recidiva da má oclusão e uso de elásticos por 8 meses

Ao final do tratamento, após a remoção do aparelho pode-se observar a instalação do implante 12 (incisivo lateral direito superior) que propiciou correção satisfatória da má oclusão e harmonia do sorriso (Fig. 14A-C).

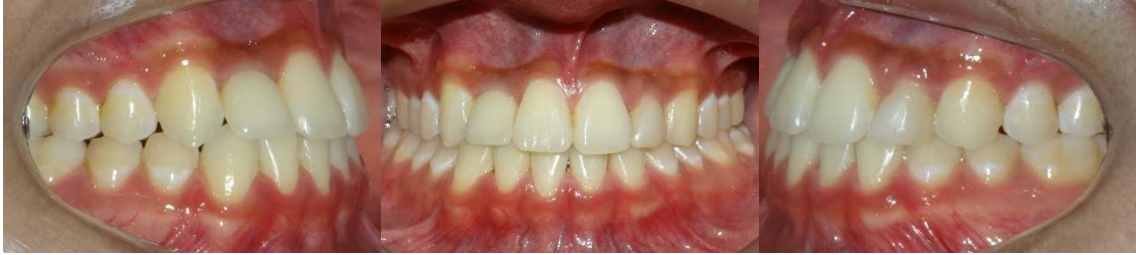

Figura 14(A-C) – Fotografias intrabucais após instalação do implante dentário (incisivo lateral direito superior)

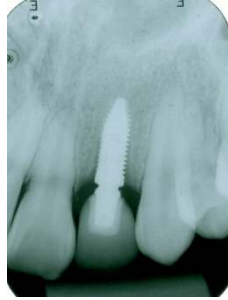
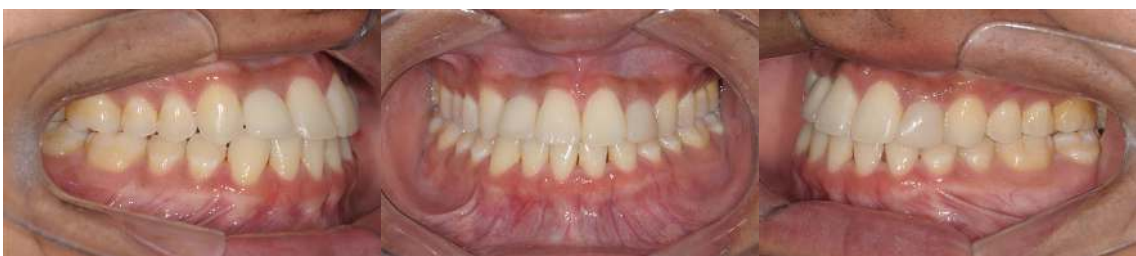
Figura 15(A)– Radiografias ao final do tratamento implante 12 (incisivo lateral direito superior)

E após 10 anos, desde o término do tratamento, podemos notar a estabilidade do tratamento quanto a má oclusão, sorriso e estruturas ósseas em um perfil harmônico após o crescimento (Fig. 16A-C, 17A-E, 18A-B).



Figura 16 (A-C) – Fotos extrabucais após 10 anos de tratamento



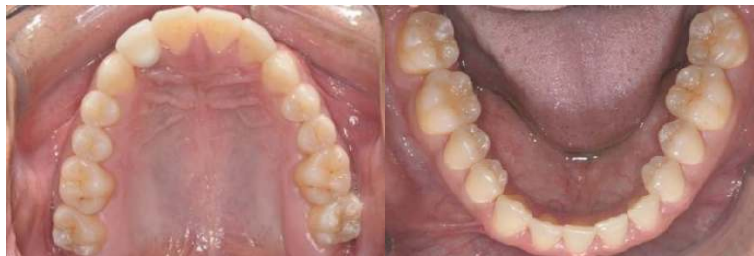

Figura 17 (A-E) - Fotos Intrabucais após 10 anos de tratamento

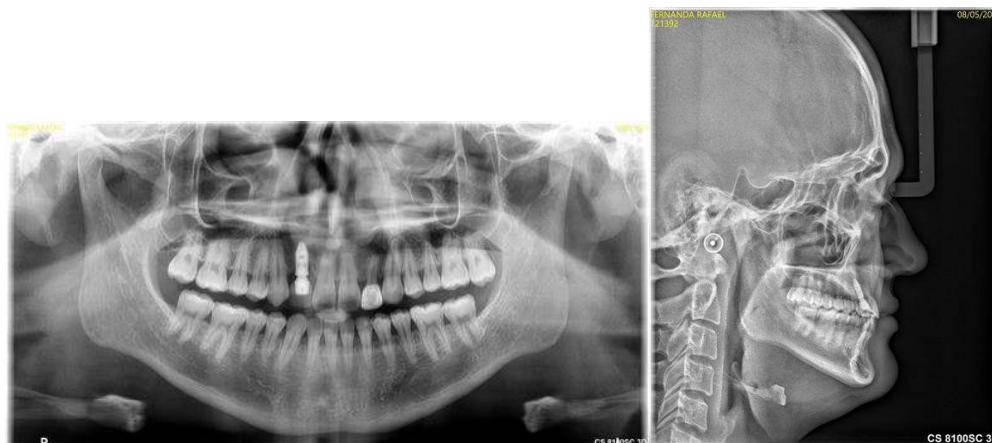


Figura 18 (A-B) - Exames radiográficos após 10 anos de tratamento

5 DISCUSSÃO

A seleção do tipo de tratamento mais apropriado a proceder-se a prótese fixa ou removível, depende de vários fatores: a idade; a situação econômica do paciente; a quantidade de osso; a integridade e a estética dos dentes adjacentes e a dimensão do espaço edêntulo. Entretanto, qualquer solução protética removível é sempre menos interessante e deve ser evitada^{15, 16}.

A agenesia do incisivo lateral é uma anomalia que possui como característica principal a ausência congênita de dentes, podendo trazer problemas estéticos ao paciente, especialmente quando associada a outra anomalia^{17, 18}. Indivíduos com AILS são confrontados com problemas funcionais e comprometimento da estética do sorriso desde uma idade muito jovem, o que pode prejudicar a autoconfiança, o comportamento comunicativo, o desempenho profissional e a qualidade de vida^{19,20}. Por consequência, a agenesia dos incisivos laterais superiores é a que leva os pacientes a procurar tratamento de maneira a minimizar e eliminar o desconforto estético²¹.

Rosa et al²², após estudos concordaram que deveriam constar na literatura duas as

alternativas de tratamento para a agenesia de incisivos laterais superiores, sendo elas: o fechamento ortodôntico de espaço e posterior reanatomização de caninos em incisivos laterais e primeiros pré molares em caninos e a manutenção ou abertura de espaço para a colocação de implantes dentários.

Existem controvérsias para Furquim et al.^{23,24} com relação a melhor opção de tratamento para pacientes que apresentem agenesia de incisivos laterais superiores. Fechamento ortodôntico dos espaços ou, a manutenção dos espaços para uma futura reabilitação com prótese/implante. A manutenção dos espaços, canino em Classe I, proporcionaria um menor achatamento da face e uma melhor oclusão. Por outro lado, o fechamento de espaços pela retração dos incisivos pode provocar retração do lábio superior e conseqüentemente aumentar o ângulo naso-labial.

A eleição pela abertura ou manutenção dos espaços é indicada nas seguintes situações; quando o perfil é côncavo ou quando existe microdontia generalizada; presença de um canino pouco favorável à remodelação estética e de difícil branqueamento e quando não é necessário corrigir nenhum tipo de má oclusão. Os factores mais importantes a considerar no tratamento são as condições do espaço edêntulo. Os espaços remanescentes das Classes I e III devem ser preservados. Os incisivos laterais cuneiformes, agenesias dos pré-molares do mesmo lado e uma guia canina ideal, definem a escolha por este tratamento²⁵.

Entre as vantagens da abertura de espaço, Nobre²⁶ e Mendes²⁷ citaram sua indicação em casos de má oclusão Classe I. Entre as desvantagens, Rosa e Zachrisson¹³ ressaltaram a necessidade de inserção de implante ou prótese, além da obtenção de estética que esses procedimentos requerem. Já para Nobre²⁶ a possibilidade de inserção de prótese é uma vantagem, visto que poderá devolver funcionalidade e estética ao paciente.

As próteses unitárias sobre implantes do ponto de vista biológico são excelentes alternativas para as situações onde os espaços serão mantidos. Além disso, as vantagens dessa opção incluem facilidade na obtenção de simetria e estética na região anterior da arcada dentária maxilar, simplificação do tratamento ortodôntico^{28,29}.

As vantagens dessa opção incluem facilidade na obtenção de simetria e estética na região anterior da maxila e simplificação do tratamento. Por outro lado, as desvantagens compreendem necessidade de contenção a longo prazo com incisivo lateral provisório e colocação de implante após o término do crescimento ou desgaste dos dentes adjacentes para colocação de prótese convencional³⁰.

Pacientes com má-oclusão de Classe II, são mais indicados para o fechamento de espaços, e, a má-oclusão de Classe III é melhor tratada com a abertura de espaços; sendo a Classe II seguida da Classe III severa são factores que limitam o êxito do tratamento no fechamento de espaços^{13,26,31}.

Diante disso, as más oclusões em que há agenesia de incisivos laterais superiores, o plano de tratamento deve ser tridimensional e interdisciplinar. Também devem ser consideradas as expectativas dos pais e do paciente para atingir os resultados mais previsíveis, estéticos e funcionais.

6 CONCLUSÃO

Pode-se concluir que para proporcionar um perfil mais harmônico em pacientes Classe III com agenesias assimétricas, o tratamento geralmente mais indicado será a abertura de espaço para instalação de implante. Entretanto, sempre avaliando de forma individualizada as possibilidades para cada caso, buscando sempre respeitar princípios biológicos, reestabelecendo função e também buscando devolver a estética.

REFERÊNCIAS

1. HÄGG, U.; TARANGER, J. Skeletal stages of the hand and wrist as indicators of the pubertal growth spurt. *Acta Odontol Scand*, Stockholm, v. 38, n. 3, p. 187-200, May/Jun. 1980.
2. CRUZ, X.A.O. et al. Tratamento de paciente com má oclusão de classe I, apinhamento severo, supranumerário e sobremordida aumentada. *Revista PróUniverSUS*. 2018; 09(1):68-75.
3. MAJOR, P.W.; ELBADRAWY, H.E. Maxillary protraction for early orthopedic correction of skeletal Class III malocclusion. *Pediatr Dent*. 1993;15(3):203-7
4. CAPELOZZA FILHO, L. Diagnóstico em ortodontia. Maringá: Dental Press; 2004
5. POLDER, B. J., et al. A meta analysis of the prevalence of dental agenesis of permanent teeth. *Community Dent Oral Epidemiol*, 32, pp.217-226, 2004.
6. GOMES, R., et al. Prevalence of hypodontia in orthodontic patients in Brasilia, Brazil. *European Journal of Orthodontics*, 32, pp.302-306, 2010.
7. GARIB, D. G., et al. Agenesis of maxillary lateral incisors and associated dental anomalies. *Am J Orthod Dentofacial Orthop*, 137, pp.732, 2010.
8. ROSA, M.; LUCCHI, P.; FERRARI, S.; ZACHRISSON, Z. U.; CAPRIOGLIO, A. Congenitally missing maxillary lateral incisors: Long-term periodontal and functional evaluation after orthodontic space closure with first premolar intrusion. *Rev. American Journal of Orthodontics and Dentofacial Orthopedics*, 2016.
9. KOKICH JÚNIOR, V. O.; KINZER, G. A. Managing congenitally missing lateral incisors. Part I: Canine substitution. *Rev. Journal of Esthetic and Restorative Dentistry*, 2005A.
10. ROBERTSSON, S.; MOHLIN, B. The congenitally missing upper lateral incisor. A retrospective study of orthodontic space closure versus restorative treatment. *Rev. European Journal of Orthodontic* , 2000.
11. SABRI, R. Management of missing maxillary lateral incisors. *J Am Dent Assoc*, 1999; 130(1):80-4.. Asher C Lewis (1986) e CHU, CS; CHEUNG SL, SMALES R.J. Management of congenitally missing maxillary lateral incisors. *Gen Dent*. 1998;46(3):268-74;44.
12. ASHER, C.; LEWIS, D.H. – The integration of orthodontic and restorative procedures in cases with missing maxillary incisors – *British Dental Journal*.- 1986 April 5;160(7):241-5
13. ROSA, M.; ZACHARISSON, B. U. Integração da ortodontia (Fechamento de Espaço) e da odontologia estética no tratamento de pacientes com agenesia de

- incisivos laterais superiores. R. Clin. Ortodon Dental Press, v.1, n.1 p.41-55, fev./mar. 2002
14. CAPELOZZA FIHO, L.; SUGUINO, R.; CARDOSO, M.A.; BERTOZ, F.A.; MENDONÇA, M.R.; COUGHI, A.O. Tratamento Ortodôntico da Classe III: Revisando o método (ERM e Tração) por meio de um caso clínico. R Dental Press Ortodon Ortop Facial, 2002;7(6):99-119.
 15. BRATU, D. C. et al. 2011. A therapeutic approach to orthodontic space opening in the upper lateral incisors hypodontia. Clinical cases. Clujul Medical, 84 (3), pp.1-8.
 16. SALGADO, H.; MESQUITA P. E AFONSO A. 2012. Agenesia do incisivo lateral superior - a propósito de um caso clínico. Revista portuguesa de estomatologia Medicina Dentaria e Cirurgia Maxilofacial, 53(3), pp.165–169.
 17. SALZEDAS, L. M. P.; GIOVANNI, E. G.; SIMONATO, L. E.; Relato de dois casos familiares de agenesias de incisivos laterais superiores/Reporto oftwo familial cases of agenesia ofupper lateral incisors. Revista da Faculdade de Odontologia da Univiversida de Passo Fundo, Passo Fundo, v. 11, n. 1, p. 27-30, 2006
 18. SABRI, R. Management of missing maxillary lateral incisors. Journal of the American Dental Association, Saint Louis, v. 130, n. 1, p. 80-84, 1999.
 19. KAVADIA, S., PAPADIOCHOU, S., PAPADIOCHOS, I., ZAFIRIADIS, L. Agnesis of maxillary lateral incisors: a global overview of the clinical problem. Orthodontics (Chic). 2011;12(4): 296-317.
 20. RAKHSHAN, V. Congenitally missing teeth (hypodontia): A review of the literature concerning the etiology, prevalence, risk factors, patterns and treatment. Dent Res J (Isfahan). 2015;12(1):1-13.
 21. PINHO, T. 2011. Maxillary Lateral Incisor Agnesis. Principles in Contemporary Orthodontics, Silvano Naretto (Ed.), ISBN: 978-953-307-687-4, InTech (an Open Access publisher covering the fields of Science, Technology and Medicine. Cap. 12, 277-308.
 22. ROSA, M. ZACHRISSON, B. Integrating esthetic dentistry and space closure in patients with missing maxillary lateral incisors. J Clin Orthod, Boulder, v. 35, n. 4, p. 221-234, Apr. 2001
 23. FURQUIM, L. Z.; SUGINO, R.; SÁBIO, S. S.; Integração Ortodontia Dentística no Tratamento da Agnesia Bilateral dos Incisivos Laterais Superiores: Relato de um Caso Clínico. Revista Dental Press de Ortodontia e Ortopedia Facial; v. 2, n. 5, p. 10-33, Set. /Out. 1997.
 24. AKTAS, G.; CANAY, S.; AKTAS, A.; EL, H.; BAYRAMOV, I. Interdisciplinary approach for congenitally missing maxillary lateral incisors. Sursa: The Internet Journal of Dental Science - revista romana de stomatologie. Vol lvi, nr. 3, an

2010.

25. PINHO, T. e NEVES, M. 2001. Tratamento da ausência congênita de incisivos maxilares quando a opção é manter ou abrir o espaço. *Revista Dental Sapiens*, 1(1), pp. 1-10.
26. NOBRE, L. S. Agenesia de incisivos laterais superiores: opções de tratamento. 2005. 40 f. Monografia (Especialização em Ortodontia) - Centro de Educação Continuada da Academia Cearense de Odontologia. Fortaleza, 2005.
27. E MENDES, P. C. Agenesia de incisivos laterais permanentes superiores: fechar ou recuperar os espaços? 2008. 52 f. Monografia (Especialização em Ortodontia) – Universidade Vale do Rio Doce. Faculdade de Ciências da Saúde. Governador Valadares.
28. KOKICH JR; KINZER, G.A.; JANKEVSKI, J. 2011. Congenitally missing maxillary lateral incisors: Restorative replacement. *Am J Orthod Dentofacial Orthop*; 139:435-45
29. LIMA FILHO, R.M.A.; LIMA, A.C.; OLIVEIRA, J.H.G.; RUELLAS A.C.O. 2004. Tratamento de Classe II, Divisão 1, com ausência congênita de incisivo lateral superior. *R. Dental Press Ortod. Ortop. Facial*. 9(5): 95-101
30. ROBERTO, M. A. Lima Filho; ANNA CAROLINA LIMA; JOSÉ, H. G. de Oliveira; ANTONIO, C. de OLIVEIRA RUELLAS. *Maringá*, v. 9, n. 5, p. 95-101, set./out. 2004, *R Dental Press Ortodon Ortop Facial*
31. FONTES, A.; PASSOS, M.; PINHEIRO, F.; MARTINS, E.; LOPES, J.; Agenesia de incisivos laterais maxilares permanentes na dentição mista: critérios para o fechamento dos espaços. *Revista Portuguesa de Estomatologia, Medicina Dentaria e Cirurgia Maxilofacial*; 55(Supl. 1) e 63, 2014.