



CLÍNICA INTEGRADA DE ODONTOLOGIA  
(CIODONTO)  
CURSO DE ESPECIALIZAÇÃO EM ORTODONTIA

**PATRÍCIA R M REBOUÇAS**

**APLICAÇÕES CLÍNICAS DE MINI-IMPLANTES ORTODÔNTICOS: UMA  
REVISÃO SISTEMATIZADA**

**CLINICAL APPLICATIONS OF ORTHODONTIC MINI-IMPLANTS: A  
SYSTEMATIC REVIEW**

**JOÃO PESSOA  
2014**

**PATRÍCIA R M REBOUÇAS**

**APLICAÇÕES CLÍNICAS DE MINI-IMPLANTES ORTODÔNTICOS: UMA  
REVISÃO SISTEMATIZADA**

**CLINICAL APPLICATIONS OF ORTHODONTIC MINI-IMPLANTS: A  
SYSTEMATIC REVIEW**

Artigo apresentado para obtenção do título de Especialista em Ortodontia, pela CIODONTO – Clínica Integrada de Odontologia, Unidade João Pessoa.

Orientador: Professor Mcs Guaracy Fonseca Junior.

**JOÃO PESSOA  
2014**


**PATRÍCIA R M REBOUÇAS**

**APLICAÇÕES CLÍNICAS DE MINI-IMPLANTES ORTODÔNTICOS: UMA  
REVISÃO SISTEMATIZADA**

**CLINICAL APPLICATIONS OF ORTHODONTIC MINI-IMPLANTS: A  
SYSTEMATIC REVIEW**

Artigo apresentado ao Curso de Especialização em Ortodontia da CIODONTO,  
como pré-requisito para obtenção do título de Especialista em Ortodontia.

Aprovado em 12,06,2014



Coordenador do curso: Prof. Msc. Guaracy Fonseca Júnior  
Orientador: Prof. Msc. Guaracy Fonseca Júnior

\_\_\_\_\_  
Prof.

\_\_\_\_\_  
Prof.

## RESUMO

A ancoragem em Ortodontia é um tema de grande relevância no planejamento ortodôntico, pois dela dependem decisões importantes e difíceis de serem tomadas, principalmente, quanto à proposta de um plano de tratamento. Desse modo, o trabalho tem como objetivo relatar através de uma revisão sistematizada na literatura científica, as aplicações clínicas dos mini-implantes em relatos de casos clínicos de tratamentos ortodônticos. Metodologicamente, a revisão de literatura partiu de uma estratégia de busca com os descritores em português “procedimentos de ancoragem ortodôntica” e “Ortodontia” e seus respectivos descritores em inglês “*Orthodontic Anchorage procedures*” e “*Orthodontics*”, foram selecionados artigos no período de 2008 até 2013 em três bases de dados: Pubmed, Lilacs e Scielo, através delas foram escolhidos os relatos de casos clínicos direcionados para o tema, exceto as teses, dissertações, monografias, resumos de eventos e estudos em laboratório. Foram selecionadas como variáveis: país de origem; número de casos relatados por artigo; sexo dos indivíduos; faixa etária (anos); marca comercial, dimensões e aplicação clínica do mini-implante seguidas da localização na arcada dentária e tempo de tratamento. Foram selecionados nove (09) artigos em um total de treze (13) relatos de casos e os resultados indicaram os seguintes países: Brasil (33,3%), Coréia do Sul (33,3%), Japão (22,2%) e Arábia Saudita (11,1%); o sexo feminino (77%), foi o predominante e evidenciou como média de idade 28,9 anos; a marca comercial a ABSOANCHOR® e C-IMPLANT® foram as mais utilizadas além da dimensão de 1,6mmx8mm, as aplicações clínicas de intrusão e ancoragem dentária e localização do mini-implante na arcada dentária entre as raízes dos primeiros e segundos molares superiores, na região vestibular; por fim, o tempo de tratamento incidiu de 6 a 42 meses. As conclusões foram que as aplicações clínicas dos mini-implantes como a ancoragem na movimentação de dentes e grupo de dentes, intrusão para correção do plano oclusal, retração para fechamento de espaços edêntulos e, ainda, correção da angulação distal/mesial de molares foram encontradas nesta revisão sistematizada.

**Descritores:** Procedimentos de ancoragem ortodôntica. Ancoragem óssea e ortodontia.

### ABSTRACT

The anchorage in orthodontics is a topic of great importance in orthodontic planning, because it depends on important and difficult decisions to be made, especially regarding the proposal of a treatment plan. Thus, the work aims at reporting through a systematic review of scientific literature, the clinical applications of mini-implants in clinical case reports of orthodontic treatments. The literature review began with a search strategy using the descriptors in Portuguese "procedimentos de ancoragem ortodôntica " and " Ortodontia " and their respective descriptors in English "Orthodontic Anchorage procedures" and "Orthodontics". Articles published between 2008 and 2013 were selected on three databases: PubMed, Lilacs and SciELO; through them reports of clinical cases directed to the subject were chosen, except theses, dissertations, monographs, summaries of events and laboratory studies. Were selected as variables: country of origin; number of cases reported per article; sex of individuals; age (years); trademark, dimensions and clinical application of the mini-implant followed by the location in the dental arch and treatment time. Nine (09) articles were selected from a total of thirteen (13) case reports and the results indicated the following countries: Brazil (33.3%), Korea (33.3%), Japan (22.2% ) and Saudi Arabia (11.1%); female (77%) was the predominant and showed mean age of 28.9 years; the trademarks ABSOANCHOR ® and C-IMPLANT® were the most used beyond the dimension of 1.6 mmx8mm, the most reported mini-implants' location in dental arch was among the roots of the first and second upper molars in the buccal region. Finally, the treatment time covered from 6 to 42 months. The conclusions were that the clinical application of mini-implants as anchorage in the movement of teeth and set of teeth, intrusion to occlusal plane correction, retraction for closing edentulous spaces and also correction of distal/mesial molar angulation were found this systematic review.

**Keywords:** Orthodontic anchorage procedures. Bone anchoring and orthodontics.

## **Introdução e revisão de literatura**

A ancoragem em Ortodontia é um tema de grande relevância no planejamento ortodôntico, pois dela dependem decisões importantes e difíceis de serem tomadas, ao se propor um plano de tratamento, tais como: extração de dentes permanentes, necessidade de cirurgia ortognática, alteração nos tecidos periodontais, necessidade de cooperação do paciente, duração e simplificação do tratamento<sup>1</sup>.

Durante anos os ortodontistas utilizaram mecânicas com preparo de ancoragem, aparelhos extrabucais e elásticos intermaxilares como suas principais ferramentas para estabilização. Atualmente, podemos contar com os recursos de ancoragem esquelética e, em especial, com os mini-implantes, que têm se mostrado eficazes como método de controle de ancoragem, reduzindo significativamente ou dispensando a necessidade de colaboração dos pacientes, tornando os tratamentos mais previsíveis e eficientes<sup>2,3,4</sup>.

A característica mais importante do mini-implante para a Ortodontia é sua estabilidade mecânica, conseguida através da estabilidade primária, que é definida como aquela obtida imediatamente após sua inserção. A densidade óssea da área de inserção do dispositivo, a forma e a espessura do mini-implante e a preparação do local em que será inserido possuem um grande impacto na sua estabilidade primária. Dependendo do sítio de inserção e da qualidade óssea do local, o ortodontista pode escolher a combinação entre tipo, diâmetro e comprimento do mini-implante mais indicado para cada caso<sup>5</sup>.

Com o intuito de buscar maior eficiência, vários tipos e formas de mini-implantes foram lançados no mercado por diferentes fabricantes. Sabe-se que a seleção do diâmetro e do comprimento dos mini-implantes é considerado fator importante para a sua adequada utilização, apesar de poderem ser instalados em diversos sítios da cavidade bucal. No entanto, não existe um protocolo que indique qual tipo de mini-implante é o mais recomendado para

cada situação<sup>6,7</sup>. Diante disso, o presente artigo tem como objetivo verificar as aplicações clínicas dos mini-implantes ortodônticos através de uma revisão sistematizada de relato de casos clínicos.

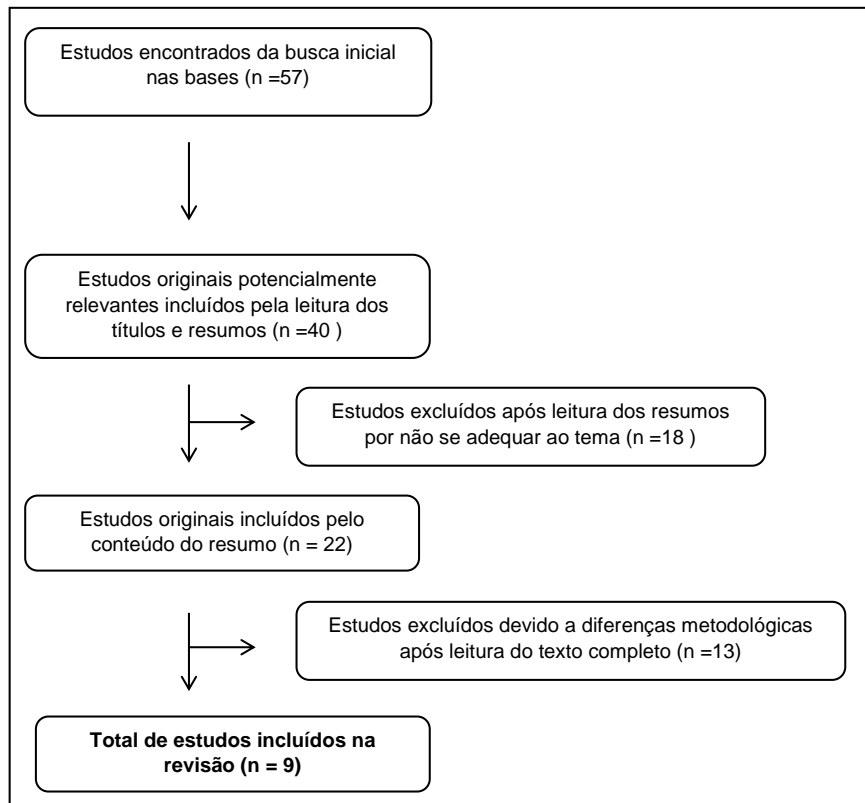
## Material e Métodos

O presente estudo corresponde a uma revisão de literatura com uma metodologia sistematizada através da qual foi realizada uma busca de artigos com posterior análise dos resultados baseada nas escolhas das variáveis.

Ressalta-se que os descritores utilizados pertenciam aos idiomas inglês e português, os de língua portuguesa foram extraídos dos Descritores em Ciências da Saúde (DeCS), os de língua inglesa foram extraídos do *Medical Subject Headings (MeSH)*. Dessa forma, foram escolhidos os seguintes descritores em português: “procedimentos de ancoragem ortodôntica” e “ortodontia” e seus respectivos em inglês: “*Orthodontic Anchorage procedures*” e “*orthodontics*” utilizando o operador booleano “and”.

A busca dos resumos ocorreu nas bases PubMed (*U.S. National Library of Medicine*), Lilacs (Literatura Latino-americana e do Caribe em Ciências da Saúde) e Scielo (*Scientific Electronic Library Online*). A investigação compreendeu a seguinte metodologia: Base Pubmed: *Orthodontic anchorage procedures* “and” *Orthodontics*. Base Lilacs: Procedimentos de ancoragem ortodôntica “and” Ortodontia. Base Scielo: Procedimentos de ancoragem ortodôntica “and” Ortodontia

O período para seleção dos resumos compreendeu de 2008 até 2013. Foram lidos todos os textos, sendo escolhidos os relatos de caso clínico direcionados para o tema. Não fizeram parte da seleção as teses, dissertações, monografias, resumos de eventos e estudos em laboratório. O esquema apresentado na figura 1 sintetiza a partir do critério de exclusão e inclusão a busca realizada na revisão de literatura.



**Figura 1. Diagrama de fluxo dos artigos incluídos e excluídos na revisão.**

As variáveis de interesse desta revisão foram: região (país); número de casos relatados por artigo; sexo dos indivíduos; faixa etária (anos); marca comercial do mini-implante, dimensões do mini-implante, aplicação clínica do mesmo e ainda localização anatômica e tempo de tratamento.

## Resultados

No levantamento foram incluídos nove relatos de casos clínicos de tratamentos ortodônticos que utilizaram os mini-implantes no plano de tratamento. Em relação às variáveis eles indicaram que a distribuição quanto ao País foi a seguinte: Brasil (33,3%), Coréia do Sul (33,3%), Japão (22,2%) e Arábia Saudita (11,1%).



Tabela 1. Estudos incluídos na revisão de acordo com o período de análise e localidade

Referência	País	n ( nº de relatos)	Sexo	Idade (anos)
Yanagita et. al. (2012)	Japão	01	FEMININO	36
Chae e Paeng (2011)	Coréia do Sul	01	MASCULINO	13
<i>Estelita, Janson e Chiqueto</i> (2011)	Brasil	01	FEMININO	12
Chug, Choo e Lee et al. (2009)	Coréia do Sul	02	FEMININO/ FEMININO	23/ 25
Chung, Kin e Choo et al. (2009)	Coréia do Sul	01	FEMININO	23
Kakv et. al.(2012)	Japão	01	FEMININO	31
Villela, Sampaio e Bezerra ( 2008)	Brasil	04	FEMININO/ FEMININO/ MASCULINO/ MASCULINO	40/ 50/ 28/42
Allgayer et al. (2013)	Brasil	01	FEMININO	9
Al-Fraidi e Zawawi. (2010)	Arábia Saudita	01	FEMININO	44

A faixa etária para os pacientes em tratamento predominou os anos entre a segunda e terceira década de vida.

Em relação à marca comercial dos mini-implantes se destacaram: ABSOANCHOR (Coréia do Sul) e C-IMPLANT (Coréia do Sul) enquanto as mais utilizadas. Quanto ao diâmetro do dispositivo ortodôntico, a dimensão de 1,6mm de diâmetro por 8mm de comprimento foi o mais utilizado.

Tabela 2. Dados sobre os mini-implantes ortodônticos

Referência	Marca comercial	Dimensões (diâmetro x comprimento)
Yanagita et. al. (2012)	ABSOANCHOR®, Shofu, Japão	-
Chae e Paeng (2011)	ABSOANCHOR®, Dentus, Coréia do Sul	1,3mmx8mm -1,2mmx 8mm
<i>Estelita, Janson e Chiqueto</i> (2011) (A)	ABSOANCHOR®, Dentus, Coréia do Sul	1,5mm x 7mm

<b>Estelita, Janson e Chiqueto (2011) (B)</b>	JEIL SISTEMA ANCHOR DUA®, Coréia do Sul	1,6mm x 8mm
<b>Chug, Choo e Lee et al. (2009)</b>	C-IMPLANT®, Cimplant, Coréia do Sul	-
<b>Chung, Kin e Choo et al. (2009)</b>	C-IMPLANT®, Cimplant, Coréia do Sul	-
<b>Kakv et. al.(2012)</b>	DUAL TOP PARAFUSO® AUTO, JEIL, Coréia do Sul	1,6mmx8mm
<b>Villela, Sampaio e Bezerra (2008)</b>	-	-
<b>Allgayer et al. (2013)</b>	ORTOIMPLANTE CONEXÃO®	2,0mmx 9,0mm
<b>Al-Fraidi e Zawawi. (2010)</b>	ORTHOEASY®, Forestadent, Alemanha	1,6mmx 6,0mm

Os dados apresentados quanto à mecânica e aplicação clínica dos mini-implantes, demonstraram que estes dispositivos intra-orais podem ser utilizados para diversas finalidades como ancoragem na movimentação de dentes e grupo de dentes, intrusão para correção do plano oclusal, retração para fechamento de espaços edêntulos e ainda corrigir a inclinação distal/mesial de molares. Dentre essas aplicações dos mini-implantes, a Intrusão dentária apareceu em mais da metade dos artigos acima mencionados.

A localização para instalação dos mini-implantes dependia de sua finalidade e do dente envolvido na mecânica ortodôntica utilizada, o local de eleição para implantação foi a região vestibular entre as raízes dos primeiros e segundos molares.

O tempo de tratamento, dependendo do grau de severidade da maloclusão, indicou que o menor tempo foi de 6 meses para um caso de intrusão dentária e o de maior tempo de duração correspondeu a 42 meses quanto à finalização de tratamento para distalização e posterior retração dos dentes anteriores na correção de mordida aberta.

Tabela 3. Dados sobre o tratamento ortodôntico utilizando mini-implantes

Referência	Aplicação terapêutica	Localização na arcada dentária	Tempo de tratamento ortodôntico (meses)
Yanagita et. al. (2012)	Intrusão de molares – mordida aberta	Entre os 1 <sup>os</sup> e 2 <sup>os</sup> molares superiores na região vestibular	33 meses
Chae e Paeng (2011)	Distalização de molares – Correção de Classe II	Entre os 2 <sup>os</sup> Pré-molares e 1 <sup>os</sup> molares	14 meses
<i>Estelita, Janson e Chiqueto (2011) (A)</i>	Ancoragem, intrusão e retração de dentes anteriores	Entre os 1 <sup>os</sup> e 2 <sup>os</sup> molares superiores	30 meses
Chug, Choo e Lee et al. (2009) (A)	Retração	Espaço interradicular posterior superior	18 meses
Chug, Choo e Lee et al. (2009) (A)	Retração	Espaço interradicular posterior superior	16 meses
Chung, Kin e Choo et al. (2009)	Distalização de molares	Entre os 2 <sup>os</sup> Pré-molares e 1 <sup>os</sup> molares inferiores	18 meses
Kakv et. al.(2012)	Distalização e intrusão de dentes anteriores	Entre os 1 <sup>os</sup> e 2 <sup>os</sup> molares superiores e entre os Incisivos laterais e caninos superiores	42 meses
Villela, Sampaio e Bezerra (2008)	Intrusão e retração de dentes anteriores		-
Allgayer et al. (2013)	Distalização e ancoragem	Distal do 2 <sup>os</sup> molares inferiores	18 meses
Al-Fraidi e Zawawi. (2010)	Intrusão	Entre o 1 <sup>o</sup> e 2 <sup>o</sup> Molar por vestibular e palatino	6 meses

## Discussão

Os fatores idade e gênero dos pacientes não foram padronizados, pois diversos estudos têm demonstrado que essas características não estão diretamente associadas à diminuição da estabilidade ou proporção de sucesso dos mini-implantes <sup>17,18,19</sup>.

As marcas comerciais mais utilizadas nos casos clínicos foram duas internacionais (Coréia do Sul) diferentemente de uma pesquisa que foram utilizados mini-implantes de duas das principais empresas brasileiras em que todos apresentavam o mesmo diâmetro de 1,6mm sendo considerada uma dimensão adequada para ser usada em todas as áreas indicadas na cavidade bucal. Além disso, a escolha por um diâmetro maior tem como objetivo obter valores de torque bastante elevados.

Em outro estudo compararam dois tipos de mini-implantes do mesmo fabricante com diâmetros diferentes, o qual indicou que quanto maior o diâmetro do mini-implante maior o seu torque de inserção, já que este é proporcional à área de contato do mini-implante com o osso <sup>20</sup>.

A diminuição das dimensões dos mini-implantes proporciona maior variabilidade em relação aos locais de inserção e reduz os riscos de lesão radicular. Entretanto, essa redução acarreta em diminuição da resistência mecânica do mini-implante, reduzindo, conseqüentemente, a força máxima para que ocorra deformação permanente e fratura <sup>22</sup>.

No presente estudo as aplicações clínicas mais relatadas foram ancoragem para movimentação de dentes e grupo de dentes, intrusão para correção do plano oclusal, retração para fechamento de espaços edêntulos e ainda corrigir a angulação distal/mesial de molares. Os mini-implantes, implantes e mini-placas são, atualmente, utilizados em diversas situações clínicas, como o tratamento de mordidas abertas e verticalização de molares, sem efeitos adversos sobre os dentes adjacentes <sup>23,24</sup>.

Devido ao seu diâmetro reduzido, os mini-implantes podem ser instalados em diversos locais para auxiliar na retração anterior. Sugere-se que o ortodontista selecione dois ou três possíveis sítios de instalação, levando em

conta a direção dos vetores de força em relação ao centro de resistência dos dentes anteriores. O planejamento biomecânico prévio à instalação é muito importante e não deve ser subestimado pelo ortodontista. Recomenda-se a elaboração de um esquema, descrevendo a linha de ação de força e as mecânicas que serão utilizadas para as diferentes possibilidades de locais de inserção. A partir dessa análise, o ortodontista irá apontar qual o local mais favorável e qual será a segunda e, eventualmente, terceira opção de sítio de instalação <sup>25</sup>.

A escolha do local de inserção do mini-implante deve ser baseada em regiões adequadas de tecidos moles, como a presença de gengiva inserida, quantidade de osso cortical adequada, inclinação da implantação, tamanho do mini-implante e, principalmente, no tipo de movimento dentário que se pretende - intrusão, extrusão, ou fechamento de espaços, tanto com movimentação para mesial quanto para distal <sup>26,27</sup>.

Diversos sítios têm sido propostos para a instalação dos mini-implantes, que podem ser inseridos em diferentes regiões de osso basal e alveolar maxilar e mandibular. Na maxila (entre os segundos pré-molares e os primeiros molares) e na mandíbula (entre os primeiros e os segundos molares) são, comumente, utilizados como recurso para ancoragem em casos de retração de dentes anteriores após exodontias de pré-molares <sup>28,29</sup>.

Este local de fixação deve apresentar uma quantidade suficiente de tecido ósseo cortical de assegurar a estabilidade mecânica imediata, desconforto mínimo para o paciente, a segurança de estruturas anatómicas, assim como, para permitir a aplicação da biomecânica adequada. A região retromolar está indicada para promover a verticalização dos molares porque aumenta o componente da força distal. Quando mini-implantes são colocados nessa região, também é possível conseguir forças de extrusão com um componente distal, outra razão para a seleção deste tratamento <sup>30</sup>.

O local de eleição para implantação do dispositivo ortodôntico nesse estudo foi a região vestibular entre as raízes dos primeiros e segundos molares, mas esta dependida de sua finalidade e do dente envolvido, como apontam estudos baseados em mini-implantes posicionado entre as raízes dos segundos pré-molares e molares primeiro provaram ser bem sucedidos em

massa para a retração do segmento anterior, bem como, durante a retração inicial de canino<sup>31,32</sup>.

Todos os relatos de caso citaram que o tempo de tratamento utilizando mini-implantes ortodônticos foi menor que utilizando métodos tradicionais de ancoragem.

Apesar da literatura especializada demonstrar riqueza de informações em casos clínicos tratados com mini-implantes, ainda existem dúvidas sobre como as características morfológicas desses dispositivos podem afetar suas propriedades físicas<sup>33</sup>.

## **Conclusão**

As aplicações clínicas encontradas foram: ancoragem na movimentação de dentes e grupo de dentes, intrusão para correção do plano oclusal, retração para fechamento de espaços edêntulos e ainda corrigir a inclinação distal/mesial de molares.

## **Referências bibliográficas**

1. FREITAS, J. C.; CASTRO, J. S. Avaliação da frequência do uso de implantes de ancoragem ortodôntica. J. Bras. Ortodon. Ortop. Facial, Curitiba, v. 9, no. 2, p. 474-479, 2004.
2. KYUNG, H. M. et al. Mini-implantes. Nova Odessa: Ed. Napoleão, 2007.
3. LEE, J. S. et al. Applications of orthodontic mini-implants. Chicago: Quintessence, 2007.
4. MARASSI, C.; LEAL, A.; HERDY, J. L. Mini-implantes como método de ancoragem em Ortodontia. In: SAKAI, E. et al. Nova visão em Ortodontia: Ortopedia Funcional dos Maxilares. 3. ed. São Paulo: Ed. Santos, 2004. p. 967-974.
5. Mine K, Kanno Z, Muramoto T, Soma K. Occlusal forces promote periodontal healing of transplanted teeth and prevent dentoalveolar

- ankylosis: an experimental study in rats. *Angle Orthod.* 2005;75(4):637-44
6. ARAÚJO, T. M.; NASCIMENTO, M. H. A.; BEZERRA, F.; SOBRAL, M. C. Ancoragem esquelética em Ortodontia com mini-implantes. *Rev. Dental Press Ortodon. Ortop. Facial, Maringá*, 2006,11(4):126-156.
  7. ARAÚJO, T. M. Ancoragem esquelética com mini-implantes. In: LIMA FILHO, R. M. A.; BOLOGNESE, A. M. *Ortodontia: arte e ciência*. 1. ed. Maringá: Dental Press, 2007.
  8. Thiruvengkatachari B, Ammayappan P, Kandaswamy R. Comparison of rate of canine retraction with conventional molar anchorage and titanium implant Anchorage. *Am J Orthod Dentofacial Orthop.* 2008;123:30-5.
  9. Thiruvengkatachari B, Pavithranada A, Rajasigamani K, Kyung HM. Comparison and measurement of the amount of anchorage loss of the molars with and without the use of implant anchorage during canine retraction. *Am J Orthod Dentofacial Orthop.* 2006; 129:551-4.
  10. Miyawaki S, Koyama I, Inoue M, Mishima K, Sugahara T, Takano-Yamamoto T. Factors associated with the stability of titanium screws placed in the posterior region for orthodontic anchorage. *Am J Orthod Dentofacial Orthop.* 2003 Oct;124(4):373-8
  11. Yanagita T et. al. Severe open bite due to traumatic condylar fractures treated nonsurgically with implanted miniscrew anchorage. *Am J Orthod Dentofacial Orthop* 2013, 143(4): 37-47.
  12. Chae JM, Paeng JY. Orthodontic treatment of an ankylosed maxillary central incisor through single-tooth osteotomy by using interdental space regained from microimplant anchorage. *Am J Orthod Dentofacial Orthop* 2012, 141(2): 39-51.
  13. Estelita S, Janson G, Chiqueto K. Versatility and benefits of mini-implants for vertical and sagittal Anchorage in a growing open bite classe II Patient. *J Orthodontic* 2012, 39(1): 43-53.
  14. Chung kr et. al. Atypical orthodontic extraction pattern managed by differential en-masse retraction against a temporary skeletal anchorage

- device in the treatment of bimaxillary protrusion. *Am J Orthod Dentofacial Orthop* 2011, 140(3): 423-32.
15. Chung KR Distalization of the mandibular dentition with mini-implants to correct a class III malocclusion with midline deviation *Am J Orthod Dentofacial Orthop* 2010, 137(1): 135-46.
  16. Kakv M. et al. Gummy smile and facial profile correction using miniscrew anchorage. *Angle Orthod* 2012, 82(1): 170-7.
  17. Villela HM, Sampaio ALS, Bezerra F The use of orthodontic miniscrew in the asymmetries correction *Rev Dent Press Orthodon Ortop Facial* 2008, 13(5): 107-117.
  18. Allgayer et al Mini-implants: Mechanical resource for molars uprighting. *Rev Dent Press Orthodon Ortop Facial* 2013, 18(1):134-142.
  19. Al-Fraidi AA, Zawawi KH Clinical showcases. Selective intrusion of overerupted upper first molars using a temporary anchorage device: case report.
  20. Faber J, Velasque F. Titanium miniplate as anchorage to close a premolar space by means of mesial movement of the maxillary molars. *Am J Orthod Dentofacial Orthop.* 2009;136(4):587-95.
  21. Sugawara J, Daimaruya T, Umemori M, Nagasaka H, Takahashi I, Kawamura H, et al. Distal movement of mandibular molars in adult patients with skeletal anchorage system. *Am J Orthod Dentofacial Orthop.* 2004;125(2):130-8.
  22. Asscherickx K, Vannet BV, Wehrbein H, Sabzevar MM. Root repair after injury from mini-screw. *Clin Oral Implants Res.* 2005;16(5):575-8.
  23. WILMES, B.; RADEMACHER, C.; OLTHOFF, G.; DRESCHER, D. Parameters affecting primary stability of orthodontic mini-implants. *J. Orofac. Orthop., München*, v. 67, no. 3, p. 162-174, May 2006.
  24. ARAUJO, T. Ancoragem esquelética com mini-implantes. In: LIMA FILHO, R. M. A.; BOLOGNESE, A. M. *Ortodontia: arte e ciência*. Maringá: Dental Press, 2007. p. 393-446.



25. MARASSI, C. et al. O uso de mini-implantes como método auxiliar do tratamento ortodôntico. *Ortodontia*, 2005, 38(3): 256-265.
26. ELIAS, C. N.; SERRA, G. G.; MULLER, C. A. Torque de inserção e remoção de mini-parafusos ortodônticos. *Rev. Bras. Implant.* 2005, 11, 5-8.
27. MELSEN, B. Mini-implants: where are we? *J. Clin. Orthod.*, Boulder, 2005, 39(9):539-547.
28. Lee JS, Kim DH, Park YC, Vanardall RL. Aplicação dos mini-implantes ortodônticos. São Paulo: Quintessence; 2009.
29. Kim TW, Kim H, Lee SJ. Correction of deep overbite and gummy smile by using a mini-implant with a segmented wire in a growing Class II Division 2 patient. *Am J Orthod Dentofacial Orthop.* 2006 Nov; 130(5):676-85.
30. Thiruvengkatachari B, Pavithranand A, Rajasigamani K, Kyung HM. Comparison and measurement of the amount of anchorage loss of the molars with and without the use of implant anchorage during canine retraction. *Am J Orthod Dentofacial Orthop.* 2006 Apr;129(4):551-4.
31. Monnerat-Aylmer C, Restle L, Mucha JN. Tomographic mapping of mandibular interradicular spaces for placement of orthodontic mini-implant. *Am J Orthod Dentofacial Orthop.* 2009 Apr;135(4):428.e1-9
32. Restle L. Mapeamento tomográfico inter-radicular da região posterior da mandíbula para inserção de mini-implantes com finalidade ortodôntica [dissertação]. Niterói (RJ): Universidade Federal Fluminense; 2006.
33. Thiruvengkatachari B, Ammayappan P, Kandaswamy R. Comparison of rate of canine retraction with conventional molar anchorage and titanium implant Anchorage. *Am J Orthod Dentofacial Orthop.* 2008;123:30-5.