

**FACULDADE SETE LAGOAS – FACSETE**

Karine Andressa Braga Pinheiro

**A IMPORTÂNCIA DA INTER-RELAÇÃO DA DENTÍSTICA, ORTODONTIA E  
PERIODONTIA NO PLANEJAMENTO DO TRATAMENTO RESTAURADOR  
ESTÉTICO**

**RECIFE**

**2022**

**FACULDADE SETE LAGOAS – FACSETE**

Karine Andressa Braga Pinheiro

**A IMPORTÂNCIA DA INTER-RELAÇÃO DA DENTÍSTICA, ORTODONTIA E  
PERIODONTIA NO PLANEJAMENTO DO TRATAMENTO RESTAURADOR  
ESTÉTICO**

Artigo Científico apresentado ao Curso de Especialização *Lato Sensu* da Faculdade Sete Lagoas – FACSETE / CPGO, como requisito parcial para conclusão do Curso de Especialização em Dentística.

Área de Concentração: Dentística

Orientador: Profa. Ms. Ana Luísa de Ataíde Mariz

**RECIFE**


**2022**

**FACULDADE SETE LAGOAS – FACSETE**


Artigo intitulado “**A IMPORTÂNCIA DA INTER-RELAÇÃO DA DENTÍSTICA, ORTODONTIA E PERIODONTIA NO PLANEJAMENTO DO TRATAMENTO RESTAURADOR ESTÉTICO**” de autoria da Karine Andressa Braga Pinheiro, aprovada pela banca examinadora constituída pelos seguintes professores:



Profa. Ms. Ana Luísa de Ataíde Mariz



Prof. Dr. Claudio Heliomar Vicente da Silva



Profa. Dra. Michelly Cauás Queiroz Gatis

# **A IMPORTÂNCIA DA INTER-RELAÇÃO DA DENTÍSTICA, ORTODONTIA E PERIODONTIA NO PLANEJAMENTO DO TRATAMENTO RESTAURADOR ESTÉTICO**

Karine Andressa Braga Pinheiro  
Ana Luísa de Ataíde Mariz

## **RESUMO**

A agenesia dental é uma anomalia de número caracterizada pela falta do elemento e é considerada uma alteração relativamente comum na dentição humana, especialmente na dentição permanente, que pode estar associada a fatores genéticos ou fenômenos isolados. O tratamento de casos de agenesia dos incisivos laterais superiores torna-se bastante desafiador uma vez que tem por finalidade a obtenção de estética e função de forma satisfatórias. Sua intervenção deve se dar de maneira multidisciplinar, envolvendo principalmente as áreas de Ortodontia e Dentística Restauradora, dentre outras a depender do caso. O método utilizado foi estudo de caso. A amostra foi representada por uma paciente do sexo feminino com agenesia dental que foi submetida a tratamento ortodôntico, gengivoplastia e facetas em resina. O objetivo deste trabalho é apresentar, por meio de uma revisão de literatura, a importância da inter-relação da dentística, ortodontia e periodontia no planejamento do tratamento restaurador estético.

.

**Palavras-chaves:** agenesia, ortodontia, dentística

## 1 INTRODUÇÃO

A inter-relação entre algumas especialidades tornou-se uma prática bastante comum na Odontologia moderna, principalmente, quando o objetivo final do tratamento é a reabilitação estética e funcional do paciente.

Além da alteração apresentada pelo sistema estomatognático já conhecido, as queixas pessoais principalmente associada as características estéticas que esses sorrisos apresentam, levam esses pacientes a desenvolverem problemas emocionais de aceitação e autoestima além de alterações funcionais, uma vez que a falta desse elemento pode prejudicar funções como fonética e mastigação, bem como, eventualmente, a vida social. (ALMEIDA et al., 2002)

Diversos fatores levam ao prejuízo entre harmonia e o equilíbrio da oclusão dentaria normal. Dentre os problemas mais comumente encontrado na pratica clínica vemos: ausências dentárias, giroversões; apinhamentos; alterações de morfologia dentária; a sobremordida e a sobressaliência acentuadas e os diastemas entre os incisivos superiores. (SOUZA et al., 2006)

A agenesia dental é uma anomalia de número caracterizada pela falta do elemento e é considerada uma alteração relativamente comum na dentição humana, especialmente na dentição permanente, que pode estar associada a fatores genéticos ou fenômenos isolados. (SANTOS et al., 2020)

O ortodontista visa restabelecer uma oclusão, perfil facial corretos e preservação da integridade articular, periodontal e de estruturas adjacentes, porém, sabe-se que em diversos casos onde há má oclusão com indicação para tratamento ortodôntico podem ser necessárias a associação entre outras especialidades como por exemplo a dentística ou demais a depender do caso clinico. (ARAUJO et al., 2005)

O objetivo deste trabalho é apresentar, por meio de uma revisão de literatura, a importância da inter-relação da dentística, ortodontia e periodontia no planejamento do tratamento restaurador estético.

## 2 METODOLOGIA

Esta pesquisa consiste em uma revisão da literatura, com o objetivo de conhecer a importância da inter-relação da dentística, ortodontia e periodontia no planejamento do tratamento restaurador estético.

A Revisão Integrativa de Literatura, como método de estudo, visa reunir resultados significativos inerentes ao tema estudado e sintetizá-los de forma ordenada, facilitando o aprofundamento do conhecimento sobre o tema que se deseja estudar.

Foram incluídos na pesquisa apenas estudos completos, que atendam ao objetivo do estudo, na língua portuguesa. Foram excluídos trabalhos incompletos ou que não atendessem aos critérios de inclusão da pesquisa.

Foi realizada através de uma busca bibliográfica junto as principais literaturas acadêmicas e aos principais bancos de dados em saúde como: Biblioteca Virtual em Saúde (BVS Odontologia); Literatura Latino-Americana e do Caribe em Ciências da Saúde (LILACS); Medical Literature Analysis and Retrieval System Online (MEDLINE); Scientific Electronic Library Online (SciELO) e portal de periódicos da CAPES.

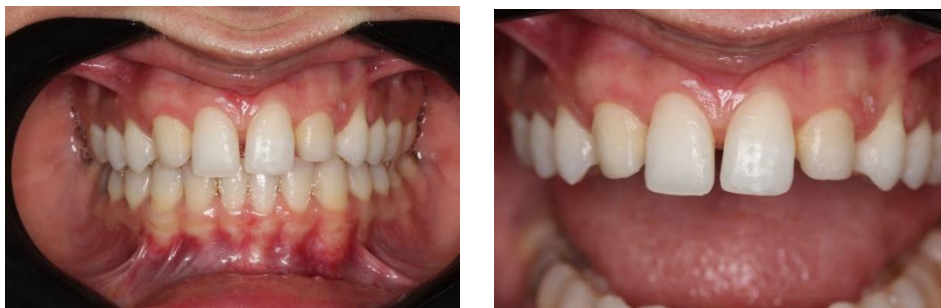Para a busca utilizou-se os descritores com os seguintes assuntos: Agnesia, Ortodontia, Dentística. Os trabalhos selecionados atendiam aos seguintes critérios: artigos na íntegra que atendiam ao tema proposto, idioma de publicação em português.

### 3 DISCUSSÃO

a abordagem multidisciplinar em odontologia é fundamental uma vez que deseja-se alcançar uma adequada terapia garantindo os aspectos estéticos e funcionais do sorriso. Nesse contexto, torna-se necessário compreender a relação dinâmica entre procedimentos restauradores e saúde periodontal (TOMAR et al., 2013).

Anomalia dentária normalmente são associadas ao desenvolvimento embrionário dos dentes, é uma alteração da normalidade que pode ser considerada por ocasionar a ausência, o excesso ou a alteração de forma dentária. (SALGADO et al., 2012)

As agenesias dentais estão relacionadas a anomalias de número, pode-se considerar uma sempre que após a avaliação clínica e visualizado a ausência de pelo menos um dente que por sua vez não tenha ocorrido por perda e/ou extração dentária, ou seja, está ausência se dá de forma genética e/ou congênita. (COSTA et al., 2004)



**Figura 1 e 2 – agenesia dentária**

Comumente encontrada, a agenesia ocorre em aproximadamente 25% da população segundo estudos e tem sua maior prevalência em cerca de 20% dos casos sendo terceiro molar, seguido dos pré-molares inferiores, pelo incisivo lateral superior e pelos segundos pré-molares superiores respectivamente. (GARIB et al., 2010)

A agenesia dos incisivos laterais superiores provoca uma alteração no equilíbrio correto do posicionamento dentário, principalmente quando relacionado aos dentes adjacentes, incisivos centrais e caninos (SINHORI et al., 2015)

O tratamento de casos de agenesia dos incisivos laterais superiores torna-se bastante desafiador uma vez que tem por finalidade a obtenção de estética e função de forma satisfatórias. Sua intervenção deve se dar de maneira multidisciplinar,

envolvendo principalmente as áreas de Ortodontia e Dentística Restauradora, dentre outras a depender do caso (SANTOS et al., 2020)

Casos de agenesia dos incisivos, bilateral ou unilateral, apresentam tratamento de forma ainda um tanto controversa. Pode-se haver diferentes formas de abordagens de tratamento que dependem do objetivo profissional/paciente. Dentre elas está a aceitação dos espaços já existentes, substituição do espaço existente por unidades protéticas ou fechamento do mesmo através da mesialização do canino para o local do incisivo lateral e o primeiro pré-molar para a posição do canino (MOTA e PINHO, 2016)

A opção que tem sido melhor aceita pelos pacientes, nesses casos em que a oclusão e a estética do canino na posição do incisivo lateral são aceitáveis, tem sido o fechamento do espaço através da mesialização do canino. Esse pode ser um tratamento alternativo de melhor eleição do ponto de vista estético e confere uma melhor saúde periodontal. (ALMEIDA et al., 2002)

O tratamento através do fechamento de espaços pode ser realizado de forma precoce uma vez que nesse caso as modificações de crescimento ocorrerão em sincronia com as modificações no posicionamento dos dentes. Além do que os resultados tendem a ser mais favoráveis para a saúde periodontal. (ROCHA et al., 2019)

Estudos atuais reforçam que deve-se considerar que o aumento de coroa clínica com finalidade estética está indicado quando os dentes anteriores não estão expostos por completo ou quando há excesso de tecido gengival e quando o contorno gengival apresenta-se irregular. Dessa forma, o principal objetivo cirúrgico é estabelecer adequada relação da margem gengival com o lábio, expondo maior parte de coroa clínica dos dentes, para melhorar a simetria e o equilíbrio do sorriso. (SINHORI et al., 2015)

As facetas estão indicadas em casos em que os dentes anteriores apresentam boa estrutura remanescente dental a fim de preservar a maior quantidade de estrutura dental e atingir um resultado estético final previsível (SANTOS et al., 2020)

É de extrema importância o conhecimento dos princípios biológicos, como os preparos não invasivos com preservação das estruturas periodontais para que haja a associação de forma bem-sucedida entre os laminados cerâmicos e os tecidos periodontais. (CHALEGRE; BARBOSA; PAEGLE, 2018).



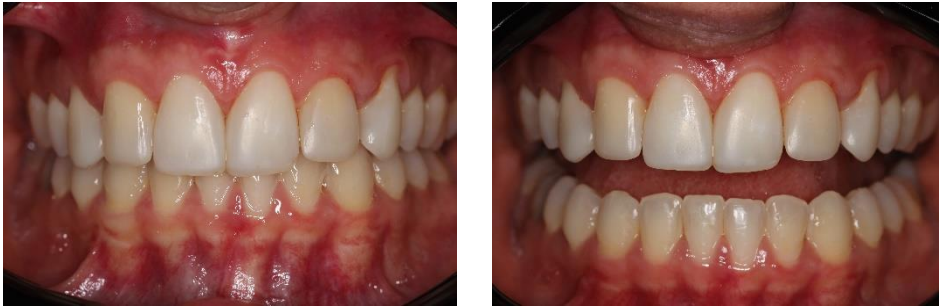A resina composta é um material restaurador que apresenta propriedades similares à estrutura do esmalte, apresenta alta resistência a fraturas e ao desgaste, boa estabilidade de cor, menor contração de polimerização e excelente polimento superficial. Esses materiais são capazes de reproduzir de forma natural e confiável o elemento dental, apresentando longevidade aceitável e com excelente custo benefício (SILVA et al., 2021)

Graças aos avanços no desenvolvimento dos sistemas adesivos e materiais restauradores, atualmente é possível em alguns casos, a reabilitação de alterações dentárias por meio de preparos com mínimo ou nenhum desgaste de estrutura dental hígida. (ARAUJO et al., 2019)

Autores afirmam que os processos restauradores diretos através da utilização de resinas compostas, possibilitam um tratamento minimamente invasivo, apresentando como objetivo principal a máxima preservação da estrutura dental saudável (Neto et al., 2020). Em contrapartida outros estudos demonstram que as facetas em resina composta podem apresentar algumas limitações, dentre elas destacam-se a instabilidade da cor que ao decorrer do tempo, por apresentar em sua composição base plástica associadas às partículas vítreas, podendo também apresentar micro infiltrações. (Neves et al., 2021)

O resultado obtido através dos tratamentos estéticos com facetas diretas depende inteiramente do correto planejamento do profissional, onde pode ser realizado com o auxílio de ferramentas através de um planejamento e a previsibilidade do tratamento, enceramento diagnóstico e ensaios restauradores. Essas técnicas possibilitam uma maior redução dos riscos e passam mais segurança ao profissional. Sendo assim, pode-se afirmar que as facetas diretas em resina composta permitem um excelente prognóstico estético e funcional, uma vez executadas com planejamento, seguindo todas as etapas corretamente (ALVES et al., 2016; REIS et al., 2018).

Uma vez que haja o desrespeito ao Espaço de Tecido de Inserção Supracrestal (ESC) pode acarretar em perda do laminado cerâmico, surgimento de cárie e doenças periodontais nos elementos dentários e a possível submissão do paciente a procedimentos cirúrgicos como aumento de coroa clínica e tracionamento ortodôntico visando seu restabelecimento (CALIXTO et al., 2010).



**Figura 3 e 4 – Fotos finais após tratamento completo**

Assim sendo, a importância da inter-relação e conhecimento entre as áreas da odontologia é fundamental visando produzir resultados satisfatórios, estéticos e biologicamente aceitos. Assim, a inter-relação dentística-periodontia é peça chave para a produção de procedimentos estéticos de altíssima qualidade e longevidade (CHALEGRE; BARBOSA; PAEGLE, 2018).

#### **4 CONCLUSÃO**

Observa-se, portanto, que é de fundamental importância o respeito às funções biológicas, mediante a necessidade de realização de protocolos restauradores estéticos, especialmente no que tange os laminados cerâmicos.

Dessa maneira, a atuação multidisciplinar, integrando conhecimentos de dentística, ortodontia e periodontia faz-se imprescindível para o sucesso clínico permitindo obter resultados estéticos e funcionais satisfatórios na saúde do sistema estomatognático e para autoestima da paciente.

Karine Andressa Braga Pinheiro  
Ana Luísa de Ataíde Mariz

## **ABSTRACT**

Tooth agenesis is a number anomaly characterized by the lack of the element and is considered a relatively common alteration in human dentition, especially in the permanent dentition, which can be associated to genetic factors or isolated phenomena. The treatment of cases of agenesis of upper lateral incisors becomes quite challenging, since its purpose is to obtain satisfactory esthetics and function. Intervention should be multidisciplinary, involving mainly the areas of Orthodontics and Restorative Dentistry, among others, depending on the case. The method used was a case study. The sample was represented by a female patient with tooth agenesis who underwent orthodontic treatment, gingivoplasty and resin veneers. The aim of this study is to present, by means of a literature review, the importance of the interrelationship of dentistry, orthodontics and periodontics in planning esthetic restorative treatment.

**Key-words:** agenesis, orthodontics, dentistry

## REFERÊNCIAS BIBLIOGRÁFICAS

ALMEIDA A. S.; RIBEIRO A. P. F.; CORRÊA A. M.; ARAÚJO J. L. N. A integração entre a dentística e a periodontia na busca da harmonização do sorriso em um caso de diastemas múltiplos. **Revista Digital da Academia Paraense de Odontologia** Belém-PA, v.3, n.1, jan./jun. 2019

ALMEIDA, R. R.; ALMEIDA-PEDRIN, R. R.; ALMEIDA, M. R.; INSABRALDE, C. M. B. Tratamento ortodôntico em pacientes com agenesia dos incisivos laterais superiores – Integração Ortodontia e Dentística Restauradora (Cosmética). **J Bras Ortodon Ortop Facial**, Curitiba, v.7, n.40, p. 280-290, 2002

ARAÚJO I. D. T.; ABRANTES P. S.; BORGES B. C. D.; ASSUNÇÃO I. V. Reabilitação estética anterior com resina composta: relato de caso. **Revista Ciência Plural**, 2019

ARAÚJO T. M.; MACHADO A. W.; NASCIMENTO M. H. A.; MACHADO J. W. Ortodontia e dentística na recuperação da estética do sorriso: relato de um caso clínico. **R Clin Ortodon Dental Press**, Maringá, v. 4, n. 5 - out./nov. 2005

CALIXTO, L. R. *et al.* Correção de desnível de margem gengival: interação periodontística no restabelecimento do sorriso. **Clínica-International Journal of Brazilian Dentistry**, Florianópolis, p. 434-441, 2010.

CHALEGRE, A.; BARBOSA, T.; PAEGLE, A.C.R.O. Longevidade e resistência dos laminados cerâmicos (lentes de contato dentária) em reabilitações estéticas: uma revisão da literatura. 2018.

COSTA, C. P.; GRATONE, S. F. R.; AROUCA, S. E. As resinas compostas como complemento à Ortodontia na obtenção de sorrisos naturais. **R Dental Press Estét** - v.1, n.1, p. 73-86, out./nov./dez. 2004

DIAS M. F.; DA SILVA A. R.; SANTOS FILHO J. M.; GUIMARÃES R. P.; TEIXEIRA H. M.; DA SILVA C. H. V. Fechamento de diastemas e remodelação estética com resina composta. **Full Dent. Sci.** 2020

GARIB D. G.; ALENCAR B. M.; FERREIRA F. V.; OZAWA T. O. Anomalias dentárias associadas: o ortodontista decodificando a genética que rege os distúrbios de desenvolvimento dentário. **Dental Press J. Orthod.** v. 15, no. 2, p. 138-157, Mar./Apr. 2010

MENDES, T. A. D.; LIMA, K. E. R.; QUEIROZ, E. C. Protocolos clínicos em dentística restauradora: uma visão simplificada. **Synapse Editora**, Belo Horizonte, MG: 2021, 95 p.

MOTA, A.; PINHO, T. Perception esthétique du traitement des agénésies d'incisives latérales maxillaires par mésialisations canines. *International Orthodontics*, 2016.

NETO, J. M. A.; SOUZA, S. V. P.; FARIAS, M. P. C.; BARROS, J. V. B. A. R. A.; SANTOS, J. K. B.; MEDEIROS, M. K. B. B.; CAVALCANTI, T.C. Facetas cerâmicas: uma análise minimamente invasiva. **Revista Eletrônica Acervo Saúde.**, Maceió, v. 48, n. 48, p e3374, maio. 2020.

NEVES, J. S.; MIRANDA, M. A. S.; YAMASHITA, R. K. Preparo para laminados cerâmicos minimamente invasivos: revisão de literatura. **JNT – Facit Business and Technology Journal**, v. 1, n. 28, jul. 2021.

OKIDA, R. C.; RAHAL, V.; DANIELA SECCHES DA SILVEIRA OKIDA, D. S. S. A associação entre dentística e periodontia no tratamento estético com lentes de contato: relato de caso. **Revista Odontológica de Araçatuba**, v.36, n.1, p. 59-64, Janeiro/Junho, 2015

PEREIRA, T. M. S.; MIRANDA, C. B.; CARVALHO, C. F.; LIMA, P. P. V Reabilitação estética com facetas semidiretas: relato de caso. **Arch Health Invest**, Salvador, 2021

ROCHA D. T. B.; GAIA P. B. R.; TOPOLSKI F.; MATTOS C. F. P.; BORGES S. W.; MORO A. Tratamento ortodôntico em paciente com agenesia de incisivos laterais e desvio de linha média superior e inferior – relato de caso. **Orthod. Sci. Pract.** 2019

SALGADO H.; MESQUITA P.; AFONSO A. Agenesia do incisivo lateral superior - a propósito de um caso clínico. **Rev port estomatol med dent cir maxilo fac**, 2012

SANTOS B. M.; SILVA A. I V.; GRECO G. D.; FERNANDES A. F. Uma nova possibilidade para o tratamento da agenesia dental: relato de um caso clínico. RFO UPF, Passo Fundo, v. 25, n. 1, p. 118-124, jan./abr. 2020

SILVA I. B.; SILVA V. M.; BEZERRA L. R. C.; CARLOS A. M. P.; BRASIL S. P. A. Facetas diretas em resina composta: Uma abordagem conservadora (revisão da literatura). **Brazilian Journal of Development**, Curitiba, 2021

SINHORI B. S.; STOLF S. C.; ANDRADA M. A. C. Reanatomização estética de caninos em caso de agenesia de incisivos laterais. **Clínica - International Journal of Brazilian Dentistry**, Florianópolis, v.12, n.1, p. 58-64, jan./mar. 2016

SCOTT C. K.; VELO M. M. A. C.; MICHELLIN M. B.; ZABEU G. S.; JALKH E. B.; BOMBONATTI J. F. S.; MONDELLI R. F. L. Abordagem restauradora estética e conservadora para o fechamento de diastemas múltiplos após tratamento ortodôntico: relato de caso. **Clin Lab Res Den**, 2019

SOUZA, R. A.; NOUER, D. F.; MAGNANI, M. B. B. A.; SIQUEIRA, V. C. V.; NETO, J. S. P.; ACEVEDO, M. C. B. Interação entre Ortodontia e Dentística em um caso clínico com discrepância de Bolton. **R Dental Press Estét**, Maringá v. 3, n. 4, p. 000-000, out./nov./dez. 2006

SOUZA NETO, J. R. R.; IZOLANI NETO, O.; CASTRO, S. H. D.; BRUM, S. C. Tratamento integrado orto-implanto em casos de agenesia do incisivo lateral- revisão de literatura. **Brazilian Journal of Surgery and Clinical Research – BJSCR**, Rio de Janeiro, 2017

TOMAR N.; BANSAL T.; BHANDARI M.; SHARMA A. The perio-esthetic-restorative approach for anterior rehabilitation. **J Indian Soc Periodontol**. 2013 Jul;17(4):535-8