

**FACULDADE SETE LAGOAS – FACSETE**

Rachel Marturelli Toscano Rebouças

**EXPANSORES ESQUELÉTICOS: HYRAX HÍBRIDO E MARPE**

**RECIFE**

**2019**

**FACULDADE SETE LAGOAS – FACSETE**

Rachel Marturelli Toscano Rebouças

**EXPANSORES ESQUELÉTICOS: HYRAX HÍBRIDO E MARPE**

Artigo Científico apresentado ao Curso de Especialização *Lato Sensu* da Faculdade Sete Lagoas – FACSETE / CPO, como requisito parcial para conclusão do Curso de Especialização em Ortodontia.

Área de Concentração: Ortodontia


Orientador: Prof.Ms. Guaracy Fonseca

**RECIFE**


**2019**

**FACULDADE SETE LAGOAS – FACSETE**

Artigo intitulado **“EXPANSORES ESQUELÉTICOS: HYRAX HIBRIDO E MARPE”**  
de autoria do aluno Rachel Marturelli Toscano Rebouças, aprovada pela banca  
examinadora constituída pelos seguintes professores:



Prof. Ms. Guaracy Fonseca – CPO Recife



Prof. Dr. Stenyo Tavares – CPO Recife

Recife, 10 de maio de 2019

## EXPANSORES ESQUELÉTICOS: HYRAX HIBRIDO E MARPE

Rachel Marturelli Toscano Rebouças  
Guaracy Fonseca

### RESUMO

A deficiência transversal da maxila encontra-se presente em uma parcela significativa de pacientes que procuram tratamento ortodôntico. Afeta de 8% a 23% dos pacientes adolescentes e 10% dos pacientes adultos. Frequentemente acompanha o retrognatismo maxilar, característica comum na má oclusão de classe III. A expansão rápida da maxila é o tratamento mais comum para correção, através da abertura da sutura palatina mediana. Quando a expansão ortodôntica, com os aparelhos expansores convencionais, não é eficaz, não é suficiente ou não é mais viável (isto é, em pacientes esqueleticamente maduros), tem sido utilizados os expansores com ancoragem esquelética. Hoje na prática clínica, a expansão rápida da maxila com apoio da ancoragem esquelética, vem sendo bastante utilizada para potencializar o efeito ortopédico e minimizar os efeitos dentários indesejados. Esse artigo teve como objetivo, através de uma revisão de literatura, descrever as indicações e os protocolos de instalação do hyrax híbrido e do MARPE.

**Palavras-chaves:** Maxila. MARPE. Hirax Híbrido. Mini-implante. Ortodontia.

## 1 INTRODUÇÃO

A deficiência transversal da maxila (DTM) encontra-se presente em uma parcela significativa de pacientes que procuram tratamento ortodôntico. Afeta de 8% a 23% dos pacientes adolescentes e 10% dos pacientes adultos (LEE; MOON; HONG, 2017). Frequentemente acompanha o retrognatismo maxilar, característica comum na má oclusão de classe III. Sua etiologia é multifatorial e está associada aos desequilíbrios miofuncionais do sistema estomatognático, geralmente ligados a hábitos deletérios e a função respiratória deficiente (BRUNETTO et al., 2017; SANTOS et al., 2018).

Para diagnóstico da DTM, durante o exame clínico, o ortodontista deve observar a morfologia do arco superior, o formato do palato e a presença de corredor bucal. O formato do arco triangular, o palato ogival e o amplo espaço entre os dentes e a comissura labial, são indicativos de DTM (GURGEL et al., 2018), podendo ou não estar associada à mordida cruzada posterior (SANTOS et al., 2018).

Nos pacientes em crescimento, a resolução é relativamente simples, a expansão rápida da maxila (ERM) é o tratamento mais comum para correção, através da abertura da sutura palatina mediana. Isso permite um aumento na largura da maxila, correção da mordida cruzada posterior e subsequente coordenação dos arcos (BALDINI et al., 2018). Quando a expansão ortodôntica não é eficaz, não é suficiente ou não é mais viável (isto é, em pacientes esqueleticamente maduros), os pacientes geralmente são encaminhados para um procedimento mais invasivo, a expansão rápida de maxila assistida cirurgicamente (SARPE) (BARRABÉ et al., 2018; BRUNETTO et al., 2017).

Diferentes tipos de expansores são utilizados para a ERM. Os mais comuns são: Haas, Hyrax e MacNamara (DE LA IGLESIA et al., 2018). O efeito ortopédico nesses aparelhos, isto é, abertura da sutura palatina mediana, representa 20% a 50% da expansão total do parafuso, significando que o efeito dentoalveolar em termos de inclinação representa mais de 50% do efeito total (FELDMANN; BAZARGANI, 2017).

Com o objetivo de reduzir esse efeito dentoalveolar, Wilmes et al. (2010) desenvolveram um hyrax híbrido que utiliza 2 mini-implantes palatinos com a finalidade de obter resultados esqueléticos significativos em pacientes na dentadura mista e permanente jovem que necessitam de expansão e protração. Além disso, mais recentemente, pesquisadores têm demonstrado que é possível executar a expansão palatina esquelética em pacientes adultos sem auxílio de osteotomias, mas sim com auxílio de mini-implantes (BRUNETTO et al., 2017).

Lee et al. (2010) propuseram a técnica denominada Microimplant-Assisted Rapid Palatal Expansion, ou MARPE. Este aparelho expensor se liga a quatro mini-implantes, que são inseridos na área para-lateral a sutura palatina mediana, entregando a força de expansão diretamente para o osso basal e maximizando o efeito esquelético.

Hoje na prática clínica, a ERM com apoio da ancoragem esquelética, vem sendo bastante utilizada para potencializar o efeito ortopédico e minimizar os efeitos dentários indesejados. Esse artigo teve como objetivo, através de uma revisão de literatura, descrever as indicações e os protocolos de instalação do hyrax híbrido e do MARPE.

## 2 REVISÃO DA LITERATURA

A deficiência transversal da maxila é frequentemente encontrada na prática clínica ortodôntica. Na dentadura decídua e mista a prevalência é de 8% a 23% e em pacientes adultos menos de 10%. A expansão rápida da maxila é o tratamento de escolha da discrepância transversal para aumento do perímetro do arco através da ruptura da sutura palatina mediana e suturas circum-maxilares (MURATA et al., 2016).

A expansão rápida da maxila com hyrax convencional afeta as suturas circum-maxilares e mais especificamente a sutura palatina mediana, mas também comprime o ligamento periodontal, os processos alveolares e induz uma inclinação do dente de ancoragem (BALDINI et al., 2018).

Os efeitos esqueléticos, isto é, abertura da sutura palatina mediana, representa aproximadamente 20% a 50% da expansão total do parafuso. Os efeitos dentoalveolares em termos de inclinação molar e flexão alveolar representam mais de 50% do efeito total (FELDMANN; BAZARGANI, 2017).

Para a aplicação clínica da expansão rápida da maxila, o ortodontista deve observar o desenvolvimento sutural. Os primeiros sinais de fusão indicam que o limite máximo de crescimento da sutura palatina mediana já foi atingido. A previsão do sucesso ou falha da expansão rápida da maxila convencional está relacionada com o grau de fusão da sutura palatina mediana (MURATA et al., 2016).

A expansão rápida da maxila é obtida facilmente até 10 anos de idade, com mais efeito esquelético do que em pacientes no período tardio de crescimento puberal. Já no período de 11 a 18 anos, um grande percentual de pacientes apresentam áreas iniciais de ossificação sutural ou até mesmo em início da fusão da sutura palatina mediana (MURATA et al., 2016).

As más oclusões esqueléticas de classe III, provenientes do desenvolvimento deficiente da maxila, tem como tratamento de escolha a utilização de máscara facial protrativa em conjunto com a expansão rápida da maxila. O objetivo de combinar a expansão rápida da maxila com a máscara facial é fornecer uma força de protração

mais eficiente, devido à desarticulação das suturas circunvizinhas (NGAN; WILMES, 2015).

A terapia de protração maxilar convencional com sua aplicação indireta de força nas suturas através da ancoragem nos dentes posteriores, devido à força de aplicada ser abaixo do centro de resistência da maxila, resulta em uma rotação anti-horária da maxila, rotação horária da mandíbula, que leva a um aumento do terço inferior da face (NGAN, 2015). Além de causar os efeitos indesejados de mesialização e extrusão dos molares superiores e vestibularização excessiva dos incisivos superiores (NGAN, 2015; NIENKEMPER, 2015).

Wilmes et al. (2010) introduziram a ancoragem esquelética, através da colocação de dois mini-implantes no palato anterior, ligados ao parafuso expensor do hyrax (hyrax híbrido) para o tratamento precoce da classe III. A inclusão dos mini-implantes no hyrax híbrido minimizou os efeitos colaterais comparados com o tratamento convencional, sendo uma alternativa para os pacientes com um padrão de crescimento hiperdivergente.

As forças sagitais para protração são transferidas para maxila através da ancoragem nos mini-implantes, não causando os efeitos colaterais de migração mesial dos dentes (WILMES; NIENKEMPER; DRESCHER, 2010) ou reduzindo a mesialização dos dentes posteriores (MANHÃES et al., 2018).

Nas forças transversais para a expansão rápida da maxila, os mini-implantes ortodônticos, dispositivos de ancoragem esquelética, são preconizados para aumentar o efeito ortopédico e reduzir as compensações dentárias (MANHÃES et al., 2018), não apresentando risco de danos periodontais nos molares, pré-molares e decíduos (WILMES et al., 2014) (Fig. 1).

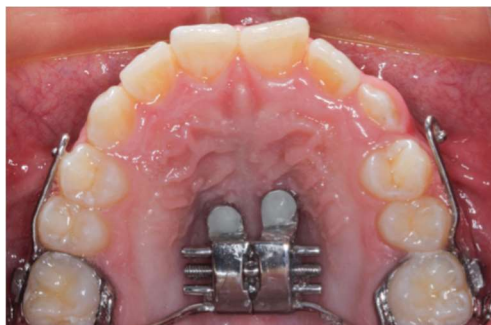

Fig. 1: Hyrax híbrido para tratamento precoce da classe III (MANHÃES et al., 2018).



Em pacientes adolescentes, a indicação do aparelho expansor apoiado em mini-implantes seria para casos que necessitam de expansão ortopédica da maxila, mas apresentam perdas dos dentes posteriores, casos severos que necessitam de muita expansão ou quando os dentes de apoios estão comprometidos periodontalmente (MURATA et al., 2016). Pacientes adolescentes tem muito boa tolerância à inserção de mini-implantes no palato (FELDMANN; BAZARGANI, 2017) (Fig.2).

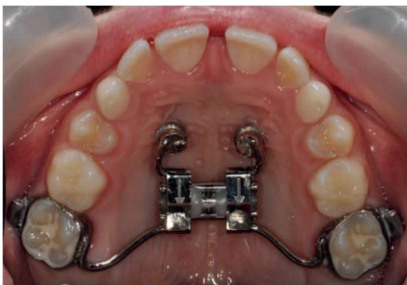

Fig. 2: Hyrax híbrido (FELDMANN; BAZARGANI, 2017).

O hyrax híbrido é eficaz para a expansão rápida da maxila e pode ser empregado especialmente em pacientes com ancoragem dentária anterior reduzida. Como a maioria dos dentes não está no aparelho, o tratamento ortodôntico regular pode começar cedo (WILMES; NIENKEMPER; DRESCHER, 2010).

Feldmann e Bazargani (2017) realizaram um estudo randomizado para avaliar o desconforto na primeira semana da expansão rápida da maxila em pacientes com hyrax convencional e com hyrax híbrido. O achado mais importante desse estudo foi que não houve diferença significativa de dor e desconforto durante a primeira semana de tratamento de expansão rápida da maxila entre o grupo com hyrax convencional e hyrax híbrido, um resultado importante ao considerar tratamento futuro de expansão rápida da maxila ancorada em mini-implante.

O local com maior escore de dor em ambos os grupos foram os primeiros molares superiores. O centro de força aplicada por cada ativação é mais próxima da sutura palatina mediana na ERM híbrida, que pode aliviar e minimizar a magnitude de força distribuída aos dentes. Isso pode explicar por que os pacientes do grupo com híbrido experimentou menor dor, com isso atribuindo menor score (FELDMANN; BAZARGANI, 2017).

Escore de dor no palato, no entanto, foi quase insignificante em ambos os grupos, embora o aparelho do grupo com hyrax híbrido estivesse ancorado em mini-implantes no palato anterior (FELDMANN; BAZARGANI, 2017).

### 3.1 Hirax Híbrido: confecção e instalação

A região da terceira ruga palatina, no palato anterior, é a melhor área para instalação dos mini-implantes, por possuir maior quantidade e qualidade óssea, pouca vascularização e inervação. Os mini-implantes nessa área apresentam ótima estabilidade (cerca de 98%) (MANHÃES et al., 2018; WILMES et al., 2010, 2011) (Fig. 3).

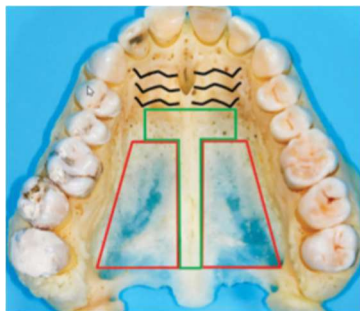


Fig 3: Zona "T"- área delimitada pela cor verde. Área mais segura para instalação de mini-implantes no palato (WILMES et al., 2016).

O hyrax híbrido (ancoragem dentária e esquelética) utilizado por Manhães e por Wilmes no tratamento da classe III em pacientes na dentadura mista e permanente jovem, preconizam instalação de 2 mini-implantes no palato anterior. Para Wilmes et al. (2010, 2017), os mini-implantes utilizados devem apresentar comprimento de rosca de 7 a 9mm e a inserção deve ser perpendicular ao plano oclusal, diminuindo as chances de contato com as raízes dos incisivos (Fig. 4). Para Manhães et al. (2018), os mini-implantes utilizados devem apresentar comprimento de rosca de 8mm e a inserção deve ser com angulação de 45 graus em relação ao plano oclusal, em direção a espinha nasal anterior, com o objetivo de distribuir as forças de tracionamento sobre o longo eixo dos mini-implantes, realizando um "finca pé" aos movimentos sagitais. Segundo manhães com essa angulação, os mini-implantes permanecem distantes das raízes dos incisivos (Fig. 5).

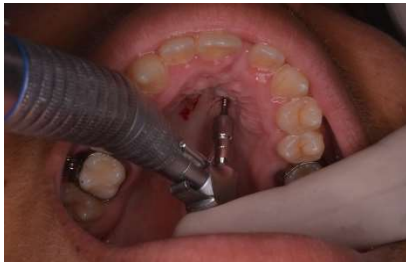

Fig. 4: Instalação dos mini-implantes perpendicular ao plano oclusal, segundo Wilmes (Foto cedida pelo prof. Dr. Stenyo Tavares).

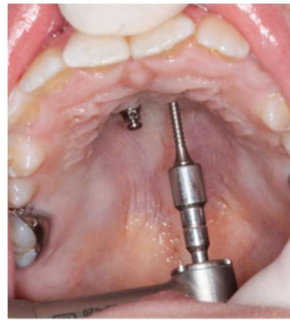


Fig. 5: Inserção dos mini-implantes no palato anterior, angulados de posterior para anterior, segundo Manhães (MANHÃES et al., 2018).

Segundo Ngan et al. (2015) o hyrax híbrido deve ser construído com bandas nos molares permanentes e dois mini-implantes (2mm x 9mm) colocados no palato anterior, na área da terceira ruga palatina, seguido de moldagem de transferência para confecção de modelo de gesso, a partir do qual será confeccionado o aparelho. Este apresentará ganchos de aço soldados na região dos caninos ou dos molares onde será aplicada a força de protração ortopédica. Como protocolo de ativação, devem ser feitas duas ativações por dia, durante uma semana. Em pacientes com maior constrição maxilar, as ativações serão por duas semanas.

Nienkemper et al. (2015) em seu estudo, também indicam o tratamento precoce da classe III com hyrax híbrido, com a instalação de dois mini-implantes no palato anterior paralelos entre si, laterais a sutura palatina mediana, devido sua alta estabilidade e eficácia.

Maino et al. (2018) realizaram um estudo com um grupo de 28 pacientes em crescimento com média de idade de 11 anos e 4 meses com má-oclusão de classe III esquelética por deficiência da maxila, tratados com expansão rápida da maxila com hyrax híbrido ancorado em dentes e em osso, combinado com protocolo de máscara facial, por 4 meses, para determinar as alterações provocadas por esse protocolo. O protocolo de ativação propôs alternância de expansão e compressão da maxila.

O local ideal e a direção de inserção dos mini-implantes foram determinados por tomografia computadorizada de feixe cônico. Para simplificar o procedimento de instalação dos dois mini-implantes, desenvolveram um guia cirúrgico tridimensional que replicava o ângulo de inserção, evitando que os parafusos penetrassem além da necessária profundidade na porção central do palato, e sua localização anteroposterior permitindo a inserção de forma segura e confiável (MAINO et al., 2018).

O protocolo Manhães (2018) para confecção do hyrax híbrido, consiste na instalação de dois MIOs de titânio com 8mm de ponta ativa, perfil transmucoso de 2mm e diâmetro de 1,5mm (Morelli), instalados no palato anterior respeitando a zona "T", parassuturais, afastados da sutura de 2 a 5 mm, dependendo do grau de atresia maxilar. Deve-se manter uma angulação de 45 graus com o plano oclusal em direção à espinha nasal anterior, para isto é imprescindível a utilização de uma chave de mão com contra-ângulo.

Na sequência a moldagem de transferência deve ser realizada e as bandas dos molares transferidas e fixadas no molde. Os orifícios estampados pelas cabeças dos mini-implantes no molde devem ser preenchidos com resina Duralay, para posterior confecção do modelo de trabalho com gesso-pedra. Caso o escaneamento do paciente seja possível, após a instalação dos mini-implantes, realiza-se o escaneamento, orientando o responsável técnico de remover os elásticos separadores dos molares antes do escaneamento. As imagens são enviadas ao laboratório por arquivo STL, onde o modelo de trabalho será prototipado em resina. O laboratório realiza a bandagem dos molares, confecciona o hyrax híbrido e envia ao profissional para sua instalação. Recomenda-se protocolo convencional de ativação para expansão rápida da maxila (MANHÃES, 2018).

### 3.2 MARPE

A deficiência transversal da maxila é um problema relativamente comum, quase 30% dos pacientes ortodônticos adultos tem mordida cruzada posterior relacionada à deficiência transversal da maxila (LEE et al., 2010).

Constricção do arco maxilar derivada de uma subjacente deficiência transversal é um fator etiológico comum associado ao apinhamento dentário ou protrusão (CUNHA et al., 2017) e a mordida cruzada posterior são elementos que comprometem a estética e a função (OLIVEIRA et al., 2018). Portanto, melhoria da dimensão do arco sagital pode desempenhar importante papel para resolver problemas de perímetro de arco, especialmente em casos onde a movimentação de incisivos é limitada em decorrência de problemas periodontais ou restrições relacionadas ao perfil facial (CUNHA et al., 2017).

Em adultos, a expansão rápida da maxila convencional, não cirúrgica, pode resultar em inclinação dentoalveolar com desfavorável efeito periodontal devido à interdigitação da sutura palatina mediana e diminuição da elasticidade óssea (LEE; MOON; HONG, 2017). Consequentemente, a reabsorção dentária, dano periodontal, falha ou expansão limitada, questionável estabilidade ao longo prazo, edema e ulcerações de tecidos moles, podem ocorrer nessa técnica (CUNHA et al., 2017). Portanto, expansão ortopédica é necessária para evitar esses efeitos indesejados e corrigir a deficiência transversal da maxila (LEE; MOON; HONG, 2017).

Para o correto planejamento, são necessários exames de imagem complementares, a fim de se analisar a fase de maturação da sutura palatina, como radiografias e tomografia computadorizada, pois não é possível determinar o estágio de maturação da sutura palatina mediana apenas por meio da idade cronológica do paciente. Portanto, torna-se relevante afirmar que, especialmente para indivíduos adultos, é necessária a realização de tomografia computadorizada prévia para possibilitar uma real visualização da sutura palatina em toda a sua extensão (OLIVEIRA et al., 2018).

A tomografia computadorizada de feixe cônico (TCFC) tem sido utilizada tanto para quantificação da deficiência transversal da maxila quanto para a análise do

estágio de maturação da sutura palatina mediana. O MARPE é indicado nos casos em que a sutura palatina mediana encontra-se no estágio C ou D, nos quais se identifica sinais iniciais de fusão da sutura palatina mediana (CUNHA et al., 2017).

Expansão rápida da maxila assistida cirurgicamente (SARPE) tem sido o tratamento de escolha para resolver a alta resistência do osso palatal (LEE et al., 2010). No entanto, é um procedimento invasivo, pode ser prejudicial para o periodonto, e apresenta uma grande quantidade de recidivas durante o período de pós-contenção (LEE; MOON; HONG, 2017).

Lee et al. 2010, desenvolveram um expansor rápido palatino, o MARPE, usado em um paciente de 20 anos com constrictão maxilar e prognatismo mandibular. O objetivo desse aparelho era eliminar o procedimento cirúrgico (SARPE) e promover uma expansão palatina com forças diretamente sobre o osso basal, sem causar grandes inclinações dentoalveolares e danos periodontais, com um resultado estável após o tratamento.

A expansão rápida da maxila ancorada em mini-implante ortodôntico (Marpe-miniscrew-assisted rapid palatal expansion) vem se estabelecendo como uma alternativa efetiva para o tratamento da atresia maxilar e mordidas cruzadas, especialmente em pacientes adultos (OLIVEIRA et al.,2018).

### **3.3 MARPE: Confecção e instalação**

O MARPE proposto por Lee et al. em 2010, foi confeccionado com pequenas modificações ao aparelho hyrax convencional. Sua conformação apresentava bandas nos primeiros pré-molares e primeiros molares, e quatro conectores rígidos de aço inoxidável em forma de helicóide soldados à base do parafuso expansor hyrax. Dois conectores anteriores posicionados na região da terceira ruga palatina ou a linha correspondente à porção distal da face palatina dos primeiros pré-molares e dois posteriores na área parassagital. Após cimentação do MARPE, quatro mini-implantes de 1,8mm de diâmetro e 7mm de comprimento foram instalados no centro

dos conectores helicoidais. A ativação do parafuso utilizada foi de uma vez ao dia, a separação da sutura palatina mediana foi confirmada com radiografias intra-orais. Após o período ativo da expansão o aparelho foi mantido por três meses para neoformação óssea (Fig 6).

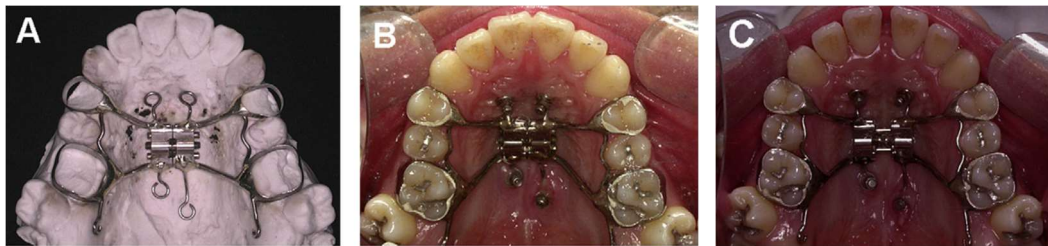

Fig. 6: MARPE (LEE et al., 2010).

O local de instalação dos mini-implantes na região paramediana da sutura palatina é a escolha devido ao fácil acesso, baixo risco de danos às estruturas anatômicas importantes, por ser um local de gengiva queratinizada menos susceptível a inflamação, além de apresentar osso cortical de boa qualidade. Área localizada posteriormente a 3mm do forame incisivo e 1 a 5mm lateralmente a sutura palatina mediana (MURATA et al., 2017).

Oliveira et al. (2018) preconizam como protocolo de confecção e instalação do MARPE, em caso clínico apresentado: seleção das bandas para os primeiros molares superiores e moldagem de transferência. Soldagem das bandas ao disjuntor, especialmente desenvolvido para MARPE (Peclab, Belo Horizonte, Brasil). O centro do torno expansor deve ficar coincidente e paralelo à rafe palatina. Em relação ao posicionamento vertical do dispositivo, este deve ficar distante de 1mm a 2 mm do palato. Outro cuidado relevante está relacionado ao paralelismo do torno em relação ao palato. O torno deve ficar completamente paralelo ao palato do indivíduo para evitar o desnivelamento do plano oclusal com a ativação do disjuntor.

Para o caso foram selecionados quatro mini-implantes (Peclab, Belo Horizonte, Brasil) para ancoragem óssea com diâmetro de 1,8mm, 5mm de

comprimento e 4mm de perfil transmucoso. Na etapa clínica, realizaram a cimentação do disjuntor e instalaram cada um dos quatro mini-implantes, utilizando os orifícios como guia. O protocolo utilizado para a expansão iniciou-se um dia após a instalação do dispositivo, com duração total de cinco semanas. Iniciaram com uma ativação diária de 1/4 de volta e, posteriormente, realizaram 2/4 de volta. Após a abertura do torno, o aparelho foi mantido em posição para estabilização e contenção do ganho transversal (OLIVEIRA et al., 2018) (Fig. 7, 8 e 9).

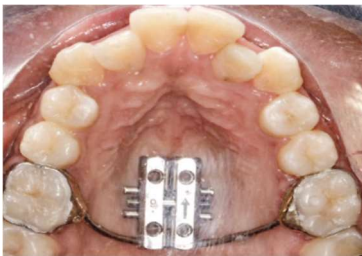

Fig. 7 Cimentação do MARPE (OLIVEIRA et al., 2018).

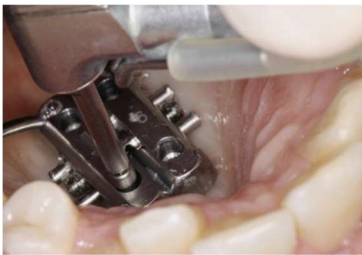

Fig. 8: Instalação dos 4 mini-implantes perpendiculares ao plano oclusal, utilizando os orifícios como guia (OLIVEIRA et al., 2018).

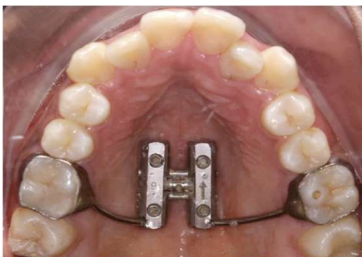

Fig. 9: MARPE com mini-implantes instalados (OLIVEIRA et al., 2018).

Murata et al. (2017) indicam a telerradiografia lateral da face como exame para orientar a posição de instalação dos mini-implantes. Para definir o local dos mini-implantes anteriores, identificar a curvatura anterior do palato onde as corticais do assoalho nasal e do palato se afastam, configurando uma área de boa quantidade e qualidade óssea. Geralmente na telerradiografia essa área corresponde à região dos pré-molares. A localização dos mini-implantes posteriores será estabelecida em consequência ao comprimento do parafuso expansor ao longo da sutura palatina mediana. Os dois mini-implantes posteriores devem estar no mínimo 2mm à frente do limite entre o palato duro e palato mole. Para escolha do comprimento dos mini-implantes (5 ou 7 mm de comprimento) leva-se em



consideração a espessura do osso na região anterior e posterior da maxila. A perfuração e instalação dos mini-implantes são feitas manualmente com o contra-ângulo de baixa rotação e a chave de mão reta bipartida conectada (Peclab). O protocolo de ativação indicado é de 2/4 de volta imediatamente após a instalação dos mini-implantes e 1/4 de volta a cada 12h nos dias subsequentes até a constatação clínica da disjunção.

O MARPE modelo Peclab, proposto por Suzuki, para expansão maxilar bicortical, também apresenta no corpo do expensor, quatro slots que servem de guia para inserção dos mini-implantes de modo perpendicular. Neste modelo, a terceira ruga palatina é a referência de inserção dos mini-implantes anteriores (GURGEL et al., 2018).

Segundo Carlson et al. (2016) o posicionamento do corpo do parafuso expensor deve ser a área de melhor adaptação no contorno do palato e o mais próximo possível da mucosa palatina entre os primeiros molares (Fig. 10). Esta posição favorece a aplicação de força no pilar pterigomaxilar, por ser uma área de resistência à expansão maxilar. Na literatura, tem sido relatado que o pilar zigomático é uma importante estrutura que dificulta o movimento lateral da maxila, uma vez que a maxila está localizada medialmente aos arcos zigomáticos (CANTARELLA et al., 2018).

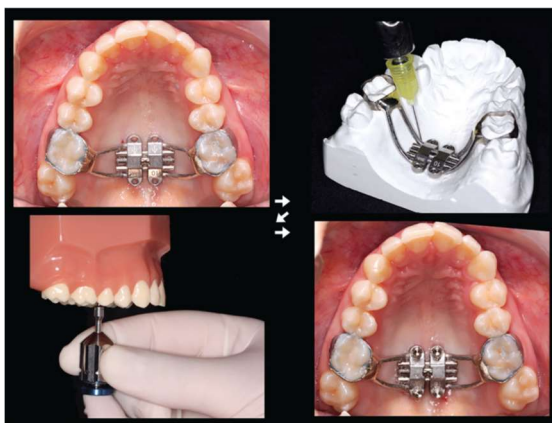

Fig. 10: Instalação do MARPE na região parassutural, entre os primeiro molar, favorecendo a aplicação de força no pilar zigomático. Ilustração da inserção dos mini-implantes perpendicular ao plano oclusal (BRUNETTO et al., 2017).

Cantarella et al. (2018) realizaram um estudo para analisar as alterações no osso zigomático maxilar e arcos zigomáticos e localizar o centro de rotação do complexo zigomático-maxilar no plano horizontal após tratamento com MARPE,

usando imagens de tomografia computadorizada de feixe cônico de alta resolução (CBCT).

Quinze pacientes com média de idade de 17,2 ( $\pm$  4,2) anos foram tratados com MARPE. Nove pacientes apresentavam mordida cruzada posterior bilateral, cinco mordida cruzada unilateral, e um com deficiência transversal maxila, mas não apresentava mordida cruzada dentária. Registros CBCT foram tomados antes e após expansão maxilar assistida por mini-implantes (CANTARELLA et al., 2018).

O MARPE, em comparação com os expansores dentosuportados, mostrou ser capaz de desarticular a sutura pterigopalatina e produzir uma abertura quase perfeitamente paralela da sutura, indicando que o fulcro para rotação da maxila está localizado mais posteriormente e mais lateralmente do que foi relatado para expansores de dentosuportados, que é compatível com uma localização perto da porção proximal do processo zigomático do osso temporal. Esta localização do fulcro rotacional maxilar também pode explicar o movimento para frente da maxila. A maxila está localizada medial e anteriormente em relação a este fulcro. Enquanto o complexo zigomático-maxilar gira em torno da porção proximal do processo zigomático do osso temporal, as metades maxilares se movem inicialmente lateralmente e anteriormente. Este movimento maxilar avançado também pode ajudar na desarticulação da sutura pterigopalatino durante a expansão maxilar (CANTARELLA et al., 2018).

O deslocamento significativo do arco zigomático é provavelmente devido ao mecanismo de ação do MARPE. O aparelho é posicionado na parte posterior do palato, para produzir um vetor de força de expansão em linha com o osso zigomático e utiliza quatro mini-implantes com acoplamento bicortical para melhorar a transmissão da força de expansão do dispositivo para as subjacentes estruturas ósseas (CANTARELLA et al., 2018).

Os mini-implantes devem ser inseridos ajustados aos slots para manter o posicionamento perpendicular para que se obtenha a ancoragem bicortical. Os mini-implantes de 11 mm são indicados, considerando uma quantidade de 5-6 mm do corpo do parafuso inserido em osso; 2mm de altura dos slots; 1-2mm espaço entre o aparelho e o palato; e 1-2mm de espessura da mucosa palatina (CARLSON et al., 2016).

A grande magnitude da força aplicada nos mini-implantes durante a expansão palatina pode levar a altas taxas de falha. A expansão palatina depende da estabilidade do mini-implante para uma expansão ortopédica bem sucedida. O uso da ancoragem bicortical ao invés de monocortical pode melhorar essa estabilidade dos mini-implantes (LEE et al., 2017).

Lee; Moon; Hong (2017) realizaram uma análise de elementos finitos com modelos de crânios para avaliar a abertura da sutura palatina mediana em três situações clínicas com diferentes profundidades de inserção de mini-implantes, monocortical, 1mm bicortical e 2,5mm bicortical (Fig. 11). Obtiveram como resultados, um maior estresse perimplantar no grupo com ancoragem monocortical, maior deslocamento transversal e mais paralelo no plano coronal para ambos os modelos com ancoragem bicortical. Foram observadas diferenças mínimas entre os dois modelos de ancoragem bicortical.

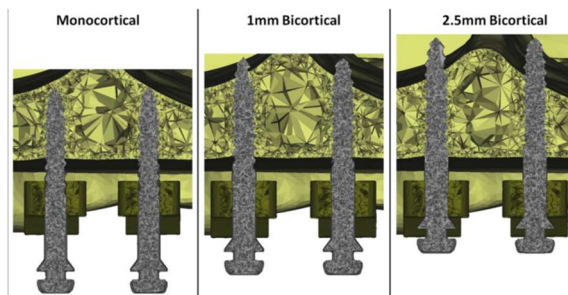


Fig. 11: Corte em plano coronal das posições dos mini-implantes em 3 situações clínicas: monocortical, 1mm bicortical, 2,5mm bicortical ( LEE et al., 2017).

A ancoragem bicortical dos mini-implantes resulta em melhoria na estabilidade dos mini-implantes, diminuição da deformação e fratura, expansão mais paralela no plano coronal e aumento da expansão durante a expansão palatina. No entanto, a profundidade de ancoragem bicortical do mini-implante não apresenta diferença significativa. A diferença no deslocamento transversal entre os modelos monocortical e bicortical pode ser devido a maior área de contato superficial no osso cortical dos modelos bicorticais, isso permite uma transferência de força mais uniforme (LEE et al.,2017).

Além disso, a utilização de quatro mini-implantes, sendo dois na região anterior e dois na região posterior do palato, permite que a força seja distribuída ao

longo de todo o comprimento da sutura palatina mediana, o que possibilita sua abertura de forma mais paralela (GURGEL et al., 2018).

Seong et al. (2018) realizaram estudo de análise tridimensional de elemento finito para avaliar a distribuição do estresse e deslocamento de várias estruturas craniofaciais em adultos jovens após expansão rápida da maxila não cirúrgica com expansor convencional apoiado nos primeiros pré-molares e primeiros molares, com expansor apoiado somente em osso através de quatro mini-implantes (2,0 mm diâmetro, 7 mm de comprimento), e a combinação dos dois (MARPE).

O expansor convencional resultou em altos valores de tensão na placa bucal dos dentes âncora e processo frontal do osso maxilar, causando efeitos colaterais durante a expansão maxilar. No expansor apoiado somente em osso, o estresse foi altamente concentrado em torno dos mini-implantes e não foi transferido de forma eficaz para o osso basal e as suturas. Com o MARPE, o estresse máximo foi concentrado em torno dos mini-implantes, contudo, o estresse foi distribuído com relativa uniformidade entre as estruturas circumaxilares. Os valores de tensão na placa bucal foram reduzidos em 37% no primeiro pré-molar, 65% no primeiro molar, e 17% no processo frontal do osso maxilar, no MARPE em comparação ao expansor convencional (SEONG et al., 2018).

## 5 CONCLUSÃO

O tratamento da deficiência transversal da maxila utilizando os expansores osteosuportados tem se mostrado efetivo tanto para pacientes jovens como para adultos jovens, após o crescimento puberal.

Em pacientes adolescentes, a indicação do aparelho expensor apoiado em mini-implantes – hirax híbrido, seria para os casos que necessitam de expansão ortopédica da maxila, mas apresentam perdas dos dentes posteriores, casos severos que necessitam de muita expansão ou quando os dentes de apoios estão comprometidos periodontalmente.

Para o tratamento precoce da classe III em pacientes na dentadura mista tardia ou permanente jovem, o hirax híbrido, é preconizado para aumentar o efeito ortopédico e reduzir as compensações dentárias na expansão palatina, e promover ancoragem para reduzir a movimentação dentária, no avanço da maxila.

O MARPE é uma técnica clínica eficaz para correção de discrepâncias transversais nos pacientes esqueléticamente maduros, pois proporciona expansão maxilar óssea e diminuição dos efeitos colaterais dentoalveolares.

MARPE trata-se de uma alternativa de tratamento com baixa morbidade e técnica de instalação simples, não necessitando de osteotomia, implicando em uma substituição efetiva do SARPE por MARPE em adultos jovens.

A expansão paralela obtida com o MARPE é mais favorável para os pacientes porque melhora a estabilidade e aumenta a quantidade de expansão na região posterior da maxila onde a expansão é muitas vezes necessária e difícil de alcançar.

Em relação às desvantagens da técnica, é descrito o risco de infecção e a necessidade de maior empenho para manter a área do aparelho e mini-implantes bem higienizada.

## **SKELETAL EXPANDERS: HYBRID HYRAX AND MARPE**

Rachel Marturelli Toscano Rebouças  
Guaracy Fonseca

### **ABSTRACT**

Transverse maxillary deficiency is in force to a significant number of patients seeking orthodontic treatment. It affects 8% to 23% of teenagers and 10% of adult patients. It commonly escorts maxillary retrognathism, an usual feature in malocclusion denominated class III. Quick maxillary expansion is the most useful treatment for correction through the opening of the median palatine suture. Whenever orthodontic expansion with conventional expanders is not effective, sufficient or no longer feasible (namely, in skeletally mature patients), the skeletal anchorage expanders are being used, as well. In clinical practice, the rapid expansion of the maxilla with the support of skeletal anchorage has been widely used to increase the orthopedic effect and to minimize undesired dental effects. This article purposed, through a literature review, to describe the hybrid hyrax and MARPE installations and protocols.

**Key-words:** Maxilla. MARPE. Hybrid hyrax. Mini-implants. Orthodontics.

## REFERÊNCIAS BIBLIOGRÁFICAS

BALDINI, A; NOTA, A.; SANTARIELLO, C.; CARUSO, S.; ASSI, V.; BALLANTI, F.; GATTO, R.; COZZA P. Sagittal dentoskeletal modifications associated with diferente activation protocols of rapid maxillary expansion. **European Journal of Paediatric Dentistry**. v. 19, n. 2, p.151-155, 2018.

BARRABÉ, A.; MEYER, C.; BONOMI, H.; WEBER, E.; SIGAUX, N.; LOUVRIER, A. Surgically assisted rapid palatal expansion in class III malocclusion: our experience. **J Stomatol Oral Maxillofac Surg**. v. 119, n. 5, p. 384-388, 2018.

BRUNETTO, D. P.; SANT'ANNA, E. F.; MACHADO, A. W.; MOON, W. Non-surgical treatment of transverse deficiency in adults using Microimplant-assisted Rapid Palatal Expansion (MARPE). **Dental Press J Orthod**. v. 22, n. 1, p. 110-25, 2017.

CANTARELLA, D.; DOMINGUEZ-MOMPELL, R.; MOSCHIK, C.; SFOGLIANO, L.; ELKENAWY, I.; PAN, H. C.; MALLYA, S. M.; MOON, W. Zigomaticomaxillary modifications in the horizontal plane induced by micro-implant-supported skeletal expander, analysed with CBCT images. **Progress in Orthodontics**. v. 19, n. 41, p. 1-8, 2018.

CARLSON, C.; SUNG, J.; McCOMB, R. W.; MACHADO, A. W.; MOON, W. Microimplant –assited rapid palatal expansion appliance to orthopedically correct transverse maxillary deficiency in an adult. **Am J. Orthod. Dentofacial Orthop**. v.149, p.716-28, 2016.

CUNHA, A. C.; LEE, H.; NOJIMA, L. I.; NOJIMA, M. C. G.; LEE, K. Miniscrew-assisted rapid palatal expansion for managing arch perimeter in an adult patient. **Dental Press J Orthod**. v. 22, n. 3, p. 97-108, 2017.

DE LA IGLESIA, G.; WALTER, A.; DE LA IGLESIA, F.; WINSAUER, H.; PUIGDOLLERS, A. Stability of the anterior arm of three different hyrax hybrid expanders: an in vitro study. **Dental Press J Orthod**. v.23, n.1, p.37-45, 2018.

FELDMANN, I.; BAZARGANI, F. Pain and discomfort during the first week of rapid maxillary expansion (RME) using two different RME appliances: a randomized controlled trial. **Angle Orthodontic**, v.87, n.3, p.391-396, 2017.

GURGEL, J. A.; PEREIRA, A. L. P.; PINZAN-VERCELINO, C. R. M.; PINHEIRO, D. D. Aspectos clínicos da expansão rápida da maxila ancorada em mini-implantes: relato de caso. **Rev Clin Ortod Dental Press**, v. 17, n. 3, p. 55-64, 2018, p.189-197.

GURGEL, J. A.; PEREIRA, A. L. P.; PINZAN-VERCELINO, C. R. M.; PINHEIRO, D. D. MARPE- expansão maxilar ancorada em mini-implantes: o que você precisa saber. In: A eficácia da nova ortodontia. **SPO**. São Paulo: VM Cultural Editora, 2018

LEE, K. J.; PARK, Y.C.; PARK, J. Y.; HWANG, W. S. Miniscrew- assisted nonsurgical palatal expansion before orthognathic surgery for a patient with severe mandibular prognathism. **Am J Orthod Dentofacial Orthop**. v.137, n.6, p.830-839, 2010.

LEE, R. J.; MOON, W.; HONG, C. Effects of monocortical and bicortical mini-implant anchorage on bone-borne palatal expansion using finite element analysis. **Am J of Orthod and Dentofacial Orthop**. v.151, n.5, p.887-897, 2017.

LIM, H. M.; PARK, Y. C.; LEE K. J.; KIM, K. H.; CHOI Y. J. Stability of dental, alveolar, and skeletal changes after miniscrew-assisted rapid palatal expansion. **Korean J Orthod**. v.47, n.5, p. 313-322, 2017.

MAINO, G., TURCI, Y., ARREGHINI, A., PAOLLETO, E., SICILIANI, G.; LOMBARDI, E. Skeletal and dentoalveolar effects of hybrid rapid palatal expansion and facemask treatment in growing skeletal class III patients. **Am J of Orthod and Dentofacial Orthop**. v.153, n.2, p.262-268, 2018.

MANHÃES, F. R; VALDRIGHI, H. C.; MENEZES, C. C.; VEDOVELLO, S. A. S. Protocola Manhães no tratamento precoce da classe III esquelética. **Rev clin Orthod Dental Press**. v.17, n.3, p.36-53, 2018.



MURATA, H. M.; et al. Expansão rápida da maxila assistida por mini-implantes ortodônticos. In: FERRELES, M. **Ortodontia**: Estado atual da arte - Diagnóstico, planejamento e tratamento. São Paulo: Napoleão, 2017. p. 311-333.

NGAN, P.; WILMES, B.; DRESCHER, D.; MARTINS, C.; WEAVER, B.; GUNEL, E. Comparison of two maxillary protraction protocols: tooth-borne-anchored protraction facemask treatment. **Progress in Orthodontics**. v. 16, p.16-26, 2015.

NIENKEMPER, M.; WILMES, B.; FRANCHI, L.; DRESCHER, D. Effectiveness of maxillary protraction using a hybrid hyrax-facemask combination: a controlled clinical study. **Angle Orthodontist**. v. 85, n. 5, p.764-770, 2015.

OLIVEIRA, I.R.M; GUIMARÃES, M.A.C.; QUEIROZ, K.L.; CURADO, M.M. MARPE-Relato de caso e passo a passo da técnica. **Ortodontia SPO**. V. 51, n. 3, p. 306-13, 2018.

SANTOS, L.; TECCHIO, F. T.; BRUNETTO, D. P.; FERES, M. A. L. Avaliação tomográfica do espaço aéreo faríngeo pré e pós- expansão rápida da maxila. **Ortodontia SPO**. v. 51, n. 5, p. 550-4, 2018.

SEONG, E; CHOI, S; KIM, H; YU,H.; PARK, Y.; LEE, K. Evaluation of the effects of miniscrew incorporation in palatal expanders of young adults using finite element analysis. **Korean J Orthod**. v. 48, n. 2, p. 81-89, 2018.

WILMES, B.; LUDWIG, B.; KATYAL, V., NIENKEMPER, M.; REIN, A.; DRESCHER, D. The hybrid hyrax distalizer, a new all-in-one appliance for rapid palatal expansion, early classe III treatment and upper molar distalization. **Journal of Orthodontics**. v. 41, p. 47-53, 2014.

WILMES, B.; LUDWIG, B.; VASUDAVAN S.; NIENKEMPER, M.; DRESCHER, D. The T-zone: median vs. paramedian insertion of palatal mini-implants. **J Clin Orthod**. v. 50, n. 9, p. 543-551, 2016.


WILMES, B.; NIENKEMPER, M.; DRESCHER, D. Application and effectiveness of a mini- implant and tooth-bone rapid palatal expansion device: the hybrid hyrax. **World J Orthod.** v. 11, n. 4, p. 323-30, 2010.

**ANEXOS****ANEXO 1****TERMO DE CORREÇÃO METODOLÓGICA**

Eu, Paula Andréa de Melo Valença, declaro para os devidos fins e para fazer prova junto à **Faculdade Sete Lagoas – FACSETE/CPGO**, que realizei a revisão de normas técnicas e metodológicas referente ao Trabalho de Conclusão de Curso (TCC) /Monografia, intitulado “**EXPANSORES ESQUELÉTICOS: HIRAX HÍBRIDO E MARPE**”, de autoria de **Rachel Marturelli Toscano Rebouças**, do curso de **Especialização Lato Sensu em Ortodontia, pela Faculdade Sete Lagoas – FACSETE/CPGO**, consistindo em correção de citações, referências bibliográficas e normas metodológicas.

Por ser verdade, firmo o presente,

Recife, 13 de março de 2019.



---

Paula Andréa de Melo Valença

CPF:020.321.594-06

**ANEXO 2****TERMO DE CORREÇÃO DA LÍNGUA PORTUGUESA**

Eu, Marlene Carvalho Simões de Melo, declaro para os devidos fins e para fazer prova junto à **Faculdade Sete Lagoas – FACSETE/CPGO**, que realizei a correção gramatical e ortográfica referente ao Trabalho de Conclusão de Curso (TCC) /Monografia, intitulado “**EXPANSORES ESQUELÉTICOS: HIRAX HÍBRIDO E MARPE**”, de autoria de **Rachel Marturèlli Toscano Rebouças**, do curso de **Especialização Lato Sensu em Ortodontia**, pela **Faculdade Sete Lagoas – FACSETE/CPGO**, consistindo em correção textual e da língua portuguesa.

Por ser verdade, firmo o presente,

Recife, 13 de março de 2019.

*Marlene Carvalho Simões de Melo*

---

Marlene Carvalho Simões de Melo

CPF: 0 47.527.244.72

**ANEXO 3****TERMO DE CORREÇÃO DA LÍNGUA INGLESA**

Eu, JUANNA BEATRIZ DE BRITO GOUVEIA, declaro para os devidos fins e para fazer prova junto à **Faculdade Sete Lagoas – FACSETE/CPGO**, que realizei a correção para a língua inglesa do resumo referente ao Trabalho de Conclusão de Curso (TCC) /Monografia, intitulado “**EXPANSORES ESQUELÉTICOS: HIRAX HÍBRIDO E MARPE**”, de autoria de **Rachel Marturelli Toscano Rebouças**, do curso de **Especialização Lato Sensu em Ortodontia, pela Faculdade Sete Lagoas – FACSETE/CPGO**, consistindo em correção da correta tradução para a língua inglesa.

Por ser verdade, firmo o presente,

Recife, 13 de março de 2019.

A handwritten signature in blue ink that reads "Juanna Beatriz de Brito Gouveia". The signature is written in a cursive style with a large initial 'J'.

JUANNA BEATRIZ DE BRITO GOUVEIA

CPF: 053744944-22