



GLAUTON JOSÉ BUCCO DE ALMEIDA

**AGENESIA DE INCISIVOS LATERAIS SUPERIORES:
TRATAMENTO MULTIDISCIPLINAR**

Balneário Camboriú- SC
2019



GLAUTON JOSÉ BUCCO DE ALMEIDA

**AGENESIA DE INCISIVOS LATERAIS SUPERIORES: TRATAMENTO
MULTIDISCIPLINAR**

Monografia apresentada como requisito parcial para obtenção do título de especialista em Ortodontia da FACSETE-Faculdade Sete Lagoas.

Orientador: Prof. João Maria Baptista

Balneário Camboriú-SC
2019

Almeida, Glauton José Bucco de

Agnesia de incisivos laterais superiores: tratamento multidisciplinar / Glauton José Bucco de Almeida—Balneário Camboriú, 2019.

x, 31f.

Monografia (Especialização) – Pós-Graduação e Pesquisa em Odontologia– IPPO, Faculdade Sete Lagoas - FACSETE. Curso de Pós-Graduação em Ortodontia.

Congenital Absence of Maxillary Lateral Incisors: multidisciplinary treatment

1. Agnesia. 2. Incisivo lateral. 3. Fechamento de espaço.

AGRADECIMENTOS

Nesta fase especial de minha vida quero agradecer a várias pessoas que de certa forma contribuíram para a realização deste trabalho, em especial:

Ao meu orientador Professor João Maria Baptista, pela atenção, incentivo e disponibilização de seu material bibliográfico para acrescentar a este trabalho.

A minha Família pela forma de carinho prestado mesmo distante que sempre se fez presente, pelas palavras de apoio e incentivo.

Aos colegas e amigos por sempre estarem presentes durante este trabalho e em todos os momentos de minha vida, me escutando e me acalmando na maioria das vezes.

Ao grande Mestre, Sidnei Valieri pela sua disponibilidade, dedicação e contribuição para a concretização deste trabalho.

E em especial a minha esposa Fernanda Patrícia Leite de Almeida, que compartilhou todos os momentos dessa trajetória, me apoiando tanto nas horas boas como nas ruins. O meu muito obrigado!

“Talvez não tenha conseguido fazer o melhor, mas lutei para que o melhor fosse feito. Não sou o que deveria ser, mas Graças a Deus, não sou o que era antes”. (Marthin Luther King)

Resumo

INTRODUÇÃO: A agenesia dentária tem como sua segunda maior incidência a falta do incisivo lateral superior uni ou bilateral. **OBJETIVO:** demonstrar alternativas de tratamento para má-oclusões com agenesia de incisivos laterais superiores. Onde tem-se como alternativas o fechamento do espaço, trazendo o canino para o espaço e transformando em incisivo lateral, e o primeiro pré-molar em canino, trabalhando multidisciplinarmente com ortodontia e odontologia cosmética, ou abrindo espaço utilizando-se da ortodontia e da implantodontia através da colocação de implantes osseointegrados para alicerce de uma prótese. **METODOLOGIA:** Trata-se de um estudo descritivo, realizado a partir de revisão bibliográfica. **CONCLUSÃO:** O fechamento do espaço mostrou-se como uma melhor alternativa na manutenção da estética vermelha, além de demonstrar-se um tratamento permanente para os pacientes jovens, pois são eles que possuem a maior incidência de agenesia de incisivo lateral, além de resultar em menor custo.

Palavras-chave: Agenesia; Fechamento de Espaço; Ortodontia

ABSTRACT

INTRODUCTION: Dental agenesis has as its second major incidence the absence of the superior lateral uni or bilateral incisor. **PURPOSE:** to demonstrate treatment alternatives for malocclusions with agenesis of upper lateral incisors. Where the alternatives are the space closure, bringing the canine into space and transforming into a lateral incisor, and the first premolar in a canine, working multidisciplinarily with orthodontics and cosmetic dentistry, or opening space using orthodontics and implantation through the placement of implants or implants to the foundation of a prosthesis. **METHODOLOGY:** This is a descriptive study, based on a bibliographic review. **CONCLUSION:** The closure of the space was shown to be a better alternative in the maintenance of the red aesthetics, in addition to demonstrating a permanent treatment for the young patients, since they have the highest incidence of lateral incisor agenesis, besides resulting in lower cost.

Keywords: Agenesis; Space Closing; Orthodontics;

LISTA DE FIGURAS

Figura 1: Radiografia panorâmica (A) e periapicais(B)	12
Figura 2: Fotografia final com laminados	20
Figura 3:Dobra no fio de nivelamento para correção de angulação de caninos. .	21
Figura 4-A, B, C: (A) Colagem dos braquetes de caninos mais para cervical e girados 180°. (B) e (C). Os ganchos sendo removidos.....	21
Figura 5: Estética final	21
Figura 6: Extrusão de caninos e intrusão dos pré molares	22
Figura 7-A, B, C, d, E, F: Agenesia bilateral dos incisivos laterais superiores(A, C) e recontorno estético e fechamento dos espaços(B, D). Torque coronário (B). Nivelamento gengival(E). Estética final(F)	23
Figura 8: Abertura de espaço e reabilitação com implantologia	24

SUMÁRIO

1 INTRODUÇÃO	10
2 REVISÃO DE LITERATURA	12
3 METODOLOGIA	25
4 DISCUSSÃO	26
5 CONCLUSÃO	28
REFERÊNCIAS BIBLIOGRÁFICAS	29

1 INTRODUÇÃO

A ausência congênita de um ou mais dentes permanentes ou decíduos é uma anomalia chamada agenesia dentária, conseqüência de distúrbios durante os estágios de iniciação e proliferação na formação dentária (LIU, K. N. C., 2011). Podem-se encontrar várias seqüelas causadas por essa anomalia, como por exemplo, maloclusões, alteração da função mastigatória e dificuldades em pronunciar algumas palavras (FARIAS, L. A. G., et al., 2006).

VILLARDI, C. A., (2015), constatou que as agenesias dentárias acometem mais o sexo feminino que o masculino, menor prevalência nos negros comparados com os leucodermas, e um aumento de agenesias nos asiáticos. Acontece bilateralmente na maioria das vezes, e quando há ausência de apenas um lado, o outro se apresenta com microdontia ou conóide, podendo também apresentar alterações na medida mesiodistal dos dentes permanentes restantes.

Estudos realizados por PINELLI, D. V., et al., (2017), estimam que 2% da população possua agenesia de incisivos laterais superiores, dessa forma, foram analisadas duas propostas de tratamento para essa anomalia, a primeira seria o fechamento do espaço e a segunda, abertura ou manutenção do espaço. JOHAL, A., et al., (2013) reafirmou que na reunião da Angle Society of Europe 2012 concluíram que primeiramente deve-se levar em conta a principal queixa do paciente, decidindo por uma abordagem multidisciplinar através de várias especialidades.

ROSA, M., et al., (2001), apresenta que as principais vantagens do fechamento dos espaços são confeccionar uma topografia gengival normal ao redor dos caninos no lugar dos incisivos laterais, além de contornos naturais na gengiva marginal, e do espaço interdental, outra vantagem é o custo, não precisando de nenhuma resolução protética e de implantes, mas a principal vantagem é que o resultado será permanente.

De outro lado, NETO, J. R. R. S., et al., (2017), afirma que se deve fazer um detalhado e amplo planejamento para conseguir resultados satisfatórios nas áreas da estética, de oclusão e de função favorável. Portanto, a combinação multidisciplinar entre Ortodontia e Implantodontia, ajustará o espaço para possibilitar a instalação de implantes osseointegrados, e fará com que o implante dentário

substitua o incisivo lateral superior, desta forma, preservam as estruturas da arcada dentária.

Através de uma revisão literária, o estudo apresenta informações gerais sobre a anomalia chamada agenesia dentária com enfoque na ausência dos incisivos laterais superiores. Os Cirurgiões dentistas constataram que ainda são muito controversas as opiniões, onde muitos optam pela a manutenção ou abertura de espaço através da Ortodontia, onde irão lançar mão de técnicas de implantodontia com próteses fixas sobre implante, ou ainda aparelhos removíveis e outros pelo fechamento do espaço precisando de uma Odontologia cosmética, ortodôntica e estética para obter melhores resultados estéticos e funcionais.

2 REVISÃO DE LITERATURA

Com o propósito de elaborar uma revisão da literatura sobre agenesia dental, FERREIRA, R. F., et al., (2014), fizeram um estudo utilizando as bases de pesquisa MEDLINE, LILACS, EBSCO, SCIELO, por meio de busca eletrônica de dados, usando as palavras chaves: agenesia dentária, anodontia parcial, odontologia. Verificou que os exames radiográficos são essenciais para identificar a agenesia dentária e para obter sucesso no tratamento, além de evitar ou minimizar sequelas irreversíveis, tanto estéticas como funcionais (Figura 1). Nesse sentido, a prevalência desta anomalia é cada vez mais comum na população. Estudos recentes mostram que a agenesia está relacionada com mutações em determinados genes, entretanto essa etiologia não está totalmente elucidada. Como o tratamento dessa anomalia não é simples se faz necessário o aprimoramento profissional para que o mesmo possa optar pelo caminho que promova melhor qualidade de vida ao paciente. O motivo dessa agenesia dentária não está completamente esclarecido, no entanto é relevante e interessante seu estudo devido à sua alta periodicidade nos consultórios odontológicos, sendo essencial uma orientação, diagnóstico com intervenção precoce, com o objetivo de minimizar sequelas ao paciente, como as alterações oclusais, morfológicas e/ou estéticas, beneficiando assim sua qualidade de vida.

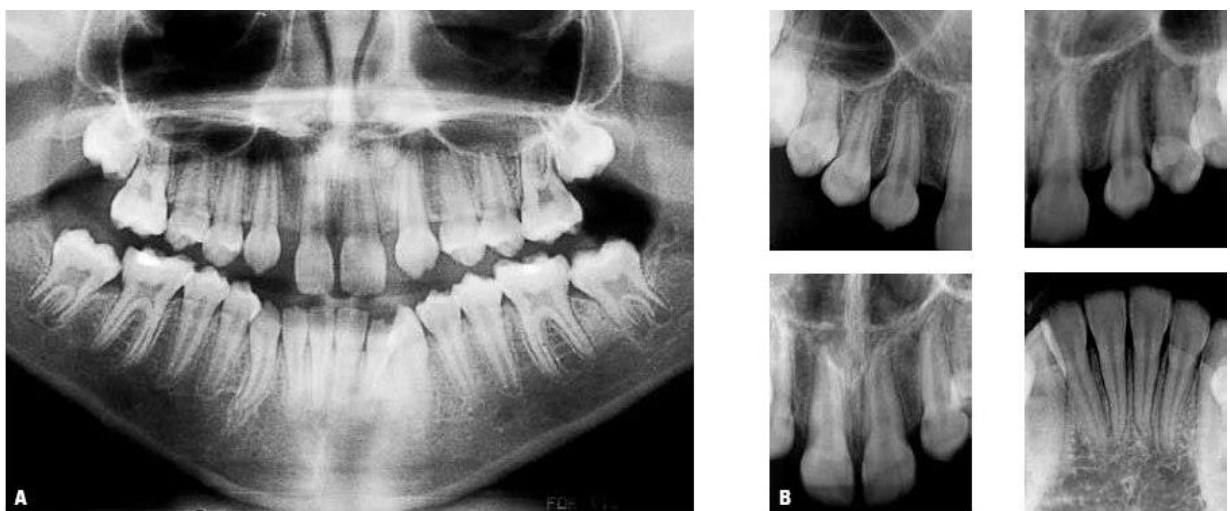


Fig. 1-Radiografia panorâmica (A) e periapicais(B) (Fonte: Franco, F. C. M., 2011)

Conforme LIU, K. N. C., (2011), as anomalias dentárias resultantes de distúrbios nos estágios de iniciação e proliferação na formação dentária são

definidas como ausência congênita ou agenesia dentária, sendo caracterizada pela diminuição numérica dos elementos dentais. Pré-disposição genética, fatores externos, radiação e síndromes são condições multifatoriais para a etiologia da agenesia dentária. Pode ser identificada como hipodontia, oligodontia ou anodontia. Agenesias de um a seis dentes, excluindo os terceiros molares refere-se a hipodontia, a falta de mais de seis dentes é denominada oligodontia e a falta completa de dentes anodontia. A hipodontia varia conforme o tipo de dente, se caso esteja na fase da dentição decídua ou permanente e grupos raciais conforme estudos populacionais. Os tratamentos propostos nessas condições são fechamento de espaços ou abertura de espaços para reposição protética, implante ou autotransplante com tratamento ortodôntico, podendo afetar a saúde periodontal, função oclusal e estética. Como a etiologia da agenesia dentária não está muito clara, mas a predominância no mundo desta anomalia é muito grande, o diagnóstico será realizado através de radiografias panorâmicas e dependendo da idade do paciente, as opções de tratamentos disponíveis, qualidade do resultado e sucesso poderão ser afetados. Então, a idade do paciente, o estágio de desenvolvimento dos dentes adjacentes, e a condição dos antecessores decíduos em relação a reabsorção radicular e oclusão são considerações para o tratamento de agenesias. Possuindo mais alternativas de tratamento para pacientes mais jovens, pois após certa idade há limitações, por exemplo, o fechamento espontâneo do espaço pode deixar de ser viável. Avaliam-se todas as opções possíveis de tratamento, assim como a integração de diversas áreas da odontologia e seus avanços para encontrar o melhor resultado para o paciente.

FARIAS, L. A. G., et al., (2006), estudou que durante o desenvolvimento dentário anomalias como agenesias dentárias podem ocorrer com muita frequência, ocasionando modificações da forma e tamanho dos outros dentes homólogos e sucessores. Nesse sentido, esse trabalho tem como objetivos, avaliar a prevalência da agenesia dentária no gênero feminino; a porcentagem de cada elemento dentário; se existe ou não diferença entre o arco superior e o inferior, o lado direito e o esquerdo e a relação entre a unilateralidade e a bilateralidade. Para a elaboração dessa pesquisa, foram utilizadas mil radiografias panorâmicas de pacientes do gênero feminino, leucodermas, compreendidos na faixa etária dos 08 aos 15 anos, da região de Goiânia – Goiás. Foi realizado um parecer estatístico com os dados obtidos radiograficamente, pode-se concluir que na amostra populacional examinada

o predomínio das jovens que possuem algum tipo de hipodontia estava ao nível de 7,9%, excluindo-se os terceiros molares e sendo todos na dentição permanente. Frente a isso, os dentes mais envolvidos por ordem de ausência foram os incisivos laterais superiores, segundos pré-molares inferiores e segundos pré-molares superiores. Na maxila a proporção de agenesias é consideravelmente maior do que na mandíbula, e nota-se um equilíbrio entre os lados direito e esquerdo sendo que a predominância maior é no direito, e a maioria dos padrões encontra-se unilateralmente simétricos. Por conseguinte, os resultados encontrados foram: a) Na amostragem populacional observada, a hipodontia se mostrou exclusivamente na dentição permanente; b) No incisivo lateral superior ocorreu maior incidência de agenesias, seguido do segundo pré-molar inferior e segundo pré-molar superior; c) Não houve diferença estatística significativa entre o lado direito e o esquerdo. Logo, a proporção de agenesias na maxila prevalece maior do que na mandíbula e ainda houve predominância na unilateralidade nos casos de agenesia.

PALUDO, D. E. P., (2008), analisa que dentre as anomalias dentárias estão as agenesias dentárias de frequente incidência e que constantemente resultam em problemas ortodônticos, envolvendo más oclusões, e levando a consequências indesejáveis, tanto do ponto de vista estético como do ponto de vista funcional. Essa pesquisa tem como objetivo colaborar com a prática odontológica, revelar a prevalência das agenesias em uma amostra populacional de indivíduos do estado do Rio Grande do Sul, por meio de trabalhos realizados pela Pontifícia Universidade Católica do Rio Grande do Sul e também apresentar quais recursos ortodônticos e multidisciplinares estão sendo utilizados para a solução dos problemas estéticos e funcionais provenientes das agenesias, analisando os limites de tais recursos e complementando a terapêutica com aptidões de outras especialidades odontológicas. Logo, com a análise adequada e apoiada em indício clínico, exames complementares e um planejamento apropriado, são possíveis alcançar resultados mais eficazes na resolução de tratamentos que envolvam agenesias dentárias. Por conseguinte, destaca-se a importância da odontologia trabalhada em conjunto com as diversas áreas de atuação, para solução de problemas das agenesias congênitas de dentes permanentes, com obtenção em longo prazo de resultados favoráveis para o paciente, do ponto de vista estético e funcional.

COSTA, L. A L., et al., (2004), propõe uma análise do padrão de equilíbrio estético através da avaliação facial através de uma revisão de literatura. Deve-se

incluir o tecido mole que recobre o tecido dentário-esquelético nas ponderações do plano de tratamento ortodôntico-ortopédico entre os mesmos, para obtermos relevantes resultados estético final. Nesse sentido, a apreciação do perfil da face e a observação frontal da face serão importantes juntamente com a análise cefalométrica para montar um diagnóstico e tratamento ortodôntico. Têm-se como objetivo para ter um conceito de beleza para diferentes faces, a harmonia e simetria dos traços faciais proporcionando um equilíbrio entre as mesmas. Este conceito tenta harmonizar a correção do problema com a estética do paciente, procurando estruturar o diagnóstico ortodôntico com a análise facial, concedendo para o paciente uma possível melhora na oclusão funcional com a melhora da harmonia facial.

Muitas vezes, por ser uma característica comum entre os humanos, para CARLINI, J. L., et al., (2005), uma assimetria facial se torna aparente para um paciente somente quando gera alguma alteração, não sendo notada antes pelo próprio paciente e nem pelas pessoas ao seu redor. Sendo necessário requisitar a avaliação profissional para através do diagnóstico descobrir sua etiologia, que poderá ser originada por fatores genéticos, como encontrado em pacientes portadores de microssomia hemifacial, ou adquirida em traumas e patologias. As formas de tratamento das assimetrias faciais dependem da complexidade da deformidade, a etiologia, a idade do paciente, e as áreas afetadas, reparando a deformidade instalada ou impedindo sua evolução, objetivando os seguintes resultados: estética, estabilidade oclusal e funcional satisfatórios. Seu diagnóstico e plano de tratamento são definidos através de exames complementares como radiografias convencionais, tomografia computadorizada, reconstruções tridimensionais e a estereolitografia, além de levar em conta a etiologia da deformidade, as áreas afetadas, a idade do paciente para a correção das assimetrias faciais. Na atualidade, umas das diversas técnicas cirúrgicas utilizadas é a distração osteogênica.

RUELLAS, A. C. O., et al., (2010), discutiram o diagnóstico das más oclusões e seus tratamentos com a apresentação de casos clínicos onde será revisado elementos de diagnóstico aplicados na construção do plano de tratamento, ajudando na definição das extrações dentárias. Foram levados em consideração aspectos relacionados à cooperação, discrepância de modelo, discrepância cefalométrica e perfil facial, idade esquelética (crescimento) e relações anteroposteriores,

assimetrias dentárias, padrão facial e patologias. Esse plano de tratamento pode ser definido pela associação dessas características, assim como, por apenas uma delas. Portanto, o julgamento da necessidade de extração ou não, no tratamento ortodôntico, não está apenas subordinado a falta ou presença de espaços na arcada dentária, e sim levado em consideração várias características a serem analisadas para a correção da má oclusão, manutenção ou melhora da estética facial e distalização de todos os efeitos conseguidos.

Em um estudo feito numa foto de uma jovem adulta, onde foi modificada a foto movendo a linha média dentária em relação a linha média facial JOHNSTON, C. D., et al., (1999), verificou a percepção de discrepâncias dentárias por 20 ortodontistas (10 do sexo masculino e 10 do sexo feminino) e 20 leigos adultos jovens (10 do sexo masculino e 10 do sexo feminino), onde se avaliou a atratividade do sorriso na imagem original e em cada uma das imagens modificadas, sendo analisado 10 pontos. O resultado mostrou que as imagens ficavam menos atraentes tanto para um grupo como para outro conforme aumentava a discrepância da linha média dental para a linha média facial. Mas, as notas não estavam relacionadas ao gênero de quem avaliava e nem a direção da discrepância esquerda ou direita. Revelou que os ortodontistas eram mais sensíveis a estas discrepâncias e que leigos exprimiram reações de menos atratividade quando as discrepâncias entre linha média dental e linha média facial ultrapassavam 2 mm. Assim, o tratamento ortodôntico deve objetivar uma correção da linha média da linha média facial, se possível, no máximo até 2 mm de diferença, pois a discrepância maior diminui a atratividade do sorriso num contexto clínico para ortodontistas, sendo notado por 83 % dos mesmos e 56% dos jovens leigos.

YAMATE, E. M., et al., (2012), afirma que, a correção da centralização da linha média dentária vem sendo queixa de muitos pacientes que procuram o consultório odontológico, entretanto sabe-se que a linha média não se compõe no principal problema, mas sim é um indicador de que a oclusão não está bilateralmente exata. Assim, o posicionamento dos dentes posteriores fica comprometido sem a centralização da linha média, pois é ela que determina a distribuição de cada um, sem contar que a estética bucal fica prejudicada. O tratamento para essa correção pretende estabilizar a simetria inter e intra arcos para que se obtenha um equilíbrio dentário e uma intercuspidação apropriada. Logo, esse trabalho teve por finalidade certificar ao longo de uma revisão de literatura e relato

de casos, a relevância da centralização da linha mediana dentária para a aplicação de exodontias assimétricas de pré-molares para uma melhor harmonia facial e diminuir o tempo do tratamento. Desse modo, o alinhamento mediano é um significativo item no planejamento de um caso ortodôntico visto que ele possibilita um sorriso harmonioso beneficiando a estética facial que apresenta um equilíbrio e uma estabilidade oclusal, contudo, extrair ou não extrair os dentes é uma decisão, dentro do tratamento ortodôntico, individual e peculiar, apoiada em critérios subjetivos, agregada aos fatores do diagnóstico, considerando o propósito da terapêutica ortodôntica, que o profissional idealiza para aquele cliente em especial. Se realizadas as exodontias percebe-se a rapidez e a redução do tempo de tratamento e diminuindo a reincidência. Por esse motivo, o planejamento e o tratamento são diferentes para cada paciente, pois, cada um precisa ser analisado cefalometricamente e facialmente, utilizando o bom senso para valorizar tanto o perfil do cliente quanto a harmonia dentária e um pouco de ousadia para alcançar um resultado satisfatório para o paciente e seu ortodontista.

MARASSI, C., et al., (2008), mostraram que devido a necessidade de previsibilidade nos resultados do tratamento ortodôntico, os ortodontistas vêm lançando mão de métodos de ancoragem com mini-implantes ortodônticos que ajudam os ortodontistas, principalmente eliminar a necessidade da colaboração dos pacientes. Os mini-implantes podem ser utilizados na fase de retração anterior, levando em conta as considerações sobre suas indicações, quantidade de movimentação dos dentes anteriores, os vetores de força de retração, o controle vertical, o posicionamento dos mini-implantes, os tipos de apoio na região anterior e a força a ser utilizada. Existem sítios mais utilizados para instalação dos mini-implantes para retração anterior, assim como fatores a serem monitorados durante o fechamento do espaço e suas considerações clínicas. O uso de mini-implantes vem trazendo significativas melhoras nas técnicas ortodônticas na retração anterior, mas os ortodontistas ainda necessitam conhecer melhor seu uso no tratamento, visto que, se bem utilizados, os mini-implantes trazem resultados dentro do esperado e mais eficazes comparando com os métodos tradicionais de ancoragem.

BERTOZ, A. P. M., et al., (2015), o tratamento ortodôntico relacionado a ancoragem esquelética atualizou a concepção dos tratamentos ortodônticos no conhecimento da ancoragem. Salienta-se os micro-parafusos ortodônticos de titânio em virtude de sua grande utilidade clínica a facilidade cirúrgica, pequeno valor,

funcionalidade, boa receptividade do cliente, desenvolvendo tratamentos mais eficazes e aguardados. Esta pesquisa tem o propósito de apresentar a aplicabilidade dos mini-implantes no recurso ortodôntico permitindo os deslocamentos dentários e reduzindo resultados não desejados. Portanto, o mecanismo de ancoragem esquelética tem grande importância no leque de tratamentos ortodônticos, em razão de facilitar consecução de um conjunto de ancoragem seguro e que padronalmente não exibem movimentação recíproca relacionada a unidade ativa. Os mini-implantes são muito acessíveis por serem dispositivos pequenos e prendidos ao osso, visto que os ortodontistas conseguem utilizá-los em várias movimentações ortodônticas até mesmo em confusão com ancoragem crítica. A sugestão do uso de mini-implantes ortodônticos tem sido ampliada tanto pelos ortodontistas quanto aceita pelos pacientes, já que não envolvem a estética dentária do cliente e ainda proporcionam uma movimentação de excelência mesmo em pacientes não colaborativos, trazendo assim um desfecho muito provável, aceitável e convicto. Sendo assim, deve-se salientar que um plano de tratamento sensato precisa ser elaborado antes de iniciar o uso do aparelho tanto para o paciente e para o profissional obterem sucesso no mesmo.

Na sequência, PINELLI, D. V., et al., (2017), debatem as alternativas para alcançar a excelência no resultado do caso de agenesia de incisivos laterais superiores. Acredita-se que aproximadamente 2% das pessoas sejam acometidas pela agenesia de incisivos laterais superiores, uma deformação congênita que pode ser sondada no decorrer das trocas de dentes decíduos para permanentes. De modo geral, isso resulta em um sorriso desarmônico, por intercorrer na região anterior o que motiva uma grande busca por tratamento. Nesse contexto, o cirurgião dentista tem duas alternativas a seguir: fechar completamente os espaços por mesialização dos posteriores, com os caninos permutando os incisivos laterais, ou abrir espaço para uma substituição protética dos incisivos laterais, principalmente com coroa sobre implante.

VILLARDI, C. A., (2015), considera relevante ter ótimos exames radiográficos, anamnésico e clínico pelos ortodontistas para confirmar o diagnóstico de agenesia dos incisivos laterais, com estes exames tem o objetivo de planejar um plano de tratamento que reconstitua a estética, a oclusão e a função por meio de ortodontia. A dúvida sempre está em fechar ou abrir espaço, e quais áreas da odontologia irão ajudar na complementação desse tratamento, se com dentística restauradora, ou se

com implantodontia e prótese. Através de uma pesquisa minuciosa com artigos científicos nacionais e internacionais, observou-se que a agenesia de incisivos laterais tem prevalência entre as mulheres, e quando a agenesia é unilateral encontra-se mais do lado esquerdo, no entanto, existem mais agenesias bilaterais. E constatou-se que os jovens entre a adolescência e início da fase adulta são os que mais buscam tratamento. Nessa mesma pesquisa verificou que nos artigos anteriores a 2008 buscam soluções através do tratamento ortodôntico de mesialização de canino com associação de dentística restauradora sendo chamado de convencional, porém a partir de 2008 os tratamentos têm maior propensão a associação de ortodontia de distalização do canino e instalação de implante osseointegrado.

Através de um relato de caso de agenesia congênita de incisivo lateral superior MUHAMAD, A.H., et al., (2016), mostra suas ponderações essenciais para tratamento. Observa-se que para um tratamento de excelência no caso de falta de incisivo lateral, serão abordadas várias áreas odontológicas. Assim, constatou-se que tanto o fechamento do espaço, como a colocação de implante dentário têm resultados satisfatórios e sem dano na ATM (articulação temporomandibular). Contudo, este artigo conclui que houve um aumento na utilização da técnica de abertura de espaço, assim como enxertia óssea, implante e prótese.

JOHAL, A., et al., (2013), mostra que o tratamento a longo prazo do incisivo lateral maxilar congênito continua sendo um assunto controverso dentro da especialidade. A reunião da Angle Society of Europe 2012 separou um dia para debater algumas das questões atuais relacionadas aos procedimentos desses incisivos laterais faltantes. O dia consistiu em apresentações matinais e sessões de discussão no período da tarde para decidir uma variedade de questões relacionadas a que tratamento propor na agenesia de incisivos laterais. O ponto de vista principal foi a abordagem multidisciplinar, ou seja o atendimento em conjunto de várias especialidades odontológicas. Nesse sentido, se faz necessário um bom planejamento levando em conta a queixa do paciente. Diante disso foi assegurado uma série de opções de tratamento para agenesia do incisivo lateral, incluindo a substituição canina, restaurações suportadas por dentes e restaurações suportadas por implantes. Embora cada um ofereça uma série de vantagens e desvantagens, é primordial uma avaliação e um bom planejamento para obter eficácia desejada no tratamento proposto para o paciente.

Conforme SALGADO, H., et al., (2012), a agenesia dos incisivos laterais superiores é uma anomalia dentária muito comum. Este estudo apresenta vários caminhos para conduzir o tratamento deste tipo de agenesia em que, apresenta um grande impacto funcional e estético. A ortodontia na maioria dos casos é o tratamento ideal, entretanto, para alguns casos a reabilitação protética dento ou implanto-suportada pode ser a solução para estas ausências dentárias. Neste caso clínico apresentado a agenesia do dente 22 foi tratada com a realização de coroas nos dentes 11, 21, 23 e 24, sendo que a paciente rejeitou a opção do tratamento ortodôntico para reposicionamento do dente 23 no seu local habitual e após fase de ortodontia seria realizado a reabilitação protética, com recurso de um implante dentário(Figura 2). O tratamento da agenesia dos incisivos laterais superiores é quase sempre multidisciplinar requerendo um delineamento cuidadoso que possa proporcionar um resultado final estético bom e funcional. Por conseguinte, deve-se elaborar um plano de tratamento minucioso e objetivo, considerando as expectativas do paciente. Muitas vezes o tempo pode determinar o plano de tratamento, uma vez que alguns pacientes querem solucionar o problema o mais rápido possível.

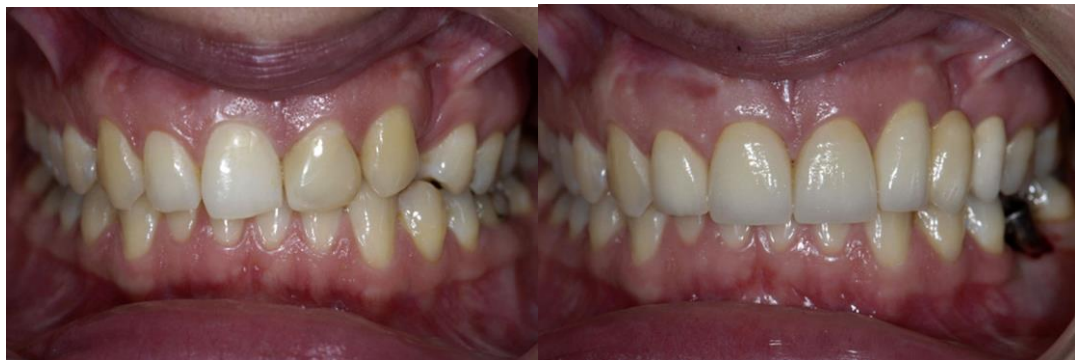

Fig. 2- Fotografia final com laminados. (Fonte: Salgado et al, 2012)

BAPTISTA, J. M., et al., (2004), coloca que para substituir o incisivo lateral pelo canino deve-se imprimir uma angulação e inclinação vestibulolinguais no mesmo, atingindo um ângulo de 7° e um torque de $+7^\circ$, combinados com uma odontologia cosmética (Figura 3). Para isso aconselha-se na prescrição mbt colocar o braquete de canino com 180° de rotação (ponta cabeça), e sempre do mesmo lado, e nunca esquecer de antes de movimentar o canino para mesial fazer um movimento para palatina(Figura 4). Dessa maneira, determinou-se que o torque do canino deve ser lingual de raiz com leve vestibuloversão de coroa. Nessa situação o primeiro pré-molar superior assumirá a posição do canino, onde deverá ser tomado

alguns cuidados, como, imprimir nele um torque de raiz com uma leve vestibuloversão de coroa, já a cúspide palatina do primeiro pré molar deverá receber um desgaste de fins estéticos e para não causar interferências. Segundo pré molar assume a posição do primeiro pré molar sem dificuldades e o primeiro molar deve ser mesializado através de um tubo com 0° ou -5° de angulação distal de coroa, com 0° de dobra externa (offset) e com 0° de torque palatino de raízes(Figura 5).

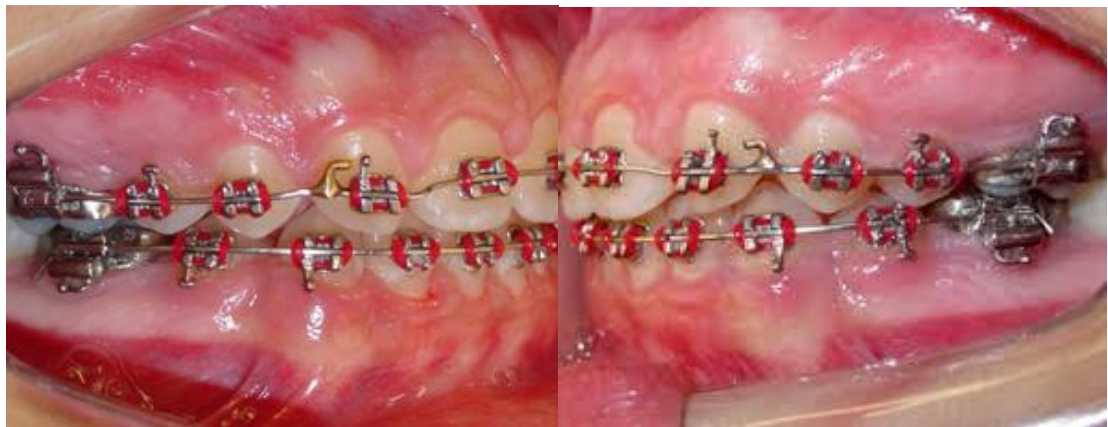

Fig. 3- Dobra no fio de nivelamento para correção de angulação de caninos.
Fonte: Pinelli et al, 2017.

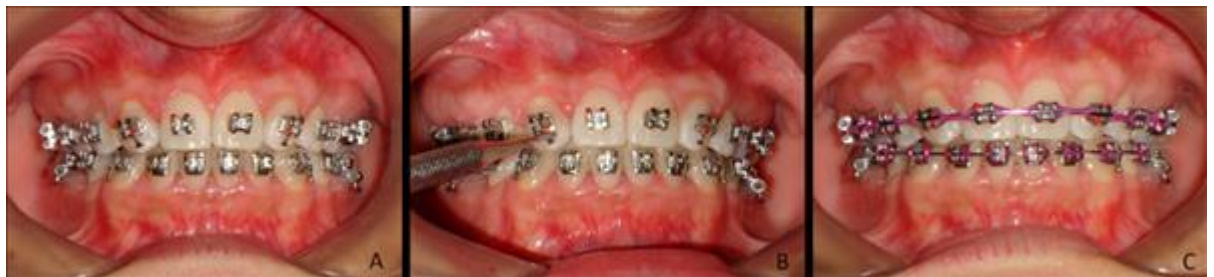

Fig. 4- A Colagem dos braquetes de caninos mais para cervical e girados 180° . B e C. Os ganchos sendo removidos. (Fonte: Pinelli et al, 2017)

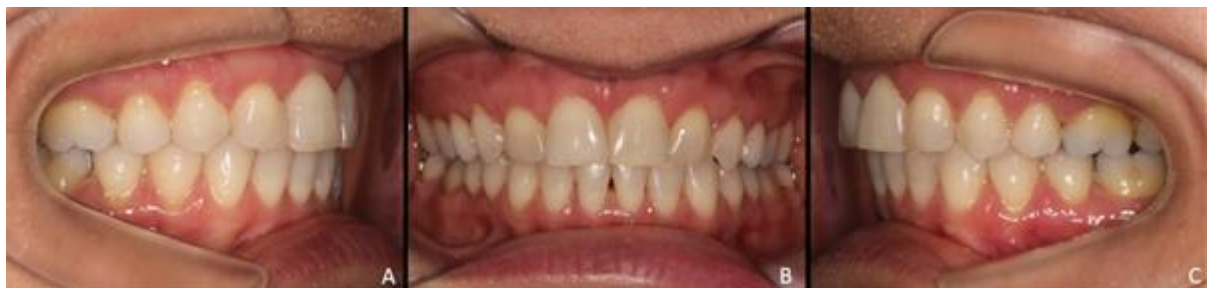

Fig. 5- Estética final. (Fonte: Pinelli et al, 2017)

Segundo ROSA, M., et al., (2001), existe muitos avanços nas variadas técnicas da odontologia estética para finalização de casos por fechamento de espaço através de tratamentos ortodônticos. Para facilitar a tomada de decisão tem-

se as seguintes indicações para fechamento do espaço, uma tendência para apinhamento superior, em um paciente com um perfil equilibrado e dentes anteriores com inclinação normal, caninos e pré molares com tamanhos semelhantes, protrusão dentoalveolar, má oclusão de classe II, severo apinhamento inferior. Já para pacientes que se decidiu pela abertura ou manutenção de espaço, associam-se as seguintes características, nenhuma má-oclusão e intercuspidação normal dos dentes posteriores, diastemas generalizados no arco superior, má-oclusão de classe III e perfil retrognático, uma grande diferença de tamanho entre os caninos e os primeiros pré-molares. Uma proposta com reconstrução estética através de resina composta ou laminados cerâmicos, associados a clareamento dental, cuidando da correção do torque da coroa para representar o incisivo lateral superior, assim como, extrusão dos caninos e intrusão dos primeiros pré-molares individualizada para conseguir um melhor nível dos contornos gengivais marginais (Figura 6). A questão não está em fechar ou abrir o espaço e sim qual será o melhor resultado funcional, e este trabalho mostra que o fechamento do espaço na falta de incisivo lateral, mesmo que, em longo prazo, se mostra um tratamento permanente. Sabendo que a maioria dos pacientes são crianças e adolescentes, se fosse optado por reabrir o espaço, teriam que esperar o crescimento facial para receber as próteses finais. Outra vantagem do fechamento do espaço é a topografia gengival obtida em níveis normais, principalmente para pacientes com linha alta de sorriso, além do custo ser mais atrativo nesse tipo de tratamento. Dessa forma, os resultados do tratamento se confundem com uma dentição intacta (Figura 7).

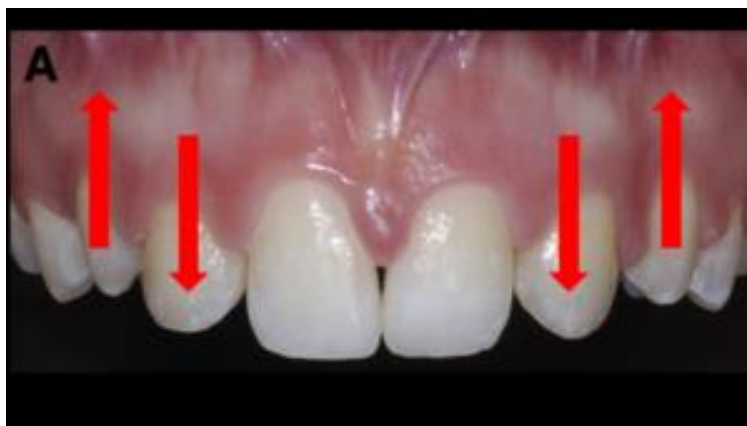

Fig. 6- Extrusão de caninos e intrusão dos pré molares.
Fonte: Mazzeiro, E., 2017.

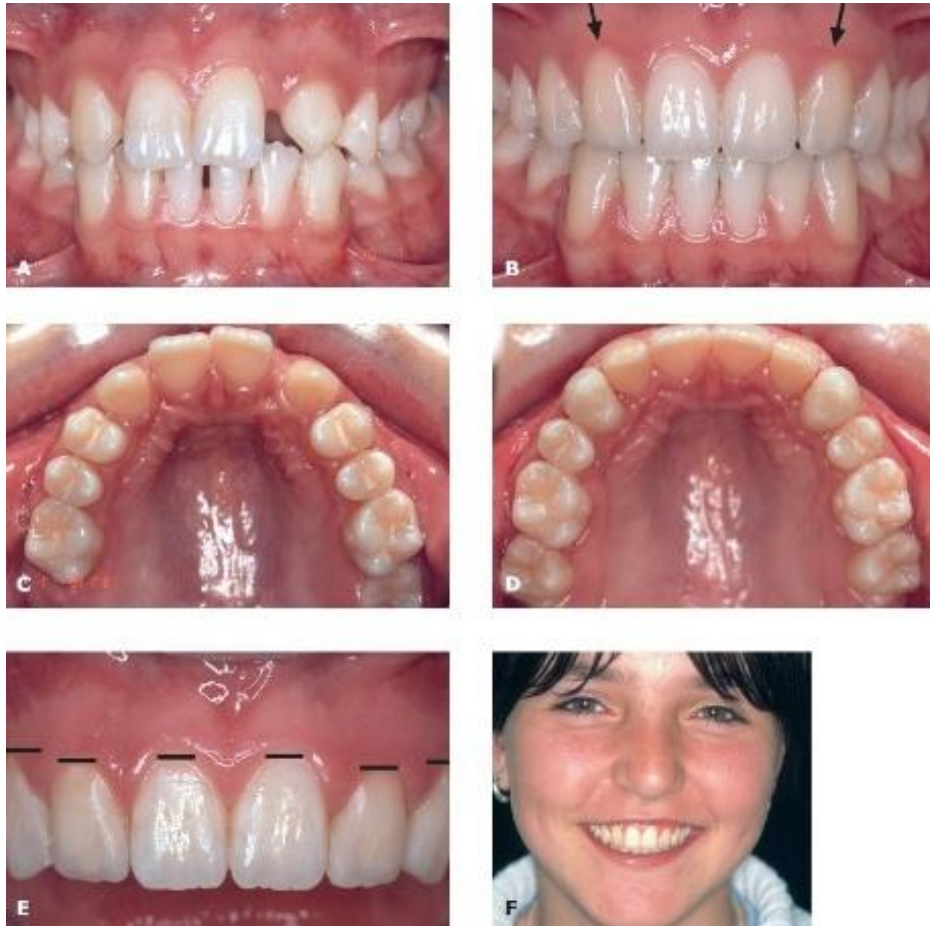


Fig. 7- Agenesia bilateral dos incisivos laterais superiores (A, C) e recontorno estético e fechamento dos espaços(B, D). Torque coronário(B). Nivelamento gengival (E). Estética final(F).
Fonte: Rosa et al, 2001.

NETO, J.R.R.S., et al., (2017), avalia tudo que existe na literatura para alternativas de tratamento para agenesia de incisivo lateral e suas possibilidades de mesclar áreas como orto- implanto, assim determinando resultados estéticos funcionais aceitáveis. Os autores após uma vasta revisão de literatura concluíram que tratamentos multidisciplinares entre ortodontia e implantodontia garantem resultados estéticos funcionais mais aceitáveis ao longo do passar dos anos, devido a grande preservação das estruturas das arcadas dentárias (Figura 8).

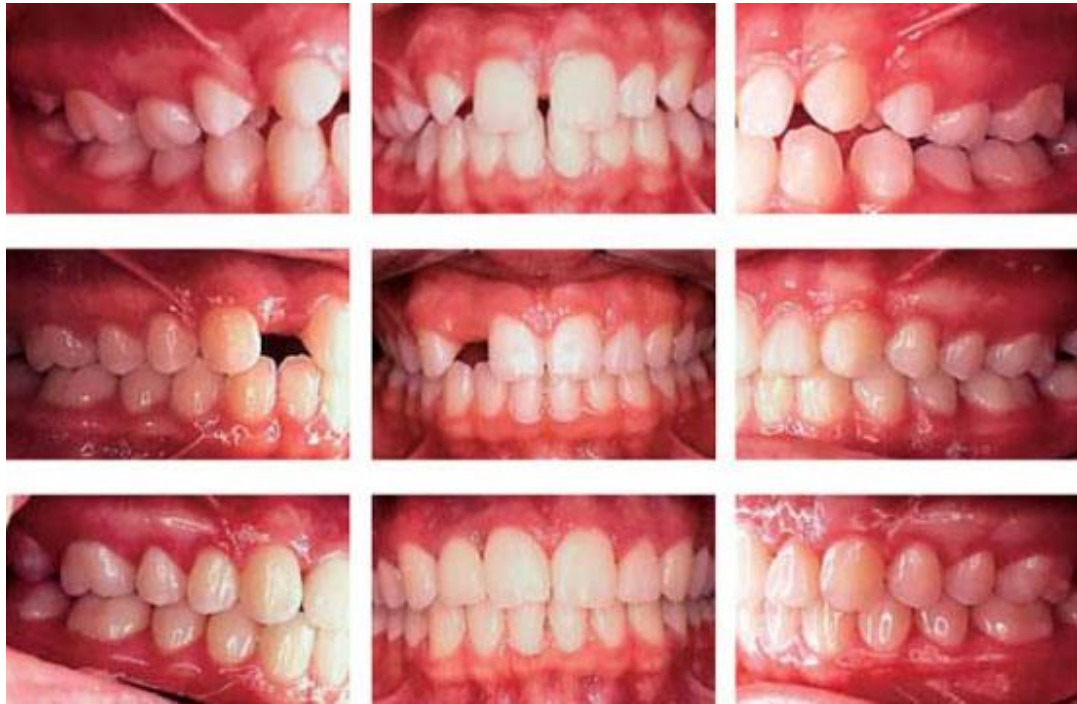

Fig. 8- Abertura de espaço e reabilitação com implantologia. (Fonte: Brunetto, A. R., 2010)

No entanto, ALMEIDA, R. R., et al., (2002), constataram que conseguiram melhores resultados em caso de agenesia de incisivo lateral superior associando ortodontia e cosmetologia restauradora. Após o fechamento dos espaços com a ortodontia, os caninos foram transformados em incisivos laterais. Os resultados foram bastante exaltados com esta conduta, pois conseguiram melhores condições periodontais destes pacientes em relação aos pacientes tratados com manutenção do espaço e reabilitação protética. Dessa forma, o fechamento de espaço e transformação do canino superior em incisivo lateral mostrou-se a melhor forma de conquistar a estética e resultado funcional.

3 METODOLOGIA

Esta monografia foi realizada a partir de pesquisa em livros de ortodontia e pesquisa de artigos via online, utilizou-se o site da Biblioteca Virtual de Saúde (<http://regional.bvsalud.org/php/index.php>), acessados no período de 07 de dezembro de 2017 a 09 de setembro de 2018, realizando o levantamento de artigos das bases do subitem:

Ciências da Saúde em Geral: LILACS - Literatura Latino-Americana e do Caribe em Ciências da Saúde; MEDLINE - Literatura Internacional em Ciências da Saúde ; Biblioteca Cochrane; SciELO - Scientific Electronic Library Online (desde 2001 até 2017).

Ainda se fez necessário o uso de artigos do acervo pessoal do professor Sidnei Valieri e professor João Maria Baptista.

Foram inclusos na revisão literária apenas livros no idioma português e artigos no idioma português e inglês, compreendendo um período de 2001 até 2017.

Tendo como palavras-chaves para procura online: agenesia, fechamento de espaço e ortodontia.

Após a coleta, as bibliografias foram armazenadas em um arquivo digital e descritas nos capítulos da introdução e revisão de literatura, sendo passadas por um processo de análise e discussão que seguem no capítulo de resultados e discussão, obtendo assim um melhor entendimento do assunto.

4 DISCUSSÃO

Estudos realizados por PINELLI, D. V., et al., (2017), mostra que a má-oclusão não é mais um fator decisivo na decisão do tratamento de agenesias de incisivos laterais superiores, na literatura existe um consenso que vários fatores podem influenciar, como, o perfil facial, quantidade de exposição gengival no sorriso e tamanho, quantidade de exposição, forma e cor dos caninos, além da idade do paciente, tipo de má-oclusão sagital, presença ou não de apinhamento em ambos os arcos e tipo de padrão facial.

VILLARDI, C. A., (2015), afirmou que existem duas escolas, uma antes de 2008, onde priorizava o fechamento do espaço, e outra após 2008, onde os tratamentos associam ortodontia com a colocação de implantes osseointegrados, já MUHAMAD, A.H., et al., (2016), concluiu que tanto o fechamento do espaço, como a colocação de implante dentário têm resultados satisfatórios e sem dano na ATM (articulação temporomandibular). Mas, a grande prevalência de escolhas cai sob a utilização da técnica de abertura de espaço, utilizando a enxertia óssea, implante e prótese.

JOHAL, A., et al., (2013) e SALGADO, H., et al., (2012), acreditam que para o tratamento de agenesia do incisivo lateral superior se faz necessário um bom planejamento levando em conta a queixa do paciente, assim como uma avaliação multidisciplinar para obter um resultado estético bom e funcional. Dessa forma puderam optar pela substituição canina, restaurações suportadas por dentes e restaurações suportadas por implantes.

NETO, J. R. R. S., et al., (2017), garante melhores resultados estéticos e funcionais, assim como a capacidade de manter maior parte das estruturas da arcada dentária através de uma conduta multidisciplinar entre ortodontia e implantodontia, recomendando a abertura do espaço do incisivo lateral superior.

BAPTISTA, J.M., et al., (2004), descreve uma técnica embasado nos ensinamentos de ROSA, M., et al., (2001), para fechamento de espaço do incisivo lateral pelo canino, assim como do canino pelo primeiro pré-molar e assim por diante, mostrando um resultado excelente com essa técnica.

ROSA, M., et al., (2001) e ALMEIDA, R. R., et al., (2002), concluíram que o resultado funcional obtido no fechamento do espaço na falta de incisivo lateral, assim como a transformação do canino no mesmo, mostrou-se, a longo prazo, melhor, além de uma estética superior.

5 CONCLUSÃO

Através dos estudos realizados, nessa revisão de literatura constatou-se que:

1. Agenesia de incisivo lateral superior acomete em torno de 2 % da população, sendo encontrada predominantemente entre as mulheres e maior incidência bilateralmente.
2. Pacientes jovens estão dentre os que mais buscam tratamento para esses casos.
3. É fundamental para um bom planejamento e eficácia do tratamento uma ótima avaliação do paciente.
4. Duas alternativas são utilizadas para tratamento de agenesia de incisivo lateral superior, fechamento do espaço ou abertura do mesmo.
5. Tanto um tratamento como no outro se constatou que a articulação temporomandibular não sofre qualquer dano.
6. As vantagens do fechamento do espaço na falta do incisivo lateral superior se dão pela melhor manutenção da topografia gengival, o custo não ser tão alto e os resultados mais permanentes.
7. Autores concluíram que os tratamentos com resultados estéticos funcionais mais aceitáveis são os tratados multidisciplinarmente pelas diversas áreas da odontologia.
8. As áreas de melhores resultados para o fechamento de espaço são ortodontia e cosmetologia restauradora.
9. A utilização do canino superior no lugar do incisivo lateral mostrou-se a melhor forma de reabilitar o espaço deixado pela agenesia do mesmo.

REFERÊNCIAS BIBLIOGRÁFICAS

- ALMEIDA, R. R. et al. Tratamento ortodôntico em pacientes com agenesia dos incisivos laterais superiores– Integração Ortodontia e Dentística restauradora (cosmética). **J Bras Ortodon Ortop Facial**, Curitiba, v.7, n.40, p. 280-290, jul./ago. 2002.
- BAPTISTA, J. M. et al. **Ortodontia Personalizada**. São Paulo: Santos, p.355-380, 2004.
- BERTOZ, A. P. M. et al. Aplicações clínicas dos mini-implantes ortodônticos no tratamento ortodôntico. **Revista Odontológica de Araçatuba**, v.36, n.1, p. 65-69, jan./jun., 2015.
- BRUNETTO, A. R. Uma entrevista com Ademir Roberto Brunetto. **Dental Press J Orthod**, v. 15, n. 3, p. 31-45, mai./jun., 2010.
- CARLINI, J. L.; GOMES, K. U. Diagnóstico e tratamento das assimetrias dentofaciais. **Rev. Dental Press Ortodon Ortop Facial**, Maringá, v. 10, n. 1, p. 18-29, jan./fev., 2005.
- COSTA, L. A. L. et al. Análise facial: uma revisão de literatura. **J. Bras. Ortodon. Ortop. Facial**, Curitiba, v. 9, n. 50, p. 171-176, mar./abr., 2004.
- FARIAS, A. G. et al. Prevalência da agenesia dentária de jovens do gênero feminino. **RGO**, Porto Alegre, v. 54, n. 2, p.115-118, abr./jun. 2006.
- FERREIRA, R. F.; FRANZIN, L. C. S. Agenesia dentária: importância deste conceito pelo cirurgião-dentista. **Revista UNINGÁ Review**, Maringá, V.19, n.3, p. 61-65, jul./set. 2014.
- FRANCO, F. C. M. Má oclusão Classe I de Angle com agenesia de incisivos laterais. **Dental Press J Orthod**, v. 16, n. 4, p. 137-147, jul./ag., 2011.
- JOHAL, A. C. K.; KUIJPERS-JAGTMAN, A. M. State of the science on controversial topics: missing maxillary lateral incisors—a report of the Angle Society of Europe 2012 meeting. **Progress in Orthodontics**, v. 14, n. 20, p. 14–20, 2013.
- JOHNSTON, C. D. et al. The influence of dental to facial midline discrepancies on dental attractiveness ratings. **Eur J Orthod**, Oxford, v. 21, n. 5, p. 517-522, 1999.
- LIU, K. N. C. Agenesias Dentárias: Revisão de Literatura (Monografia). **Universidade Federal do Rio Grande do Sul, Faculdade de Odontologia**, Brasil, 2011.

MARASSI, C.; MARASSI, C. Mini-implant assisted anterior retraction. **Rev. Dental Press Ortodon Ortop Facial**, Maringá, v. 13, n. 5, p. 57-75, set./out. 2008.

MAZZIEIRO, E. Agenesias de incisivos: o dilema entre abrir ou fechar espaços. <https://ortodontiamazzieiro.com.br/blog>, abril, 2017.

MUHAMAD, A. H. et al. Esthetic management of congenitally missing lateral incisors with single tooth implants: a case report. **J Dent Med Sci**, v.15, n.8, p. 69-75, ago. 2016.

NETO, J. R. R. S. et al. Tratamento integrado orto-implanto em casos de agenesia do incisivo lateral- revisão de literatura. **Braz. J. Surg. Clin. Res**, v.20, n.1, p.118-121, set./nov. 2017.

PALUDO, D. E. P. Agenesias dentárias. (monografia-especialização em ortodontia). **UNINGÁ**, Caxias do Sul, 2008.

PINELLI, D. V. et al. Agenesia de incisivos laterais superiores. <http://www.ortociencia.com.br/>, fev. 2017.

ROSA, M.; ZACHRISSON, B. U. Integrating esthetic dentistry and space closure in patients with missing maxillary lateral incisors. **Journal of Clinical Orthodontics**, v.35, p. 221-238, 2001.

RUELLAS, A. C. O. et al. Extrações dentárias em Ortodontia: avaliação de elementos de diagnóstico. **Dental Press J Orthod**. v.15, n.3, p.134-57, maio/jun. 2010.

SALGADO, H. et al. Agenesia do incisivo lateral superior - a propósito de um caso clínico. **Rev Port Estomatol Med Dent Cir Maxilo Fac**. v.53, n.3, p.165-169, maio, 2012.

SILVA, E. R. et al. Anomalias dentárias – agenesias e supranumerários – revisão bibliográfica. **Biosci J.**, Uberlândia, v.21, n.2, p.105-113, mai./ago. 2005.

VILLARDI, C. A. Prevalência da agenesia dos incisivos laterais e possíveis tratamentos. (monografia-especialização em ortodontia). **FAPI-Faculdade de Pindamonhangaba**, Pindamonhangaba, SP, 2015.

YAMATE, E. M. et al. Correção de linha média dentária através de tratamento ortodôntico com extrações assimétricas de pré-molares. **REVISTA FAIPE**, v. 2, n. 1, jan./jun. 2012.




Monografia intitulada: **AGENESIA DE INCISIVOS LATERAIS SUPERIORES: TRATAMENTO MULTIDISCIPLINAR**, de autoria do aluno: **Glauton Jose Bucco de Almeida**, aprovado pela banca examinadora constituída pelos seguintes professores:

Aprovada em 12/10/2019, pela banca constituída dos seguintes professores:



CD- Esp. Joao Maria Baptista- orientador- AEPC



CD- Ms. Sidnei Valieri- coorientador -AEPC

Campo Grande –MS, 12 de outubro de 2019.

Faculdade Sete Lagoas - FACSETE
Rua Ítalo Pontelo 50 – 35.700-170 _ Sete Lagoas, MG
Telefone (31) 3773 3268 - www.facsete.edu.br