

FACULDADE SETE LAGOAS – FACSETE

Pós-graduação em Odontologia

Édila Kayth Pereira da Silva

TRATAMENTO DE CLASSE II COM ANCORAGEM ESQUELÉTICA:

Relato de caso

Recife

2022

Édila Kayth Pereira da Silva

TRATAMENTO DE CLASSE II COM ANCORAGEM ESQUELÉTICA:

Relato de caso

Monografia apresentada ao curso de especialização Lato Sensu da Faculdade Sete Lagoas – FACSETE, como requisito parcial para obtenção do título de Especialista em Ortodontia.

Orientador: Prof. Msc. Luiz Felipe Azevedo

Área de concentração: Ortodontia

Édila Kayth Pereira da Silva

TRATAMENTO DE CLASSE II COM ANCORAGEM ESQUELÉTICA:

Relato de caso

Monografia apresentada ao curso de especialização Lato Sensu da Faculdade Sete Lagoas – FACSETE, como requisito parcial para obtenção do título de Especialista em Ortodontia.

Área de concentração: Ortodontia

Aprovada em 27/04/22 pela banca constituída dos seguintes professores:

Prof. Msc. Luiz Felipe Azevedo

Recife, 27 de abril 2022

Dedico esse curso ao meu Deus que me presenteia todos os dias com energia da vida, que me dá forças e coragem para atingir meus objetivos. À minha mãe, meu maior símbolo de admiração, orgulho e respeito. E a minha princesa e fortaleza: Maria Luísa. A vocês todo meu amor e esforço.

AGRADECIMENTOS

Agradeço a Deus por guiar os meus passos nesta caminhada. Ao mestre e orientador Felipe Azevedo, aos professores Guaracy Fonseca e Nivaldo Oliveira pela virtude de compartilhar os seus conhecimentos, trilhando os caminhos para que possamos vencer os obstáculos encontrados. Agradeço ainda aos preceptores e queridos Marjorie Almeida, Kátia Miranda, Bernardo Oliveira e Evelyne Andrade. E aos colegas de curso, que unindo forças nos fortalecemos para que a conquista deste objetivo fosse concretizada neste período. Enfim a toda a minha família e amigos, que de alguma forma contribuíram para a conclusão de mais uma jornada.

À todos, obrigada.

RESUMO

A má oclusão de Classe II é um dos problemas mais comumente diagnosticados e tratados pelos ortodontistas, fechando espaços com controle de ancoragem é um grande desafio ortodontia. Compreender os princípios biomecânicos evita efeitos colaterais indesejados. Este relato de caso apresenta o tratamento ortodôntico de uma paciente do sexo feminino com classe II má oclusão com biprotrusão. Onde o tratamento proposto foi superior e inferiorretração com micro-parafuso usando ancoragem esquelética.

Palavras-chave: mini parafusos ortodônticos; má oclusão de classe II; mini implantes; ancoragem ortodôntica.

ABSTRACT

Class II malocclusion is one of the most commonly diagnosed and treated problems by orthodontists, thus closing spaces with anchorage control is a major challenge in orthodontics. Understanding biomechanical principles avoids unwanted side effects. This case report presents the orthodontic treatment of a female patient with class II malocclusion with biprotrusion. Where proposed treatment was superior and inferior retraction with micro-screw using skeletal anchorage.

Keywords: orthodontic miniscrews; class II malocclusion; mini-implants; orthodontic anchorage.

SUMÁRIO

1 INTRODUÇÃO.....	8
2 CASO CLÍNICO	11
3 DISCUSSÃO	20
4 CONSIDERAÇÕES FINAIS	22
REFERÊNCIAS	23
ANEXO A – TERMO DE CONSENTIMENTO LIVRE E ESCLARECIDO	25

1 INTRODUÇÃO

Segundo Janson et al. (2016) a má oclusão de classe II é uma das queixas principais pelos quais pacientes procuram ortodontistas. A qual necessita de diferentes tipos de tratamentos de acordo com a gravidade do diagnóstico. Aspectos importantes como discrepância ântero-posterior, idade e complacência do paciente são características importantes a serem consideradas.

Frequentemente pacientes com perfil convexo causado pela protrusão dos dentes anteriores superiores, resultando em projeção labial associada à mandíbula retruída é uma característica comum em um paciente padrão II, estes frequentemente buscam tratamento ortodôntico afim de melhoria da aparência facial e conseqüentemente resultando em sua autoestima e qualidade de vida (Saga et al., 2020).

Vários fatores contribuem para a má oclusão de Classe II. Estes incluem genética, fatores ambientais, disfunção muscular miofascial de longo prazo e hábitos perniciosos. Recentemente, a terapia miofuncional atraiu maior interesse entre dentistas e ortodontistas. A função muscular miofascial anormal é considerada um fator chave que contribui para más oclusões e estética facial. A respiração bucal pode afetar ambos arcos dentários e a estética facial. Vários tipos de aparelhos funcionais foram prescritos para a correção da classe II esquelética e dentária em pacientes em crescimento, mas há algumas divergências quanto à eficácia do Twin-Block, Bionator, Activator, Frankel e Herbst. Dispositivos temporários de ancoragem esquelética (DAT's) são amplamente usados atualmente no tratamento de adultos e adolescentes, especialmente mini-implantes (Cao et al., 2019).

De acordo com Janson et al. (2016) há uma série de aparelhos ortodônticos para corrigir uma má oclusão de classe II, Tucker foi um dos primeiros a usar tubos e elásticos intermaxilares para movimentação dentária. O uso de elásticos intermaxilares tem sido um procedimento padrão para correção da classe II. Efeitos indesejáveis podem ocorrer pelo uso destes elásticos, ainda que eficaz na correção ântero-posterior dentária. Muitos autores notaram resultados causados pelo vetor de força vertical que é inerente aos elásticos intermaxilares, quando são usados para classe II. Essa força pode provocar rotações nos molares causando mudança no plano oclusal e da mandíbula no sentido horário. Não há estudos baseados em

evidências que estabeleçam uma força ideal para o uso dos elásticos. Alguns estudos sugeriram que a força oscilante à longo prazo causada pelo uso dos elásticos podem aumentar a prevalência de reabsorção da raiz dos incisivos e indicou que elásticos para classe II são fatores de riscos significativo. A reabsorção das raízes dos elementos dentários anteriores é frequentemente relatada em tratamento ortodôntico. Fatores mecânicos e a quantidade de forças ortodônticas são considerados as principais causas de reabsorção radicular. Ainda segundo Janson, elásticos intermaxilares para correção da classe II, assim como qualquer tipo de aparelho ortodôntico ou dispositivo, podem produzir efeitos positivos, mas também efeitos colaterais.

De acordo com Smith et al. (2016) aparelhos extraorais, embora eficientes no controle da ancoragem dependem altamente da colaboração do paciente e são, portanto, considerados uma forma falível de ancoragem com níveis variáveis de resultado. Por outro lado, a eficácia de aparelho intraorais, como arco de Nance ou barra transpalatina, foi questionada quanto ao potencial de pesquisa aludindo a benefícios limitados durante o tratamento ortodôntico. Enquanto que os implantes ortodônticos ou esqueléticos intraorais temporários dispositivos de ancoragem (DAT's) são uma alternativa livre de conformidade para formas mais tradicionais de ancoragem. Eles são não fixados diretamente aos dentes, ao contrário de outros métodos de reforço de ancoragem. DAT's são considerados simples de colocar e relataram altas taxas de sucesso que variam de 80% a 94% e, portanto, têm sido defendidos como o método potencial de escolha durante a ancoragem com reforço necessário durante o tratamento.

Segundo Gomes et al. (2017) a distalização de molares é uma excelente ideia de se tratar uma classe II sem extração, a técnica consistem no movimento distal dos molares superiores, movimento anterior da arcada inferior ou a combinação de ambos. Existem, na literatura, diversas formas de distalização de molares, estando em destaque aparelhos como: Jones Jig, Pendulum, Distal jet e Pendex. Distalizadores como AEB (aparelho extra-bucal) podem ser ineficaz, pois depende da colaboração do paciente, e quando não acontecem os resultados são negativos e ainda produz efeitos indesejáveis nas unidades de ancoragem comprometendo o tratamento e a estética.

O controle de ancoragem é extremamente importante para o tratamento ortodôntico ter sucesso, pois buscamos ancoragem máxima. Atualmente é possível realizar movimentos de distalização com parafusos de comprimento e diâmetros reduzidos, conhecidos como mini-implante (MI). Esses MI são dispositivos de ancoragem temporária e confeccionados com liga metálica com pureza V que quando instalados não osseointegra, facilitando sua remoção no momento desejado (Gomes et al., 2017; Cakir et al., 2017).

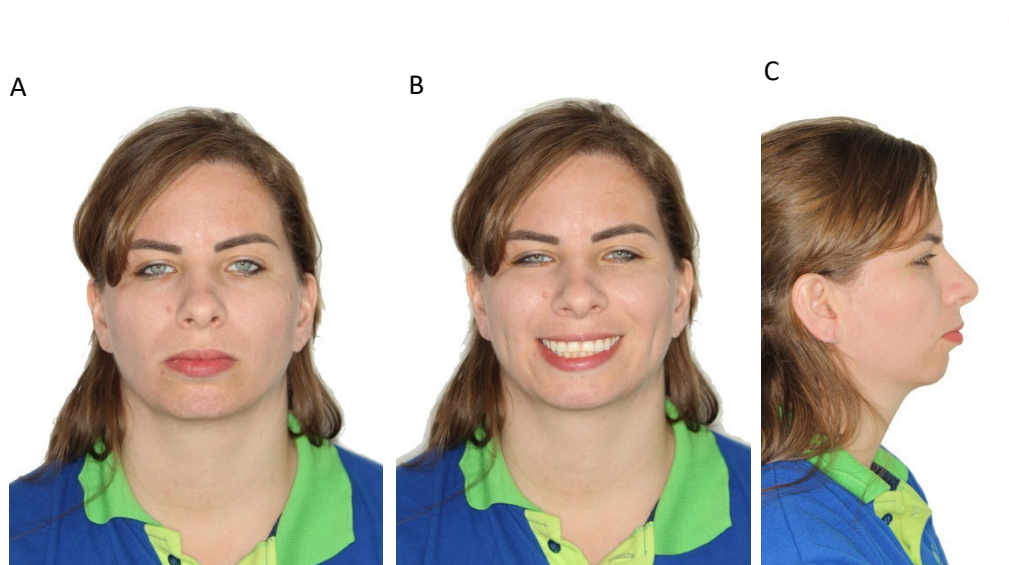
Na ortodontia moderna, o sucesso do tratamento ortodôntico geralmente depende do protocolo de ancoragem planejado para cada caso específico. Ancoragem é algo que fornece uma retenção segura, deve ser estabelecida no início do tratamento e é de suma importância seu correto planejamento (Ribeiro et al., 2016).

O objetivo deste trabalho é descrever um relato de caso onde foi proposto realizar tratamento ortodôntico de uma paciente classe II, com biprotrusão, com extração de dois pré-molares inferiores (34/44) onde se encontrava ausentes elementos 16 e 26. O tratamento proposto foi retração com ancoragem esquelética, usando mini-implantes.

3 CASO CLÍNICO

A paciente R.A.C., leucoderma, gênero feminino, 31 anos de idade, reside na cidade de Recife, ensino superior incompleto, não faz o uso de medicação, sem doença sistêmica. A paciente reporta que não fuma, mas consome bebida alcoólica socialmente. Apresentou-se para tratamento ortodôntico com queixa principal: “Meu sorriso superior é muito pra frente”. No exame físico extra-oral foi observado na análise facial características de uma paciente com perfil convexo.

Figura 1: Fotos iniciais extra-bucais

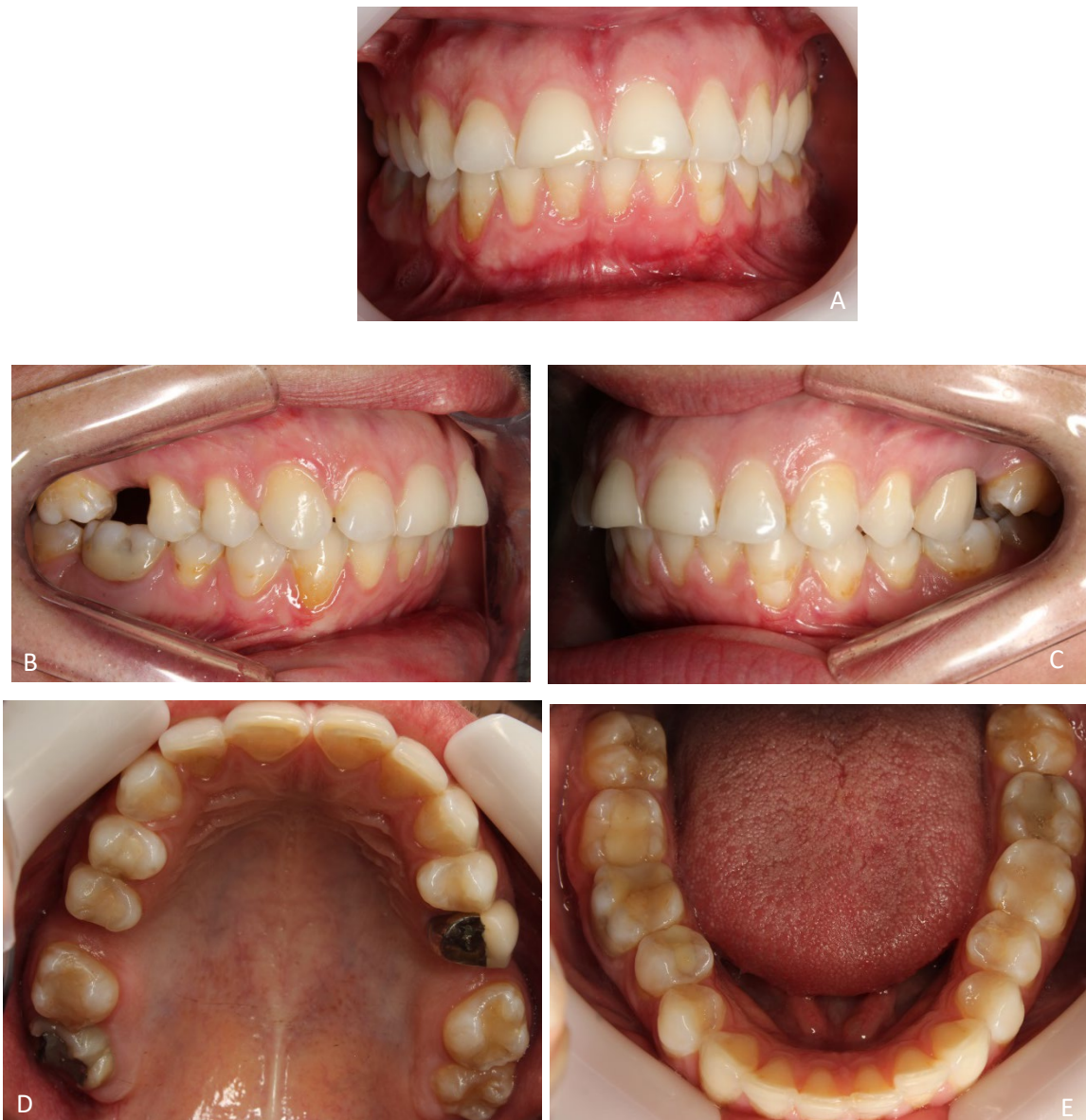

Legenda: A) Frente; B) Sorrindo; C) Perfil direito.

Fonte: Autoria própria.

Na análise intraoral, a paciente apresenta chave de canino $\frac{1}{4}$ de classe II direito e $\frac{1}{4}$ de classe III de canino esquerdo, um leve apinhamento dentário inferior, lingualização dos elementos 35 e 45, com ausência dos elementos 16 e 26.

Figura 2: Fotos iniciais intra-bucais

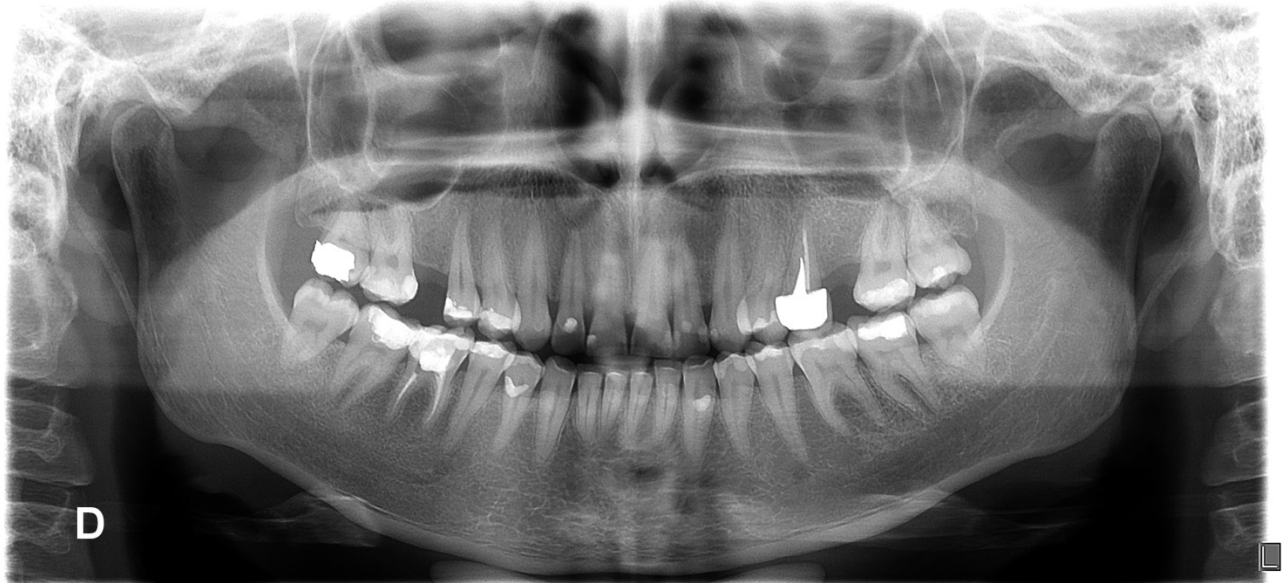

Legenda: A) Vista frontal; B) Lateral direita; C) Lateral esquerda; D) Oclusal superior; E) Oclusal inferior.

Fonte: Autoria própria.

Na radiografia panorâmica foi observada a ausência de dois elementos dentários (16/26), restaurações, endodontias e pino intra-radicular.

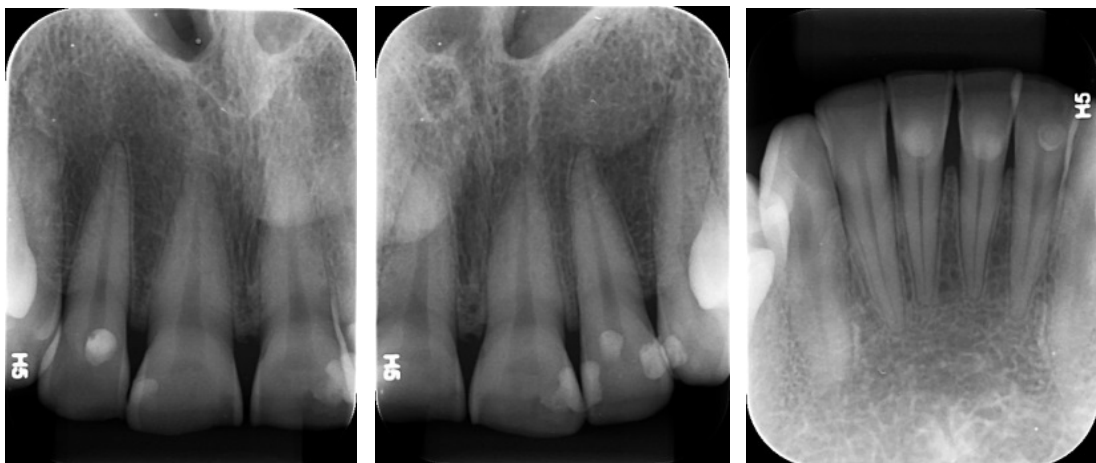
Figura 3: Radiografia panorâmica.



Fonte: Autoria própria.

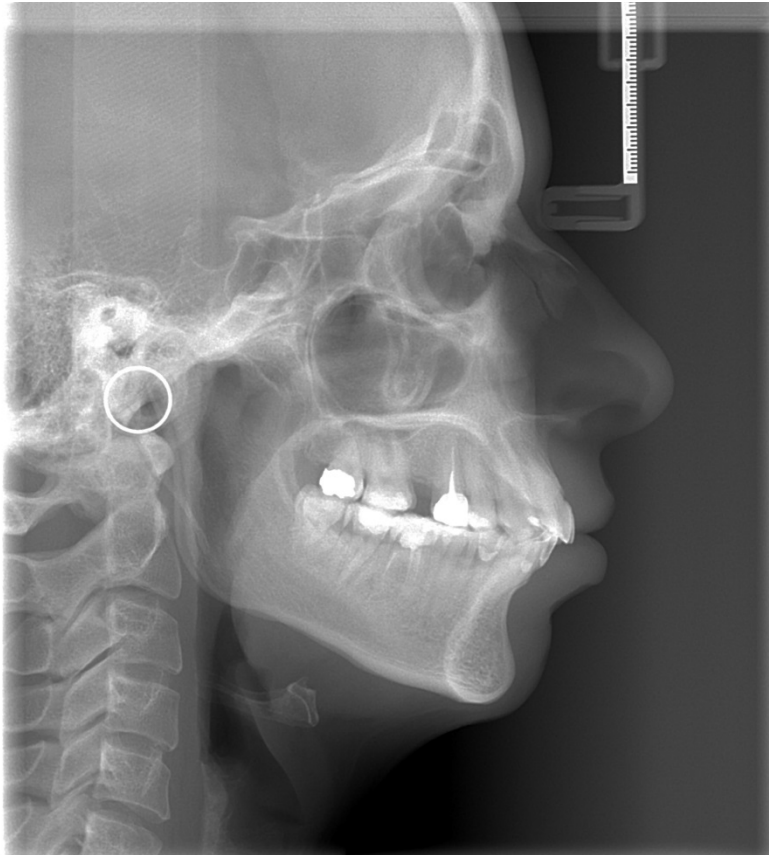
Nas radiografias periapicais foram observadas restaurações nos dentes anteriores superiores, mas altura radicular e óssea preservadas.

Figura 4: Radiografias periapicais.



Fonte: Autoria própria.

Figura 5: Telerradiografia.



Fonte: Autoria própria.

Na análise cefalométrica foi observada uma protrusão maxilar, inclinação vestibular dos incisivos inferiores e um leve aumento nos ângulos FMA e plano mandibular, sugerindo um perfil dolicofacial.

Quadro 1: Análise cefalométrica inicial.

	OBTIDO	PADRÃO
SNA	88.08 gr	82.00
SNB	79.88 gr	80.00
1.PP	111.78 gr	110.00 +/- 4.00
IMPA	110.96 gr	89.50 ± 2.50
FMA	27.97 gr	25.00
S-N.Go-Me	35.40 gr	32.00

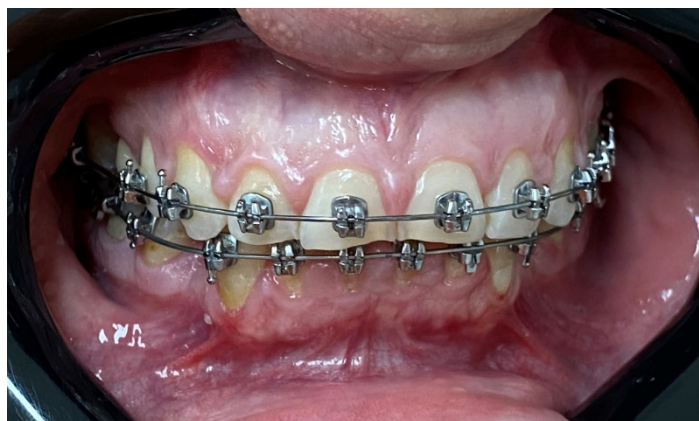Fonte: Autoria própria.

O plano de tratamento proposto foi realização de duas exodontias (34 e 44) compensando o IMPA e melhorando a relação de overjet. Durante a análise clínica observou que a paciente se encontrava com dois elementos superiores ausentes (16 e 26) facilitando o fechamento de diagnóstico e planejamento. Esses espaços foram utilizados para retração em massa do arco superior, com correção da protrusão superior .

3.1 Tratamento:

Inicialmente, foi instalado aparelho fixo autoligado metálico da marca Aditek Easy clip prescrição Roth canaleta .022" x .030", com colagem direta, após alinhamento e nivelamento foram solicitadas as exodontias dos elementos 34 e 44 (fig.1). Em seguida, na fase de trabalho foram instalados miniparafusos da marca Morelli com tamanho de 8mm, 2mm de transmucoso e 1,5mm de altura na maxila, mesial dos elementos 17 e 27 e na mandíbula entre os elementos 35 e 36/ 45 e 46. Com a finalidade de fechar espaços utilizando ancoragem esquelética. Alças de Bull foram incorporadas na mecânica do arco inferior potencializando o movimento da retração em massa. Enquanto que no arco superior a retração foi feita com mola de níquel-titânio com gancho bola e elástico corrente curto (fig. 6).

Os mini-implantes proporcionam uma ancoragem adequada para o sucesso da técnica. Os segundos molares superiores e os primeiros molares inferiores se mantiveram no seu local de origem, ou seja, não apresentaram modificações permanecendo estacionados.



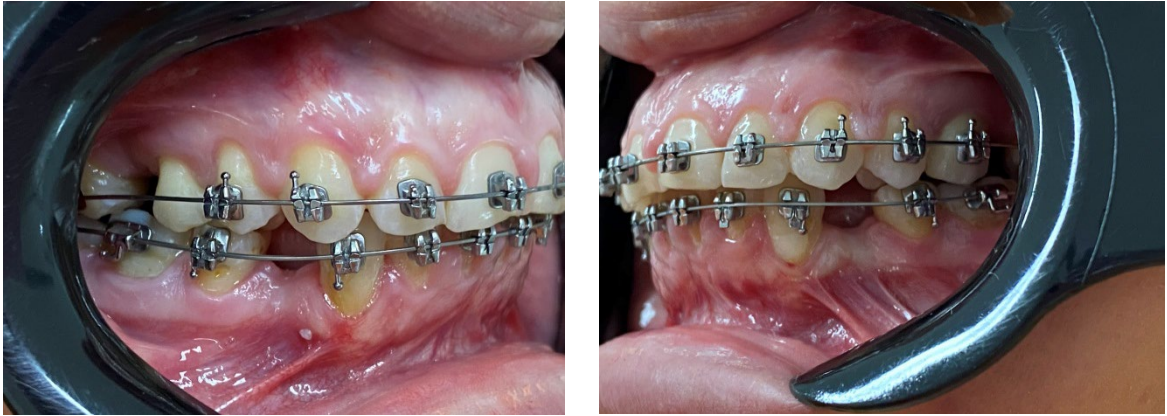
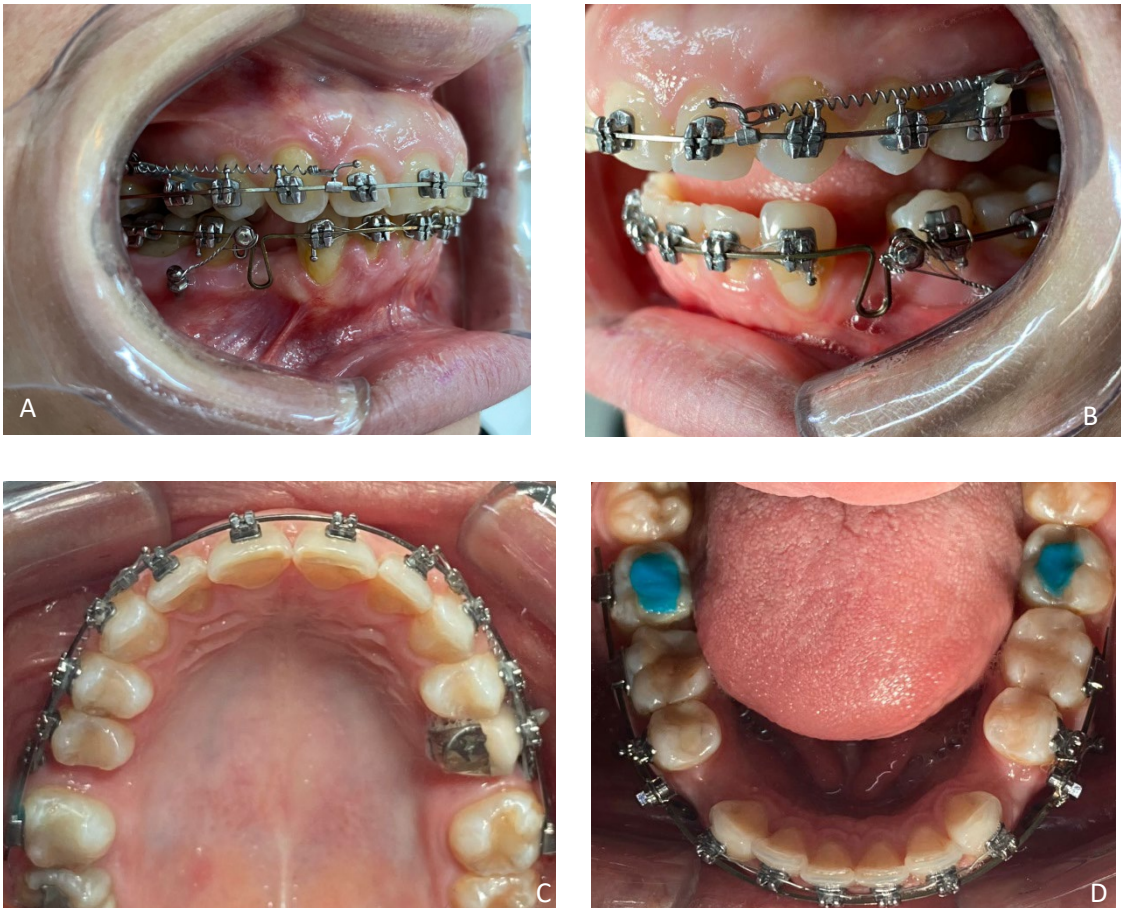

Figura 6: Exodontia dos primeiros pré molares (34/44)
Fonte: Autoria própria.



Legenda: A) Lateral direita; B) Lateral esquerda; C) Oclusal superior; D) Oclusal inferior.

Fonte: Autoria própria.

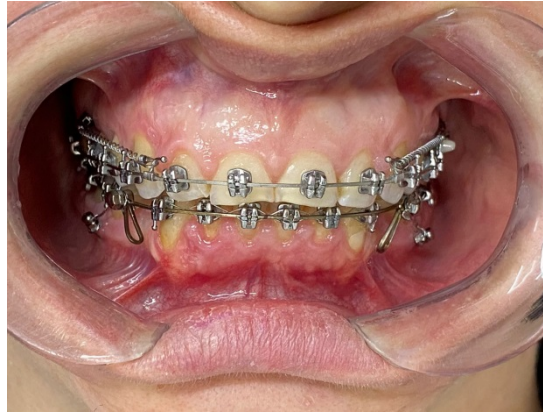

Figura 7: Retração da bateria anterior superior com gancho bola + mola níquel-titânio para o mini-implante (mecânica por deslize).

Retração da bateria anterior inferior com o uso de Gurin para o mini-implante ativando a alça de Bull (mecânica de retração pelo uso de alças + deslize)

Fonte: Autoria própria.

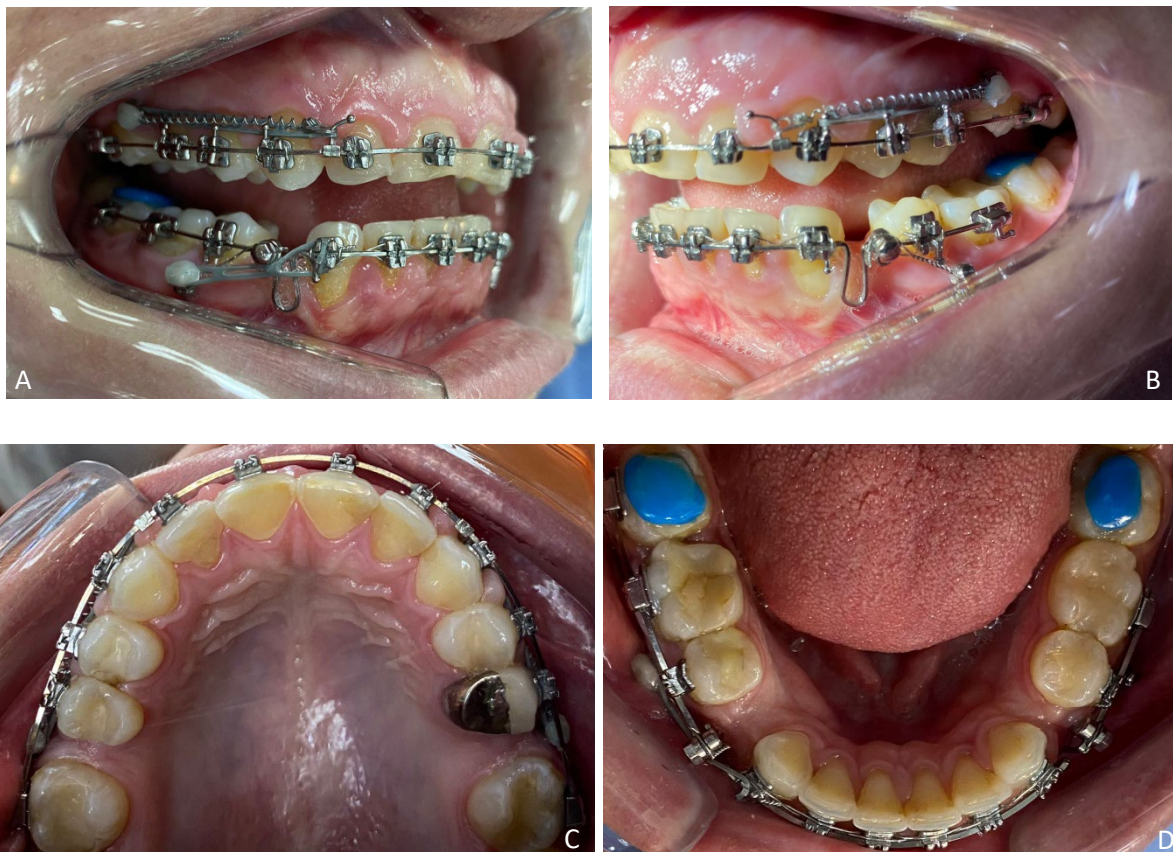
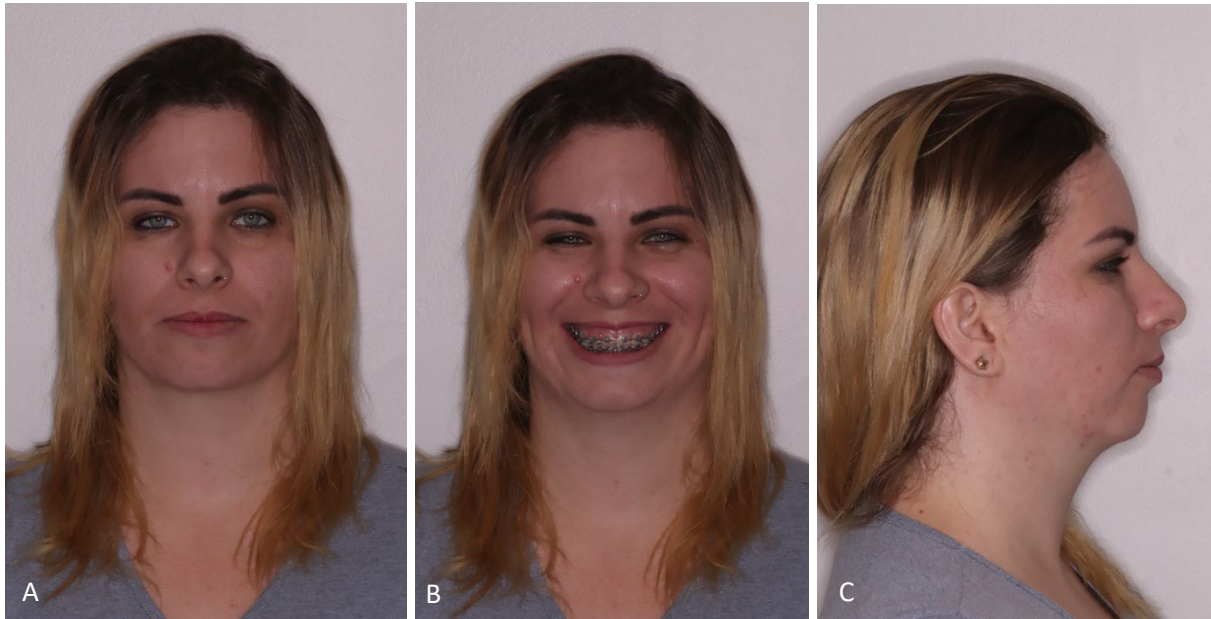
Figura 8- Legenda: A) Lateral direita; B) Lateral esquerda; C) Oclusal superior; D) Oclusal inferior.

Fonte: Autoria própria.

Atualmente a paciente se encontra em fase de finalização de retração (fig. 9 e 10).

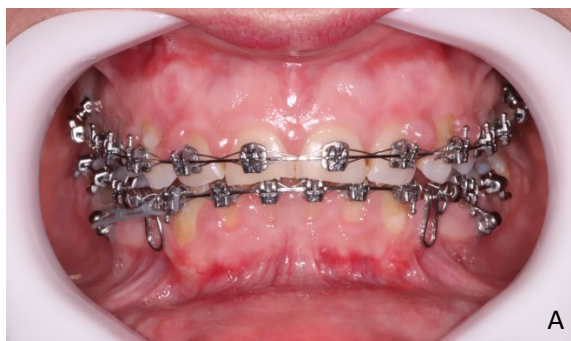Figura 9: Fotos atuais extra-bucais.

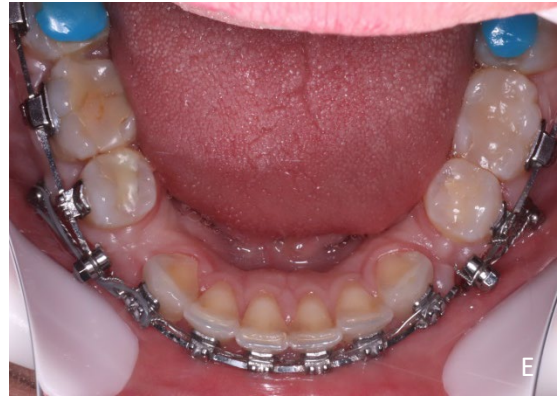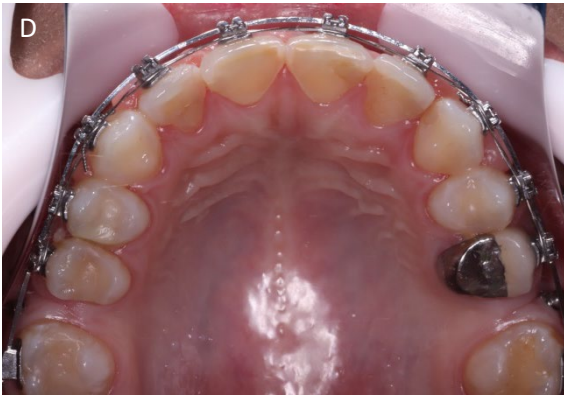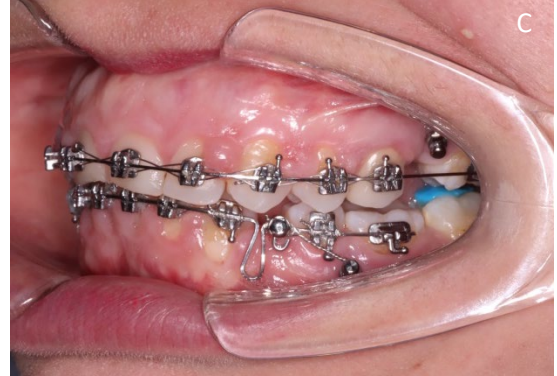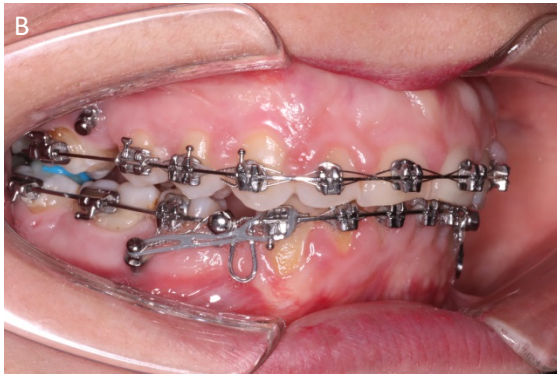


Legenda: A) Frente; B) Sorrindo; C) Perfil direito.

Fonte: Autoria própria.

Figura 10: Fotos atuais intra-bucais.





Legenda: A) Vista frontal; B) Lateral direita; C) Lateral esquerda; D) Oclusal superior; E) Oclusal inferior.

Fonte: Autoria própria.

4 DISCUSSÃO

Segundo Ribeiro et al (2016) na literatura há diversas abordagens para fechamentos de espaços, porém há duas maneiras básicas bastante utilizadas para realizar esse procedimento que podem ser alcançados por meio de mecânicas com atrito (mecânica de deslizamento) ou com pouco atrito (mecânica do circuito de fechamento). O que vai de encontro à mecânica utilizada neste relato de caso onde optamos pela abordagem com ancoragem esquelética.

De acordo com Smith et al (2016), os resultados de sua meta-análise fornecem evidências científicas positivas quando usaram dispositivos de ancoragem esquelética (DAT'S) para pacientes em classe II, pois reduzem efeitos que as vezes são indesejáveis, como perda de ancoragem, quando comparados a métodos convencionais. Assim como o relato descrito onde optamos pela ancoragem esquelética com uso do mini-implante para tratamento da classe II.

Mohammed et al (2018) concorda com Smith et al (2016) quando diz que aparelhos suportados em mini-implantes são eficazes em distalização com mínima inclinação. Junto com a distalização de molares, aparelhos suportados em mini-implantes levam também a distalização de pré-molares, ou seja a retração, sem perda de ancoragem. Corroborando com a nossa abordagem clínica, onde foi feita a instalação de mini-implantes para retração.

Por outro lado, Janson et al (2016) numa pesquisa recente, diz que pacientes que inicialmente tinham uma má oclusão de classe II de moderada à grave, com pelo menos metade da relação molar em classe II terminaram com um resultado satisfatório quando tratados com uso de elásticos. O que diverge com o trabalho descrito acima.

Monini et al (2013) relata na sua pesquisa que a maioria dos ortodontistas costumam realizar retração, onde houveram extrações, por meio de técnica de deslizamento associado ao uso de barra palatina, incluindo os segundos molares no arco e fechamento de espaço realizado em duas fases, foram as respostas mais citadas entre os ortodontistas brasileiros. Já Castillo et al (2021) em uma pesquisa utilizou um distalizador de força dupla (DFD) para tratar pacientes de classe II onde a tipologia facial não era vista como queixa principal. Esse dispositivo utilizou de

mini-implantes na região de palato e de alças na região vestibular, exercendo forças por vestibular e palato simultaneamente. O resultado se mostrou eficaz no tratamento e na estabilidade da classe II.

Por outro lado, Araújo et al (2012) concorda com nosso relato de caso, quando diz que os mini-implantes proporcionam uma ancoragem adequada quando para o movimento de retração em massa dos dentes anteriores. Ainda que haja pequenas modificações dos miniparafusos, são discretas e não influenciam o tratamento proposto.

A mecânica utilizada para o fechamento de espaço foi descrita anteriormente a qual foi favorável e justificada pela revisão da literatura com relação as diversas técnicas.

5 CONCLUSÃO

Concluiu-se nesse trabalho que a ancoragem esquelética é bastante eficaz no tratamento da correção de biprotrusão dentária, preservando a ancoragem posterior melhorando selamento labial e intercuspidação. Diante do caso exposto, conclui-se que houve uma indicação assertiva.

REFERÊNCIAS

Janson G, Niederberger A, Garib DG, Caldas W. Root resorption in Class II malocclusion treatment with Class II elastics. *Am J Orthod Dentofacial Orthop*. 2016 Oct;150(4):585-591. doi: 10.1016/j.ajodo.2016.02.031. PMID: 27692415.

Cao L, Li J, Yang C, Hu B, Zhang X, Sun J. High-efficiency treatment with the use of traditional anchorage control for a patient with Class II malocclusion and severe overjet. *Am J Orthod Dentofacial Orthop*. 2019 Mar;155(3):411-420. doi: 10.1016/j.ajodo.2017.08.030. PMID: 30826044.

Gomes, Guilherme & Dzievieski, Regis & Czezacki, Alyson & Assad, Roberley & Arruda, Elcy. (2017). Tratamento de paciente Classe II com mini-implante – relato de caso. *Orthodontic Science and Practice*. 10. 90-99. 10.24077/2017;1040-9099.

Antoszevska-Smith J, Sarul M, Łyczek J, Konopka T, Kawala B. Effectiveness of orthodontic miniscrew implants in anchorage reinforcement during en-masse retraction: A systematic review and meta-analysis. *Am J Orthod Dentofacial Orthop*. 2017 Mar;151(3):440-455. doi: 10.1016/j.ajodo.2016.08.029. PMID: 28257728.

Saga AY, Araújo EA, Antelo OM, Meira TM, Tanaka OM. Nonsurgical treatment of skeletal maxillary protrusion with gummy smile using headgear for growth control, mini-implants as anchorage for maxillary incisor intrusion, and premolar extractions for incisor retraction. *Am J Orthod Dentofacial Orthop*. 2020 Feb;157(2):245-258. doi: 10.1016/j.ajodo.2018.09.021. PMID: 32005477.

Cakir E, Malkoç S, Kirtay M. Treatment of Class II malocclusion with mandibular skeletal anchorage. *Am J Orthod Dentofacial Orthop*. 2017 Jun;151(6):1169-1177. doi: 10.1016/j.ajodo.2016.05.017. PMID: 28554462.

Ribeiro GL, Jacob HB. Understanding the basis of space closure in Orthodontics for a more efficient orthodontic treatment. *Dental Press J Orthod*. 2016 Mar-Apr;21(2):115-25. doi: 10.1590/2177-6709.21.2.115-125.sar. PMID: 27275623; PMCID: PMC4896290.

Mohamed RN, Basha S, Al-Thomali Y. Maxillary molar distalization with miniscrew-supported appliances in Class II malocclusion: A systematic review. *Angle Orthod*. 2018 Jul;88(4):494-502. doi: 10.2319/091717-624.1. Epub 2018 Apr 17. PMID: 29664335; PMCID: PMC8191939.

Monini Ada C, Gandini Júnior LG, dos Santos-Pinto A, Maia LG, Rodrigues WC. Procedures adopted by orthodontists for space closure and anchorage control.

Dental Press J Orthod. 2013 Nov-Dec;18(6):86-92. doi: 10.1590/s2176-94512013000600013. PMID: 24351154.

Aliaga-Del Castillo A, Soldevilla L, Valerio MV, Bellini-Pereira SA, Vilanova L, Arriola-Guillén LE, Janson G. Class II malocclusion treatment with a customized dual force distalizer. Am J Orthod Dentofacial Orthop. 2021 Nov;160(5):743-756. doi: 10.1016/j.ajodo.2020.06.037. Epub 2021 Jul 29. PMID: 34332795.

de Lima Araújo LH, Zenóbio EG, Pacheco W, Cosso MG, Manzi FR, Shibli JA. Mass retraction movement of the anterior upper teeth using orthodontic mini-implants as anchorage. Oral Maxillofac Surg. 2012 Mar;16(1):95-9. doi: 10.1007/s10006-011-0260-2. Epub 2011 Jan 28. PMID: 21274732.

ANEXO A – TERMO DE CONSENTIMENTO LIVRE E ESCLARECIDO**Termo de Consentimento Livre e Esclarecido para
obtenção e utilização de imagens**

Eu, Rosana Albuquerque Colind, por meio deste
Termo de Consentimento Livre e Esclarecido, permito que o Dr(a)
_____ faça fotografias e/ou
vídeos sobre o meu caso clínico. Autorizo que estas imagens sejam
utilizadas para finalidade científica, envolvendo discussão
diagnóstica e de conduta, podendo inclusive ser mostrado o meu
rosto, o que, dependendo do caso, pode fazer com que eu seja
reconhecido.

Consinto também que as imagens de meus exames
complementares, como radiografias, tomografias computadorizadas,
entre outros, sejam utilizadas.

Este consentimento pode ser revogado, sem qualquer custo ou
prejuízo à minha pessoa, a meu pedido ou solicitação. Fui
esclarecido de que não receberei nenhum ressarcimento ou
pagamento pelo uso das minhas imagens e também compreendi que
a equipe de profissionais que me atende e atenderá durante todo o
tratamento não terá qualquer tipo de ganhos financeiros com a
exposição da minha imagem.

Portanto, estou de acordo com a utilização destas imagens para
finalidades científicas.

Recife (PE) 29 / 10 / 2021

Rosana Albuquerque Colind
Assinatura