



DANIELA MARINA CAMPAGNOLLI

**TRATAMENTO PRECOCE PARA CORREÇÃO DA MÁ OCLUSÃO DE
CLASSE II DE ANGLE COM APARELHO AEB CONJUGADO E GUIA DE
ERUPÇÃO OCCLUS-O-GUIDE- RELATO DE UM CASO CLÍNICO**

**PORTO VELHO/RO
2020**

DANIELA MARINA CAMPAGNOLLI

**TRATAMENTO PRECOCE PARA CORREÇÃO DA MÁ OCLUSÃO DE
CLASSE II DE ANGLE COM APARELHO AEB CONJUGADO E GUIA DE
ERUPÇÃO OCCLUS-O-GUIDE– RELATO DE UM CASO CLÍNICO**

Artigo apresentado ao curso de Especialização Lato Sensu da Faculdade Sete Lagoas - FACSETE, como requisito parcial para obtenção do título de especialista em Ortodontia.

Área de concentração: Ortodontia.

Orientador : Prof. Me. Juliana Volpato Curi Paccini

Co-orientador (a): Prof. Me. Carolina Nazif Rasul

**PORTO VELHO/RO
2020**



Artigo intitulado “TRATAMENTO PRECOCE PARA CORREÇÃO DA MÁ OCLUSÃO DE CLASSE II DE ANGLE COM APARELHO AEB CONJUGADO E GUIA DE ERUPÇÃO OCCLUS-O-GUIDE – RELATO DE UM CASO CLÍNICO” de autoria da aluna Daniela Marina Campagnolli, aprovado pela banca examinadora constituída pelos seguintes professores:

Prof. Dr. Dino Lopes de Almeida
Centro Universitário São Lucas – PVH/RO

Prof. Dr. Fabrício Valarelli
FACSET- SOEP- PVH/RO

Prof. Me. Elen Caroline Ferreira Alves
FACSET- SOEP- PVH/RO

Porto Velho/RO, 15 de fevereiro de 2020.

AGRADECIMENTOS

A Deus por iluminar meus caminhos e por ter ajudado a manter a minha fé nos momentos mais difíceis

Aos meus pais e ao meu irmão que sempre me incentivaram e me apoiaram para realização desse sonho.

À minha filha, Giovana, por compreender a minha ausência, você é a razão da minha vida e minha maior motivadora.

Aos meus amigos que contribuíram direta ou indiretamente para que eu pudesse chegar até aqui, por todo apoio e o carinho de sempre.

Ao Prof. Dr. Fabricio Pinelli Valarelli por todo conhecimento transmitido durante todo o curso, minha eterna gratidão.

A todos os docentes e amigos que contribuíram para minha formação profissional e crescimento pessoal, o meu eterno agradecimento.

RESUMO

O tratamento precoce e interceptivo quando se tem o conhecimento do profissional, uma escolha da melhor terapêutica e um correto diagnóstico das maloclusões, só tem a trazer benefícios ao paciente, pois irá favorecer o restabelecimento de uma oclusão normal, minimizando a necessidade de tratamento ortodôntico adicional ou simplificando-o, além de trazer benefícios físicos e psicossociais ao paciente. O objetivo desse trabalho é relatar o tratamento precoce em uma paciente Classe II, com protrusão maxilar e apinhamento inferior. Para corrigir o problema anteroposterior e o apinhamento inferior, foram utilizados o aparelho ortopédico AEB conjugado, e o Guia de Erupção Occlus-o-Guide, o plano de tratamento mostrou-se eficiente apresentando resultados satisfatórios ao final do tratamento.

Descritores: Má oclusão Classe II de Angle. Ortodontia interceptiva. AEB Conjugado. Guia de Erupção. Occlus-o-Guide.

ABSTRACT

Early and interceptive treatment when known to the practitioner, a choice of the best therapy and a correct diagnosis of malocclusions, has only benefits for the patient, as it will favor the restoration of normal occlusion, minimizing the need for additional orthodontic treatment. or simplifying it, in addition to bringing physical and psychosocial benefits to the patient. The aim of this paper is to report early treatment in a Class II patient with maxillary protrusion and inferior crowding. To correct the anteroposterior problem and lower crowding, the AEB conjugate orthopedic appliance and the Occlus-o-Guide Eruption Guide were used, and the treatment plan was shown to be efficient, presenting satisfactory results at the end of treatment.

Key Words: Angle Class II malocclusion. Interceptive orthodontics. AEB Conjugate. Eruption Guide. Occlusion-o-Guide.

LISTA DE FIGURAS

Figura 1 – Fotografias Extrabucais Iniciais	09
Figura 2 – Fotografias Intrabucais Iniciais	10
Figura 3 – Radiografia Panorâmica Inicial	10
Figura 4 – Telerradiografia Inicial	11
Figura 5 – Fotografias Iniciais de instalação de aparelho AEB conjugado	12
Figura 6 – Fotografias Intrabucais durante o tratamento com o AEB conjugado	12
Figura 7 – Fotografias Intrabucais Finais após o uso do AEB conjugado	13
Figura 8 – Fotografias Intrabucais de instalação do guia de erupção Occlus-o-Guide	13
Figura 9 – Fotografias Intrabucais após seis meses com aparelho Occlus-o-Guide	14
Figura 10 – Fotografias Intrabucais após sete meses com aparelho Occlus-o-Guide	14

Figura 11 - Fotografias Intrabucais após nove meses com aparelho Occlus-o-Guide	15
Figura 12 - Fotografias Intrabucais após o término do tratamento	15

SUMÁRIO

1 – INTRODUÇÃO	07
2 – DESCRIÇÃO DO CASO CLÍNICO	09
2.1 – Possibilidades Terapêuticas	11
2.2 – Tratamento	12
3 – DISCUSSÃO	16
4 – CONCLUSÃO	19
BIBLIOGRAFIA	20

1 - INTRODUÇÃO

Pacientes com maloclusão Classe II de Angle, representa um número significativo na clínica ortodôntica em busca de tratamento⁹. Caracterizada por uma discrepância dentária ântero-posterior, ela se torna mais grave quando associada a uma desarmonia esquelética, que pode ser decorrente de uma deficiência mandibular, de uma protrusão maxilar ou pela combinação dos dois¹⁰.

O protocolo de tratamento para a correção da maloclusão de Classe II em pacientes em crescimento é essencialmente dividido em duas ou em uma única fase. O tratamento em uma única fase realiza-se no pico de crescimento puberal, onde todos os dentes permanentes estão irrompidos na cavidade bucal, utilizando aparelhos ortodôntico fixo para a correção da maloclusão, reduzindo assim o tempo de tratamento^{1,11}. Para o protocolo de tratamento em duas fases, preconiza-se o início do tratamento no período da pré-adolescência, na dentadura mista com a utilização de aparelhos ortopédicos e funcionais. Posteriormente, na adolescência, com todos os dentes permanentes irrompidos, utiliza-se o aparelho fixo a fim de obter o aprimoramento da oclusão^{11,12,13}.

Sabe-se que no tratamento precoce para correção da maloclusão da classe II não há vantagens quando são tratadas em duas fases, porém, quando se há um comprometimento psicossocial, deve-se iniciar a ortodontia interceptiva a fim de se obter bons resultados da oclusão e favorecendo assim relação emocional do paciente⁷. Além de minimizar o desenvolvimento da maloclusão, os procedimentos preventivos e interceptivos, evitam o traumatismo principalmente dos incisivos superiores, eliminam hábitos deletérios, facilitam a erupção normal dos dentes e melhoram o padrão de crescimento facial^{2,3}.

Existem diversos protocolos e aparelhos para interceptação e/ou correção desta maloclusão, sua escolha depende principalmente do componente mais envolvido na má oclusão: protrusão maxilar e/ou dentoalveolar, retrusão mandibular ou ambas⁹.

Tendo em vista a queixa principal da paciente, na qual, a mesma se queixava por ter “os dentes muito para frente”, esse artigo tem como objetivo mostrar a correção da maloclusão de Classe II em uma paciente em fase de crescimento através de aparelhos ortopédicos e funcionais visto que a mesma

se encontrava no período intertransitório, logo, com a intenção de aproveitar o potencial de crescimento e assim minimizar ou simplificar a segunda fase do tratamento.

2 - DESCRIÇÃO DE CASO CLÍNICO

Paciente D.T., 8 anos e 11 meses, procurou a clínica de especialização em ortodontia da SOEP/FACSETE em Porto Velho-RO, em busca de tratamento ortodôntico. A principal queixa da paciente era “dentes para frente e tortos”.

Diagnóstico

No exame extrabucal observa-se perfil convexo, simetria facial, selamento labial forçado, protrusão maxilar e mandíbula suavemente retruída. Linha média dentária superior coincidente em relação ao plano sagital mediano (Fig.1 A-C).



Figura 1(A-C) – Fotografias extrabucais iniciais

Na análise intrabucal, diagnosticou-se uma má oclusão de ½ Classe II bilateral, verificada em caninos decíduos, linha média inferior desviada para esquerda em relação a linha média superior e ao plano sagital mediano, palato atrésico, além de severo apinhamento na região anterior (Fig. 2 A-E).

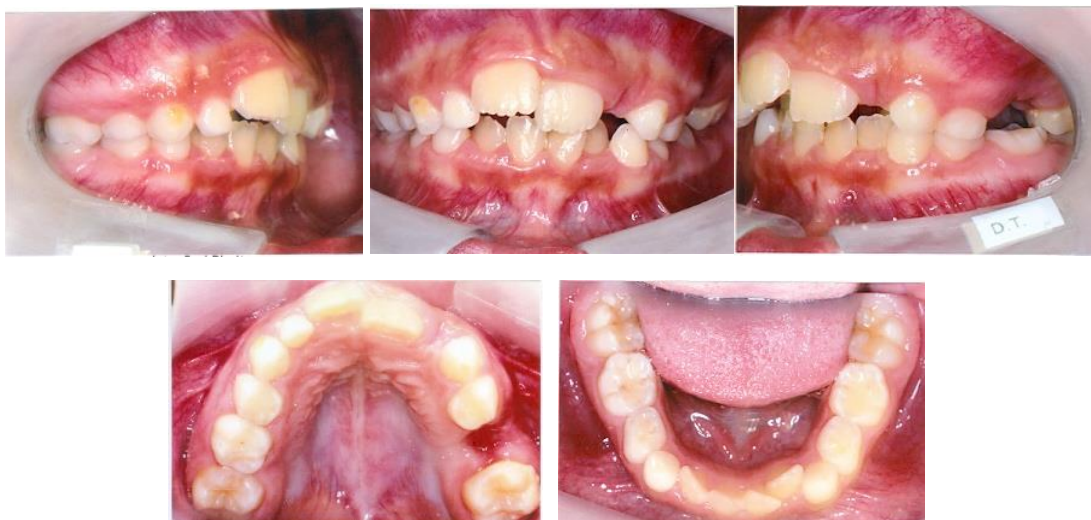

Figura 2(A-E) –Fotografias intrabucais iniciais

Na radiografia panorâmica inicial, observou-se aspecto de normalidade dos dentes e estruturas adjacentes, manifestando estar no período intertransitório da dentadura mista. Verificou-se, ainda, a presença dos germes dos dentes permanentes dos laterais superiores, caninos, pré-molares e segundos molares favoráveis à irrompição (Fig. 3).

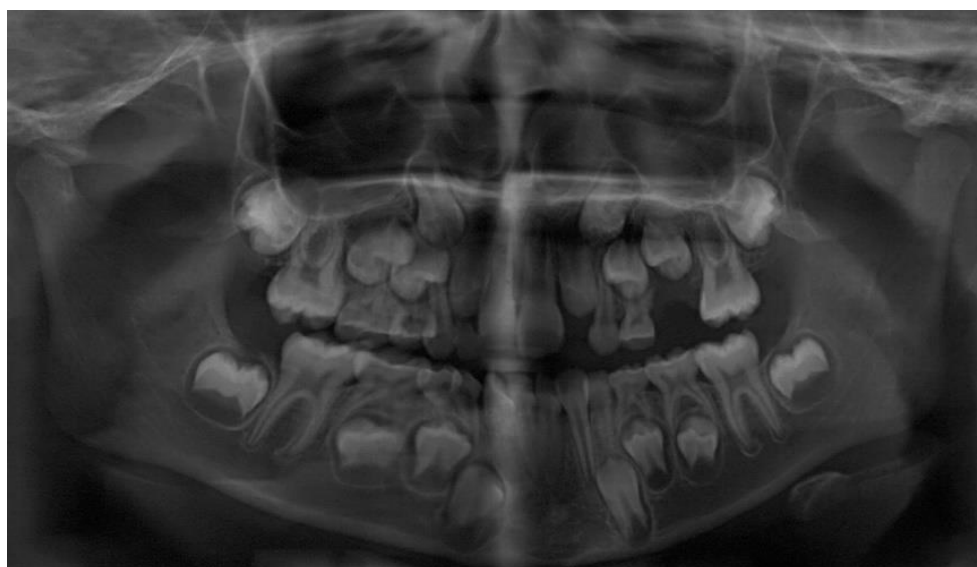

Figura 3 – Radiografia panorâmica inicial

Na telerradiografia lateral notou-se vestibularização dos incisivos superiores e um bom posicionamento dos incisivos inferiores. Analisando as vértebras cervicais, verificou-se que o surto de crescimento da paciente ainda não foi alcançado (Fig. 4).

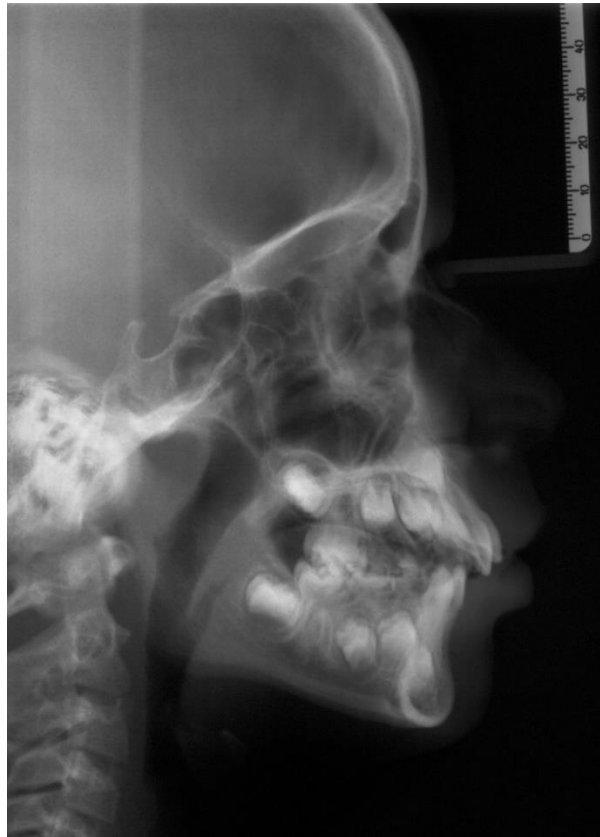

Figura 4 – Telerradiografia inicial

Opções de Tratamento

Após a realização das análises clínicas e radiográficas foram propostas à paciente as seguintes possibilidades terapêuticas:

1- Primeiramente, o uso do aparelho extrabucal conjugado com placa de acrílico e parafuso expensor, com tração alta para restringir o deslocamento ântero-posterior da maxila e a inclinação do incisivos superiores para palatino, já que a mesma tinha como queixa a vestibularização dos incisivos. Posteriormente a instalação do aparelho Occlus-o-guide afim de corrigir o apinhamento e servir como guia de erupção para os dentes permanentes.

2- Outra alternativa seria expansão rápida da maxila com expensor fixo Hyrax, após 6 meses instalar o arco lingual de Nance e placa de Hawley superior com platô anterior para corrigir a sobremordida e posteriormente aparelho ortodôntico fixo.

Os responsáveis pela paciente optaram por realizar a primeira opção de tratamento, visto que seria uma opção favorável por ainda estar em fase de crescimento.

Evolução do tratamento

Inicialmente foi instalado o aparelho extrabucal conjugado com placa de acrílico e parafuso expensor, com tração alta com indicação de uso de 14 horas por dia, trocando o elástico somente aos sábados (Fig. 5 A-C).

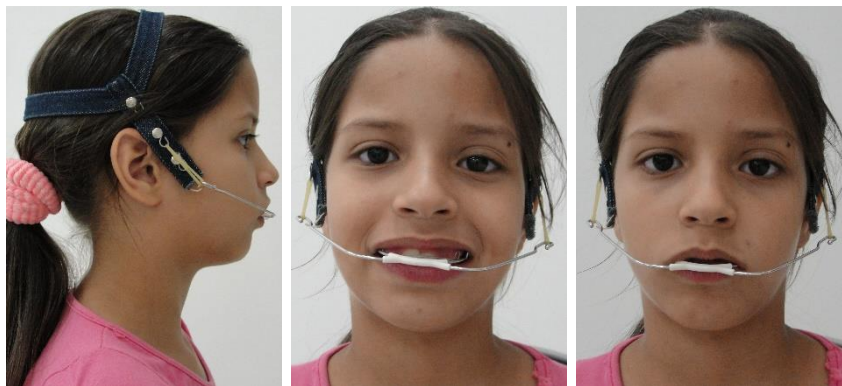


Figura 5(A-C) – Fotografias extrabucais após a instalação do aparelho extrabucal

As consultas foram realizadas de forma mensal durante quatro meses, sendo o controle do AEB conjugado, ativando $\frac{1}{4}$ de volta por mês afim de se obter uma expansão lenta da maxila (Fig. 6 A-E).

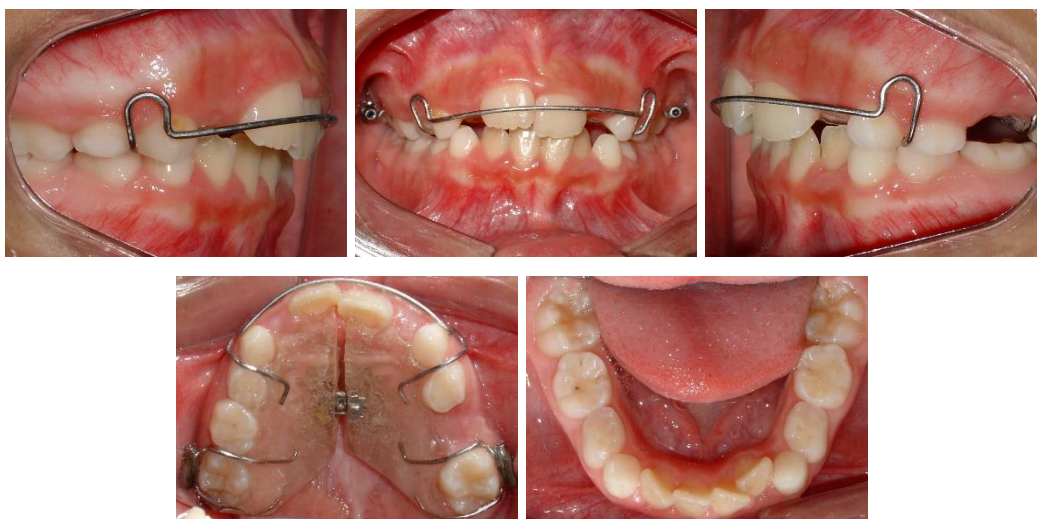


Figura 6(A-E) – Fotografias Intrabucais durante o tratamento com aparelho extrabucal conjugado

Após cinco meses de tratamento observou-se a relação de caninos em Classe I, mostrando a eficácia do aparelho extrabucal e nota-se que houve uma colaboração da paciente em relação ao uso do aparelho extrabucal (Fig. 7 A-E).

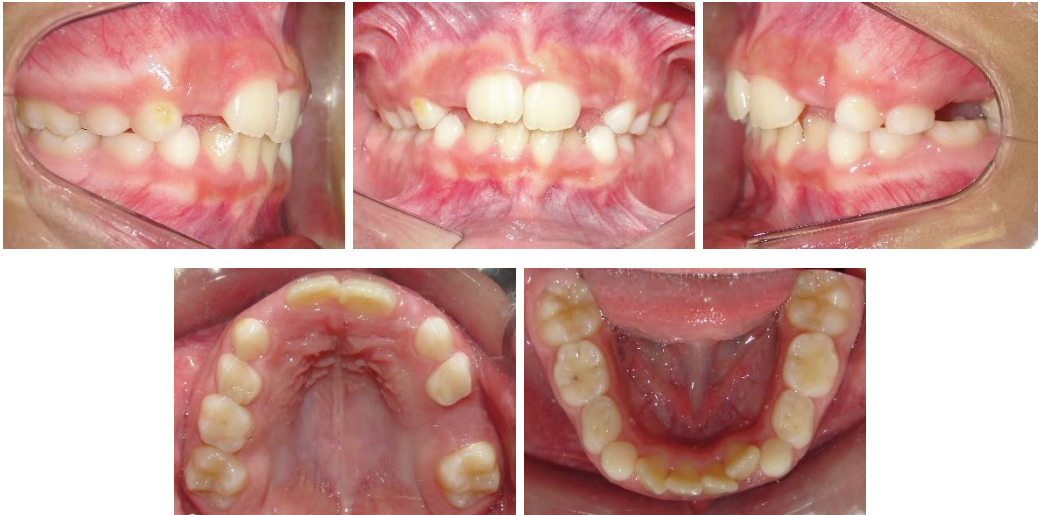

Figura 7(A-E) – Fotografias Intrabucais após o tratamento com aparelho extrabucal conjugado

Afim de proporcionar uma melhora estética e funcional para a paciente, aproveitando a fase de crescimento da mesma, optou-se pelo aparelho Occlus-o-guide para servir de guia de erupção e correção do apinhamento e alinhamento dos arcos (Fig. 8 A-C).

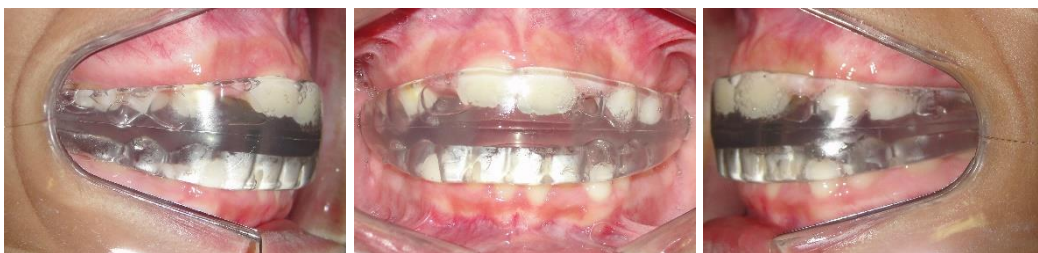

Figura 8(A-C) – Fotografias Intrabucais iniciais após a instalação do aparelho Occlus-o-guide

A paciente foi orientada quanto ao tempo de uso e os exercícios necessários para se obter os resultados do aparelho Occlus-o-guide. Sendo o uso noturno de forma passiva, durante o dia usá-lo de duas a quatro horas de forma ativa. Os exercícios durante o dia foram orientados para se fazer da seguinte forma: no primeiro mês, para um período de adaptação, três horas por

dia. Na primeira meia hora, apertando com força durante um minuto, seguido por uma ligeira pressão e logo após relaxamento por trinta segundos.

Após cinco meses de tratamento, fazendo as consultas mensais, notou-se uma melhora no apinhamento inferior e estabilidade da relação Classe I (Fig. 9 A-E).

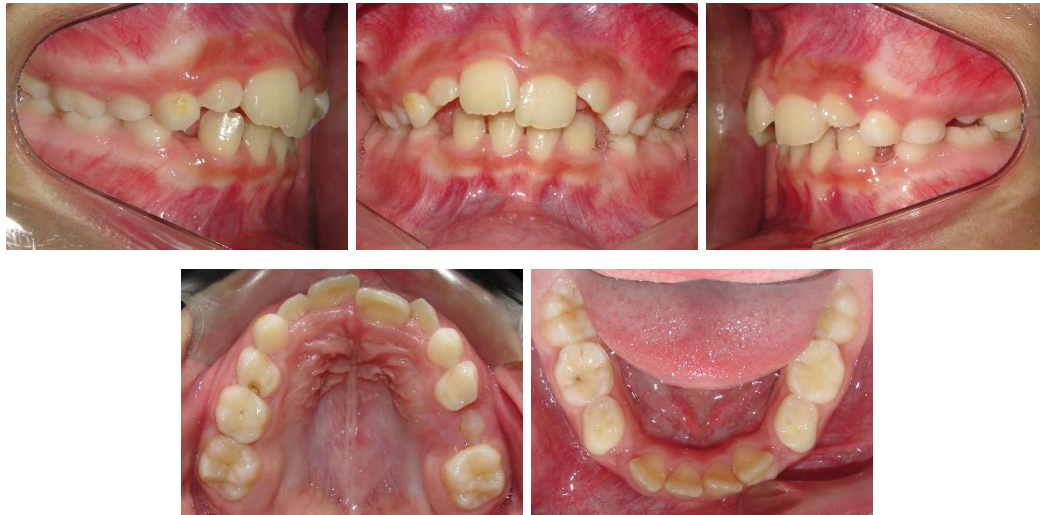

Figura 9(A-E) – Fotografias Intrabucais após seis meses de tratamento

Durante as consultas mensais, seguiu-se com as orientações para a paciente dos exercícios para se fazer durante o dia e o uso passivo todas as noites por mais seis meses (Fig. 10 A-C).

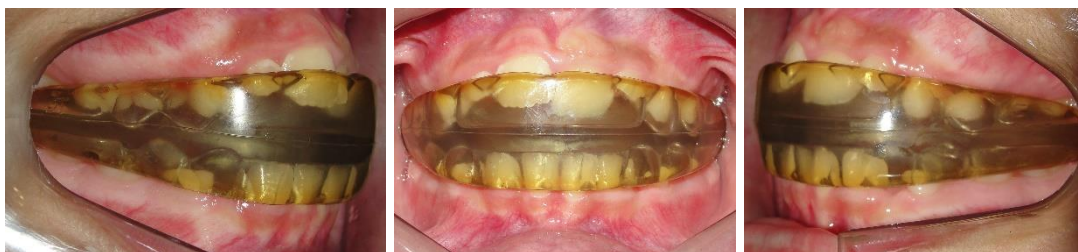

Figura 10(A-C) – Fotografias Intrabucais após sete meses de tratamento

Após nove meses do termino do tratamento, observou-se um bom resultado e recomendou-se que fizesse o uso somente para dormir durante três meses, como forma de contenção dos arcos dentários. Passando a mesma a fazer as consultas de dois em dois meses para acompanhamento e avaliação (Fig. 11 A-E).

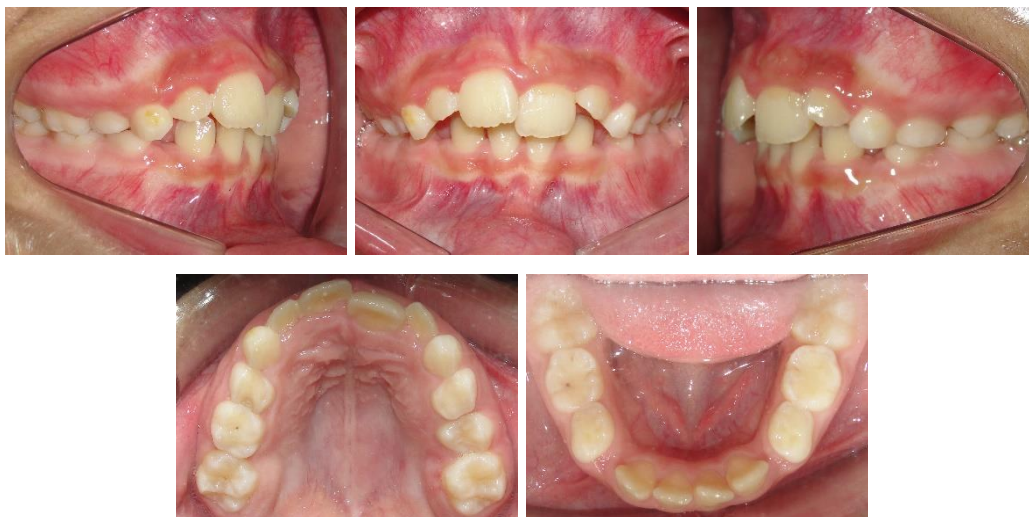

Figura 11(A-E) – Fotografias Intrabucais após nove meses de tratamento

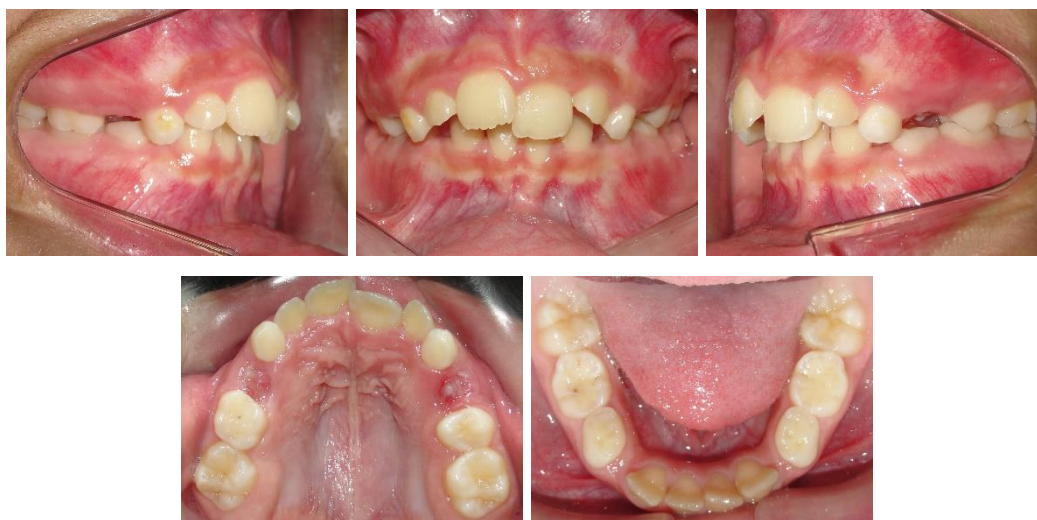

Figura 12(A-E) – Fotografias Intrabucais após doze meses de tratamento finalizando o uso do Occlus-o-guide.

Assim concluiu-se a primeira fase do tratamento interceptivo. A paciente foi extremamente colaboradora nessa fase do tratamento, visto que para o sucesso do mesmo é de suma importância a colaboração do paciente, assim como o incentivo dos pais e do profissional (Fig. 12 A-E).

DISCUSSÃO

Quando o tratamento ortodôntico é iniciado no estágio da dentadura decídua ou no estágio da dentadura mista, considera-se o tratamento precoce, independente da gravidade do problema ou da mecânica envolvida, sua correção refere-se a uma ortodontia interceptiva ⁷.

Quando se fala em tratamento da maloclusão de Classe II, a época ideal para iniciar o tratamento é um tema ainda hoje bastante controverso¹³. Pois o tratamento em duas fases (aparelho ortopédico e fixo) prolongaria o tempo de tratamento, levando um desgaste para o paciente, e aumentando assim, o custo do tratamento. Por outro lado, quando a gravidade da maloclusão de Classe II se torna um preocupação psicossocial para paciente⁷, o tratamento precoce se faz necessário, além de diminuir a complexidade da segunda fase do tratamento¹.

Existe uma infinidade de aparelhos para correção da maloclusão de Classe II. O que vai determinar qual a melhor terapêutica a ser aplicada, será principalmente o componente que estará envolvido nesta maloclusão, protrusão maxilar ou dentoalveolar, retrusão mandibular, ou a combinação de ambas ²³.

Para o tratamento da maloclusão de Classe II de Angle, com protrusão maxilar, mandíbula bem posicionada e necessidade de controle vertical, como no presente caso clínico, o aparelho extrabucal conjugado tem se mostrado bastante eficaz e seus resultados são os mais expressivos no sentido de corrigir a discrepância ântero-posterior, maxilo-mandibular⁸.

Os principais efeitos do AEB (aparelho extrabucal) são a distalização de molares¹⁵, restrição do avanço maxilar, e redução do overjet ^{16,17,18,19}. O AEB conjugado descrito por Henriques et al. (2003)²² possui os seguintes componentes: grampo Adams, que auxilia na retenção do aparelho e na distribuição das forças; arco vestibular que promove um contato suave com os dentes anteriores superiores, arco facial de tração alta e a placa de acrílico, dividida na região de sutura palatina e recobrimdo todo o palato com parafuso expensor, que para o caso da paciente, que possuía palato atrésico houve resultados satisfatórios na expansão lenta, com uma melhora no perímetro do arco, conseqüentemente adequado para uma melhor oclusão.

No presente caso clínico, a escolha do AEB conjugado no início do tratamento, para correção da relação de 1/2 Classe II, tornou uma alternativa viável para desenvolvimento do caso clínico, visto que a eficácia do aparelho depende inteiramente da colaboração da paciente, o que foi verificado mediante os bons resultados.

Estudos relatam resultados positivos na correção da maloclusão de Classe II com o uso do aparelho extrabucal, promovendo este, um controle do crescimento vertical da maxila, inclinação distal dos dentes decíduos e permanentes pósteros-superiores, tendência de inclinação lingual dos incisivos superiores, controle do deslocamento pósterio-anterior da maxila ²³.

Nota-se a eficácia do aparelho AEB conjugado no presente caso clínico em pouco tempo de tratamento, em apenas cinco meses, assim como observado anteriormente (figuras 7), a melhora da relação de chave de oclusão, podendo avaliar a relação de canino em Classe I. Os melhores resultados podem ser obtidos quando os pacientes apresentam-se em fase de crescimento. Portanto, o aparelho AEB conjugado é um dos aparelhos que promovem uma melhora estética e funcional quando bem indicado ²⁵.

Após a correção da maloclusão de Classe II, observou-se ainda a necessidade de corrigir o apinhamento inferior e a manutenção da oclusão em Classe I, sendo assim, optou-se pelo aparelho guia de erupção Occlus-o-guide, visto que, a paciente ainda se encontrava na fase da dentadura mista, e o aparelho escolhido traria excelentes resultados para o presente caso clínico, pois, além de corrigir pequenos apinhamentos, o guia de erupção Occlus-o-guide ainda funciona como um guia para a erupção correta dos dentes permanentes, mantém o arco dentário, diminui o *overjet* e *overbite* ²⁰, corrige pequenas rotações, e melhora a intercuspidação dentária ²¹.

Os aparelhos guia de erupção são considerados uma combinação dos aparelhos funcional e posicionador²⁰. Eles são pré-fabricados em diversos tamanhos, de modo que não é necessário qualquer trabalho de laboratório. Constituído de um material elastomérico (silicone), o guia de erupção possui duas séries diferentes para determinadas faixas etárias: a série G (Occlus-o-Guide), indicados para pacientes entre oito a 12 anos, durante a dentadura mista, e a série C, para utilização na dentadura decídua ^{20,28}.

O aparelho Occlus-o-guide foi recomendado a ser usado pela paciente do caso clínico da seguinte forma, durante a noite o uso de forma passiva, e durante quatro horas diárias, divididos em intervalos de uma hora, de forma ativa, ocluindo com força sobre o dispositivo, por um minuto, seguido por uma ligeira pressão e logo após relaxamento por trinta segundos²⁹. Pode se observar, após cinco meses de tratamento, uma melhora no apinhamento inferior e a manutenção do arcadas em relação de Classe I.

Os Guias de Erupção Occlus-o-guide apresentam a cor inicial translúcida. Com o uso, o aparelho altera sua cor, transformando-o em branco opaco devido à absorção da umidade do meio bucal. Isso funciona como um detector de cooperação do paciente, auxiliando o profissional quanto à frequência que está sendo usado o aparelho pelo paciente²⁹.

De acordo com a literatura o tratamento com o aparelho Occlus-o-guide mostrou-se eficaz da maloclusão de Classe II de forma preventivo e interceptivo. Porém, tem como desvantagem, a necessidade da cooperação do paciente. No presente trabalho, pode-se observar que a paciente durante todo o período do tratamento, foi extremamente colaboradora. Nota-se a coloração do aparelho, que era de coloração translúcida, passando a uma coloração amarelada e opaca.

A maioria dos estudos, mostram resultados satisfatórios quanto ao dispositivo de orientação de erupção, sendo uma boa alternativa de tratamento para restaurar a oclusão normal.

Conclusão

O tratamento ortodôntico precoce utilizando os aparelhos AEB conjugado e o Guia de erupção Occlus-o-Guide se mostrou eficaz para correção da maloclusão de Classe II e correção do apinhamento. Porém, é de extrema importância a cooperação do paciente para se obter resultados satisfatórios.

Referências:

- 1- Calheiros AA, Mendes JAM, Moura PM, Almeida MAO. Tratamento da má oclusão de Classe II de Angle em duas fases: avaliação da efetividade e eficácia por meio do índice PAR. R Dental Press Ortodon Ortop Facial. Maringá, v. 13. N. 1, p.43-53, jan./fev. 2008.
2. King GJ, Hall CV, Milgrom P, Grembowski DE. Early orthodontic treatment as a means to increase access for children enrolled in Medicaid in Washington state. J Am Dent Assoc 2006;137(1):8694. DOI: 10.14219/jada.archive.2006.0026.
3. Kerosuo H. The role of prevention and simple interceptive measures in reducing the need for orthodontic treatment. Med Princ Pract. 2002;11(Suppl 1):S16-21. DOI: 10.1159/000057774
- 4-KATZAN, C. et al. Outcomes assessment of one and two phase Orthodontic treatment. J. Dent. Res., Alexandria, v. 78, p. 199, 1999. Abstract of paper, no. 747.
- 5-KING, G. J. et al. Comparison of peer assessment ratings (PAR) from 1-phase and 2-phase treatment protocols for class II malocclusions. Am. J. Orthod. Dentofacial Orthop., St. Louis, v. 123, p. 489-502, May 2003.
- 6-TULLOCH, J. F. C.; PHILLIPS, C.; PROFFIT, W. R. Benefit of early Class II treatment: progress report of a two-phase randomized clinical trial. Am. J. Orthod. Dentofacial Orthop., St. Louis, v. 113, p. 62-71, Jan. 1998
- 7- Protocolo de tratamento em duas fases: definindo conceitos. Omar Gabriel da Silva Filho. Ortodontia Interceptiva Protocolo de Tratamento em duas fases capítulo 1 pag 15 a 51,2013.
- 8 - Shimizu RH, Ambrosio AR, Shimizu IA, Godoy JB. Princípios biomecânicos do aparelho extrabucal. Rev Dent Press Ortodont Ortop Maxilar. 2004;8(6):122-5.
- 9 - FREITAS, M. R. et al. Prevalência das más oclusões em pacientes inscritos para tratamento ortodôntico na Faculdade de Odontologia de Bauru-USP. Rev. Fac. Odontol., Bauru, v. 10, n. 3, p. 164-169, jul./set. 2002.
- 10 - . Freitas JC. Má oclusão Classe II, divisão 1, de Angle com discrepância ântero-posterior acentuada. Rev Dent Press Ortodon Ortop Facial. 2009;14:131-43.
- 11 - Santos PCF, Monteiro ALB, Honorato SS, Gondim JO. Avaliação da severidade das más oclusões em indivíduos com má oclusão de classe II 1ª Divisão tratados com aparelho extrabucal modificado Thurow. Orthod. Sci. Pract. 2015; 8(29): 39-48.
- 12 - DUGONI, S. A.; LEE, J. S. Mixed dentition case report. Am. J. Orthod. Dentofacial Orthop., St. Louis, v. 107, no. 3, p. 239-244, Mar. 1995.
- 13 - Cançado RH, Pinzan A, Janson G, Henriques JFC, Neves LS, Canuto CE. Eficiência dos protocolos de tratamento em uma e duas fases da má oclusão de Classe II, divisão 1. R Dental Press Ortodon Ortop Facial 2009; 14(1): 61-79.

- 14 - HENRIQUES, J. F. C.; MARTINS, D. R.; ALMEIDA, G. A.; URSI, W. J. S. Modified maxillary splint for Class II, Division 1 treatment. *J. Clin. Orthod.*, Boulder, v. 15, no. 4, p. 239-245, 1991.
- 15 - ASHMORE, J. L. et al. A 3-dimensional analysis of molar movement during headgear treatment. *Am J Orthod Dentofacial Orthop*, St. Louis, v.121, no.1, p.18-30, Jan. 2002.
16. BAUMRIND, S.; MOLTHEN, R.; WEST, E.; MILLER, D. Distal displacement of the maxilla and upper first molar. *Am J Orthod*, St. Louis, v. 75, no. 6, p. 630-640, June 1979.
- 17- BISHARA, S.E. Mandibular changes in persons with untreated and treated class II division 1 malocclusion. *Am J Orthod Dentofacial Orthop*, St. Louis, v.113, no. 6, p. 661-673, June 1998
- 18- GHAFARI, J.; SHOFER, F. S.; JACOBSSON-HUNT, D. L.; MAKOWITZ, D. L. Headgear versus function regulator in the early treatment of class II, division 1 malocclusion: a randomized clinical trial. *Am J Orthod Dentofacial Orthop*, St. Louis, v.113, no.1, p. 51-61, Jan. 1998.
- 19-TULLOCH, J. F. C.; PROFFIT, W. R.; PHILLIPS, C. Influences on the outcome of early treatment for class II malocclusion. *Am J Orthod*, St. Louis, v. 111, no. 5, p. 391-400, May 1997.
- 20- Gonçalves, Renata de Cássia; Raveli, Dirceu Barnabé; Santos-Pinto, Ary dos. Trainer for Kids (T4K), um único aparelho para o tratamento de dois problemas verticais: mordida aberta anterior e mordida profunda. *Ortodontia*, v. 44, n. 2, p. 174-182, 2011.
- 21 - Nakamura, Alexandre Yudy N145a. Avaliação radiográfica comparativa da reabsorção radicular apical após o tratamento com o aparelho de Fränkel e os Guias de Erupção / Alexandre Yudy Nakamura. -- Bauru, 2004. 122p. : il. ; 30 cm.
- 22- ALMEIDA, Márcio Rodrigues de; OLIVEIRA, Giovani Fidelis de; ALMEIDA, Renato Rodrigues de; ALMEIDA-PEDRIN, Renata Rodrigues de; INSABRALDE, Celina Martins Bajo. O tratamento da classe II, divisão 1 com o uso do AEB conjugado e aparelho fixo. *Rev. Clín. Ortod. Dent. Press.*, Maringá, v. 1, n. 3, p. 63-71. 2002, 2002
- 23- Henriques, José Fernando Castanha; Pinzan, Arnaldo; Almeida, Renato Rodrigues de; Janson, Guilherme R. P; Takahashi, Ricardo; Hayasaki, Sandra Márcia. Controle da dimensão vertical com o aparelho removível conjugado à ancoragem extrabucal no tratamento da Classe II, 1ª divisão *Rev. Clín. Ortod. Dent. Press* ; 2(4): 53-64, ago.-set. 2003.
- 24 - GIMENEZ, C. M. M.; BERTOZ, A. P.; BERTOZ, F. A. Tratamento da má oclusão de Classe II, divisão 1º de Angle, com protrusão maxilar utilizando-se recursos ortopédicos. *Revista Dental Press Ortodontia e Ortopedia Facial*, Maringá, v. 12, n. 6, nov./dez. 2007

25 – ALMEIDA, Yasmim Castro et al. Tratamento da má oclusão de classe II com a utilização do AEB com ativador. REVISTA FAIPE, [S.l.], v. 8, n. 2, p. 21-29, sep. 2018.

26 - Bergersen EO. Preventive orthodontics for the 5 to 7year-old with the Nite-Guide technique. Int J Orthod Milwaukee. 2009;20(4):31-5.

27 - Bergersen EO. Preventive and interceptive orthodontics in the mixed dentition with the myofunctional eruption guidance appliance: correction of crowding, spacing, rotations, crossbites, and TMJ. J Pedod. 1988;12(4):386-414

28 – SOUZA, José Eduardo Prado Comparação da proporção de sucesso de três modalidades de tratamento ortodôntico / José Eduardo Prado de Souza. – Bauru, 2001. 172p.

29 – JANSON, G. R. P.; SILVA, C. C. A.; HENRIQUES, J. F. C.; FREITAS, M. R.; GURGEL, J. A.; KAWAUCHI, M. Y. Correção da sobremordida com o aparelho guia de erupção. Apresentação de dois casos clínicos. Rev. Dental Press Ortodon. Ortop. Facial, Maringá, v. 3, n. 1, p. 32-46, jan./fev. 1998.