



Profa. Dra. Marlívia Watanabe

RTG EM DEFEITO ÓSSEO DE 3 PAREDES 3 ANOS DE ACOMPANHAMENTO DE CASO

AUTOR: LUÍS AURÉLIO CAMARGO

ORIENTADOR: JOSÉ HENRIQUE VILLAÇA

Aprovação do
Comite de Ética
e/ou Agência
Financiadora

Introdução

OBJETIVOS DA TERAPIA PERIODONTAL

- * ELIMINAR INFECÇÃO VIA ERRADICAÇÃO DE FATORES ETIOLÓGICOS
- * REGENERAÇÃO, QUANDO POSSÍVEL, DOS TECIDOS PERIODONTAIS PERDIDOS

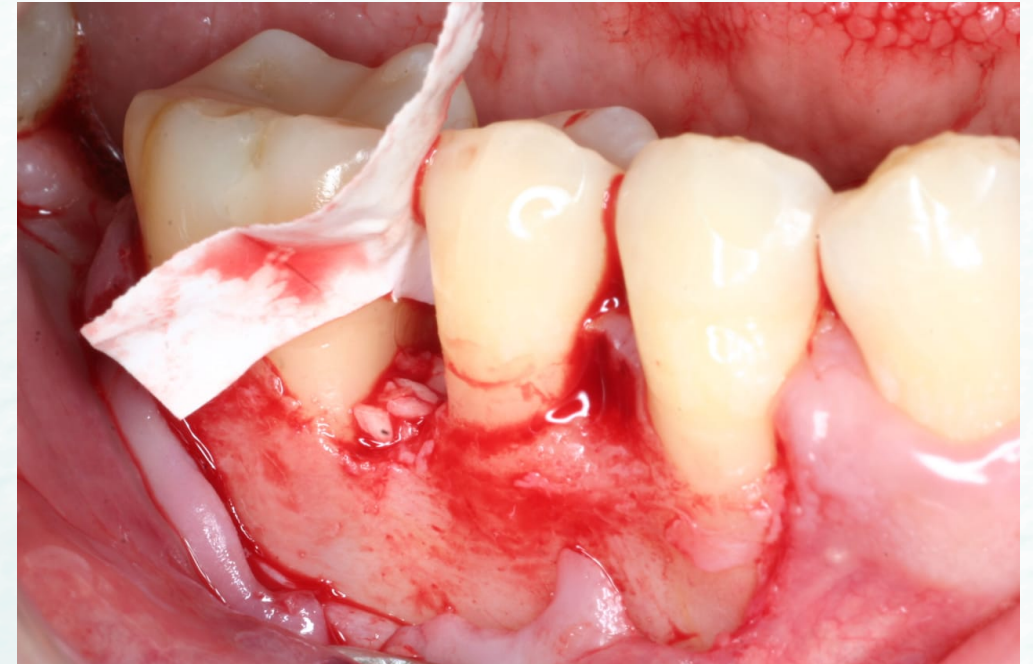
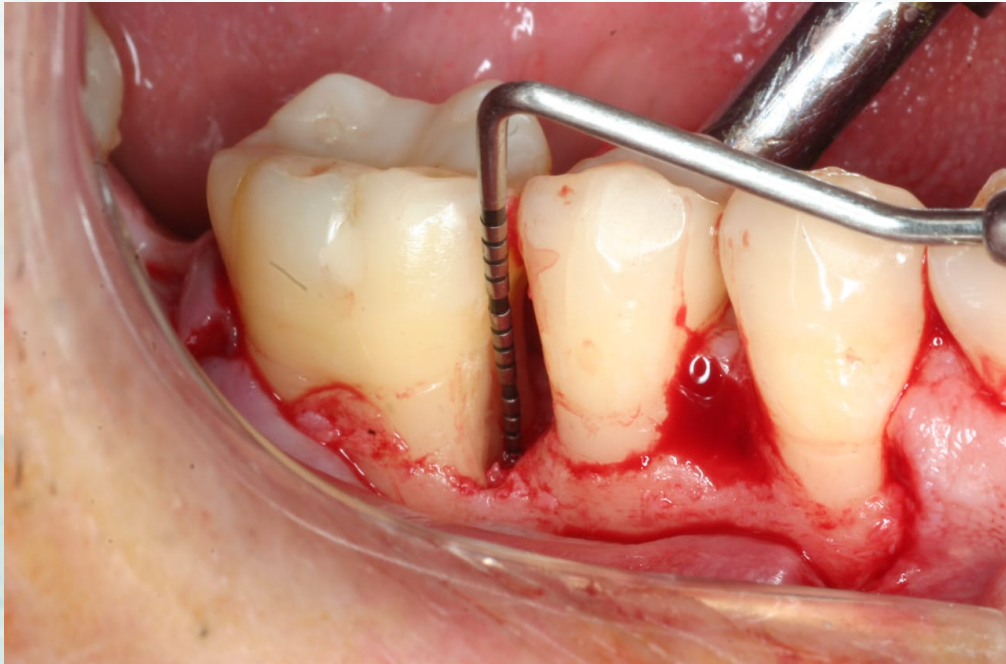
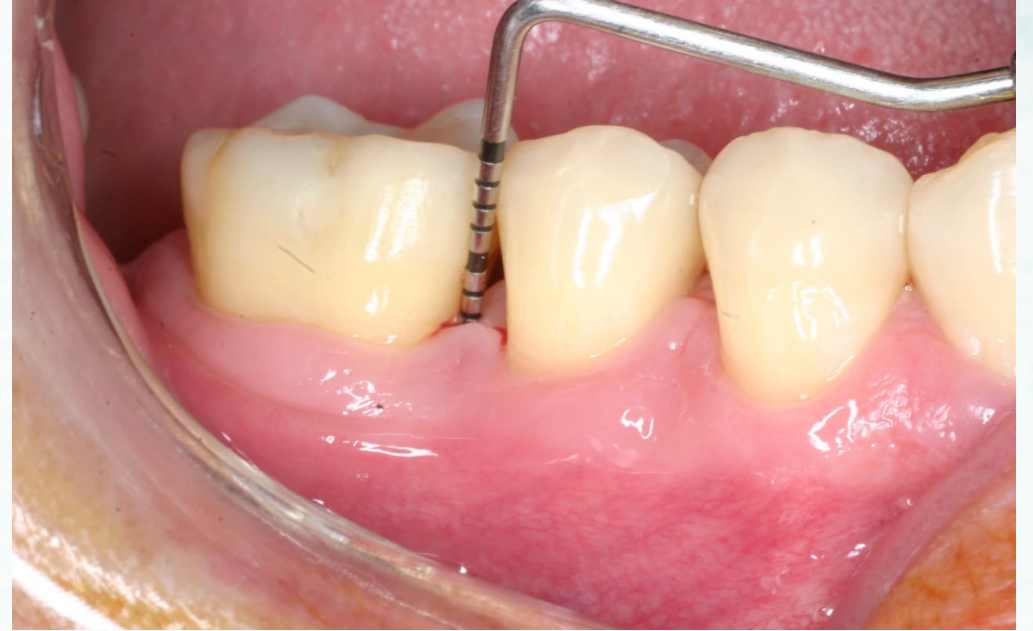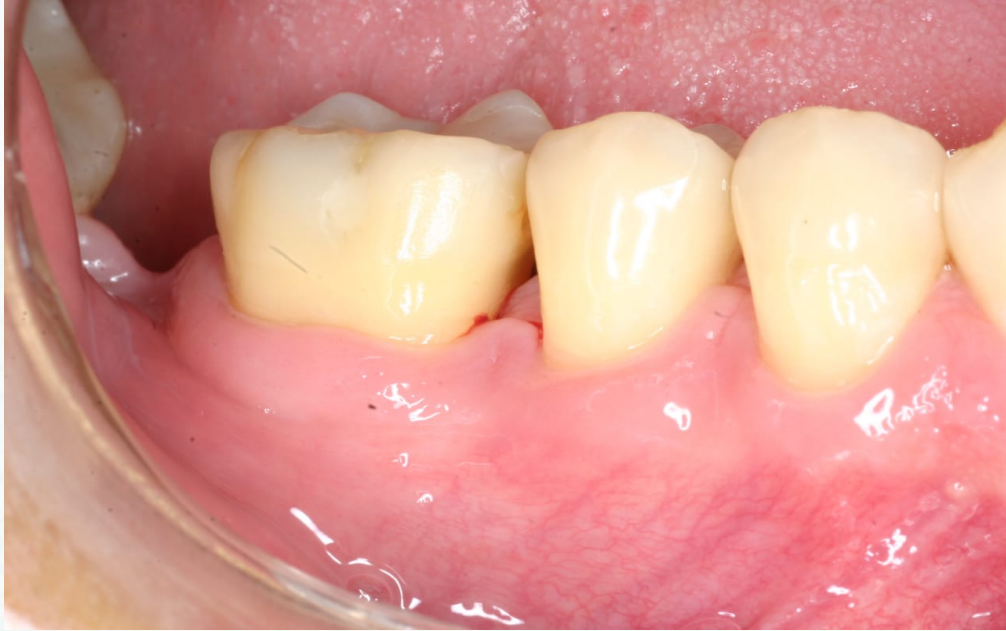REGENERAÇÃO TECIDUAL GUIADA (RTG)

- * USO DE BARREIRAS QUE IMPEDEM MIGRAÇÃO EPITELIAL
- * SE BEM INDICADA = REGENERAÇÃO DOS TECIDOS PERIODONTAIS PERDIDOS

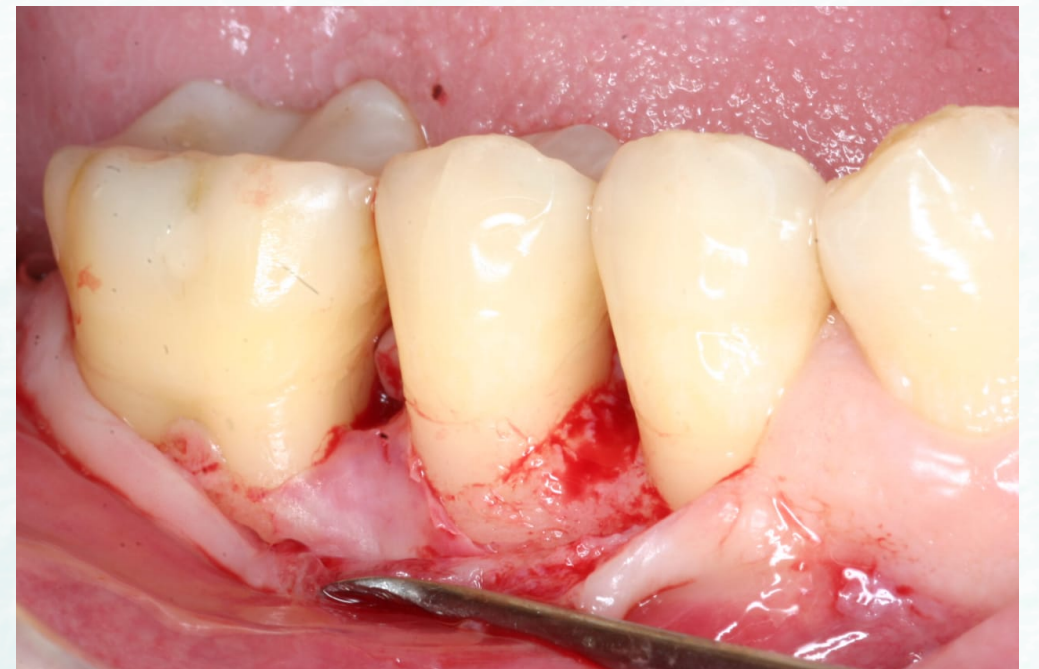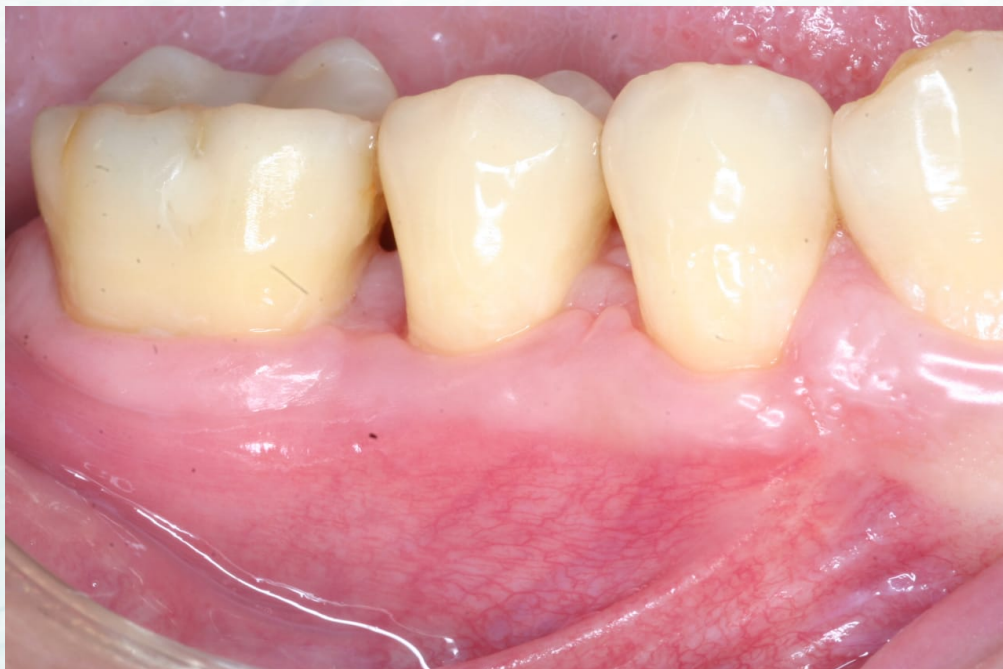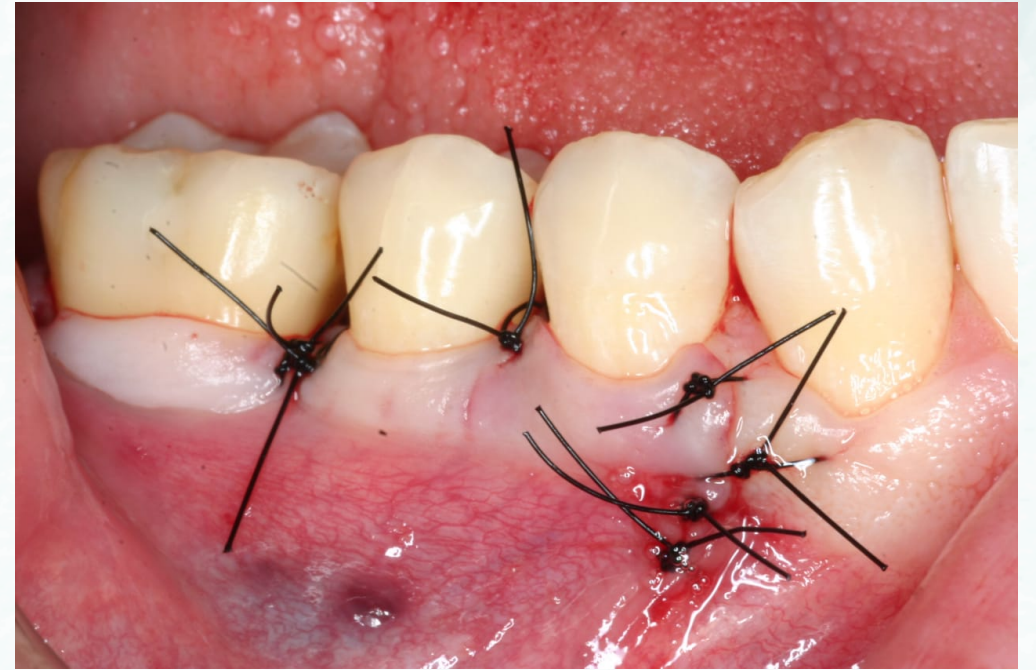
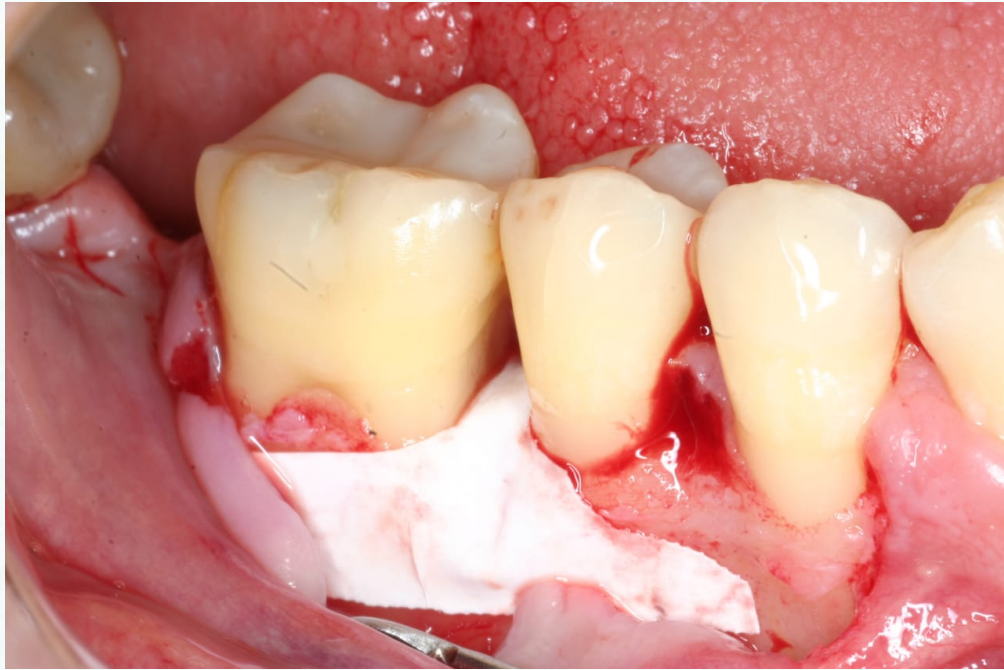Objetivo

* TRATAR ELEMENTO DENTÁRIO COMPROMETIDO COM SEQUELAS DE DOENÇA PERIODONTAL, ATRAVÉS DE TERAPIA ASSOCIADA À CAUSA E POSTERIOR TENTATIVA DE REGENERAÇÃO DOS TECIDOS PERIODONTAIS PERDIDOS FAZENDO USO DE ENXERTO ÓSSEO XENÓGENO ASSOCIADO À UTILIZAÇÃO DE MEMBRANA DE POLITETRAFLUORETILENO

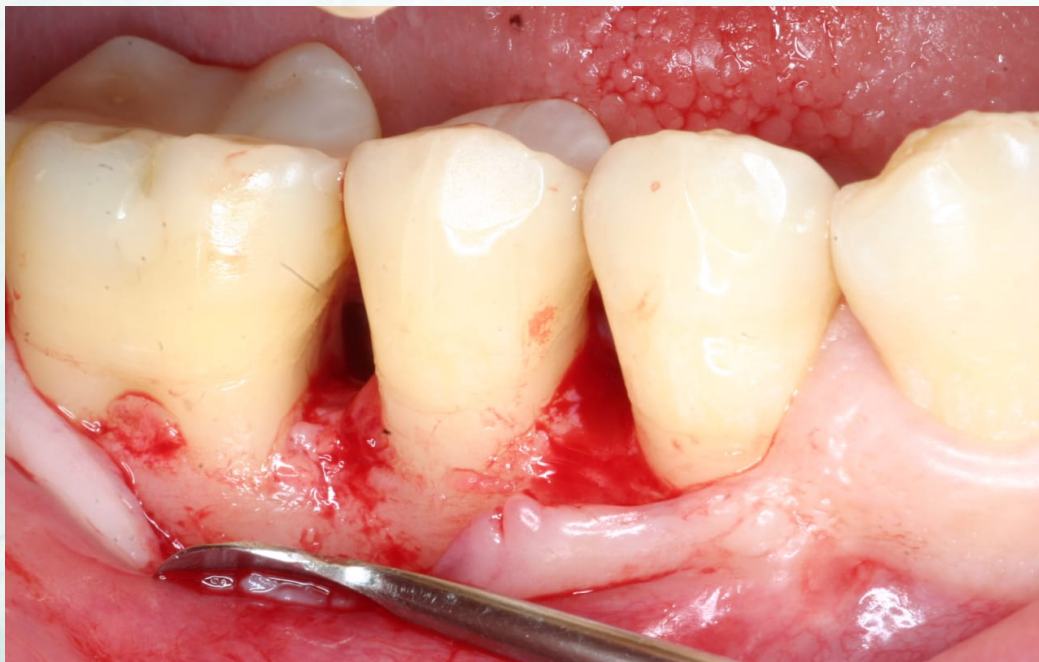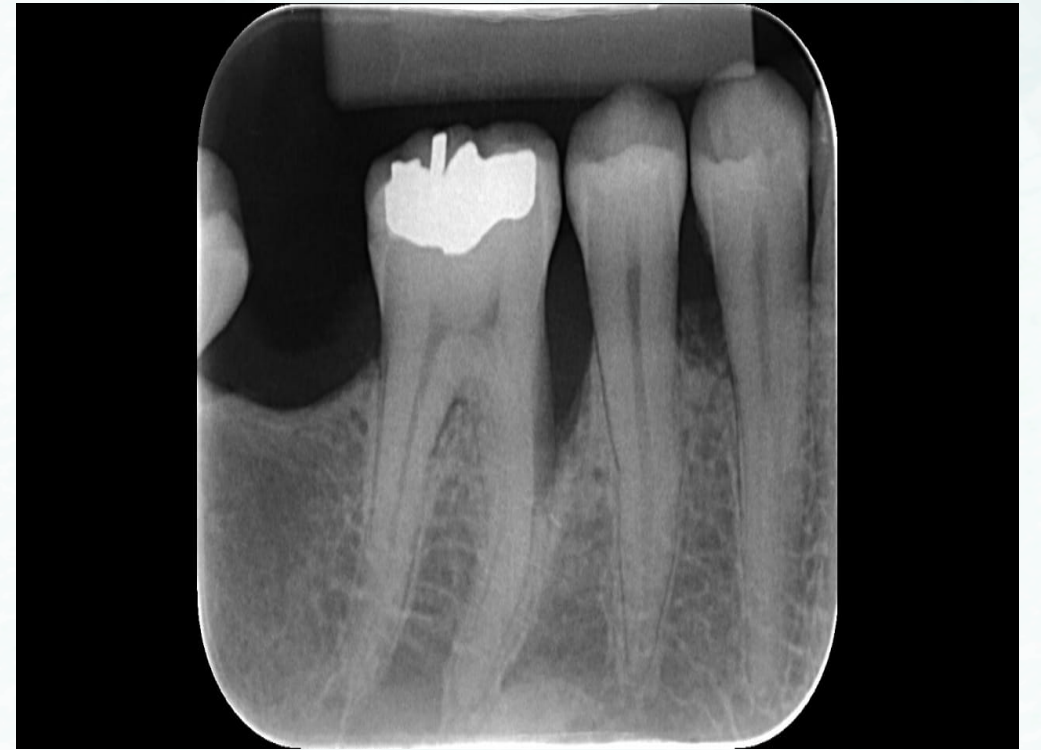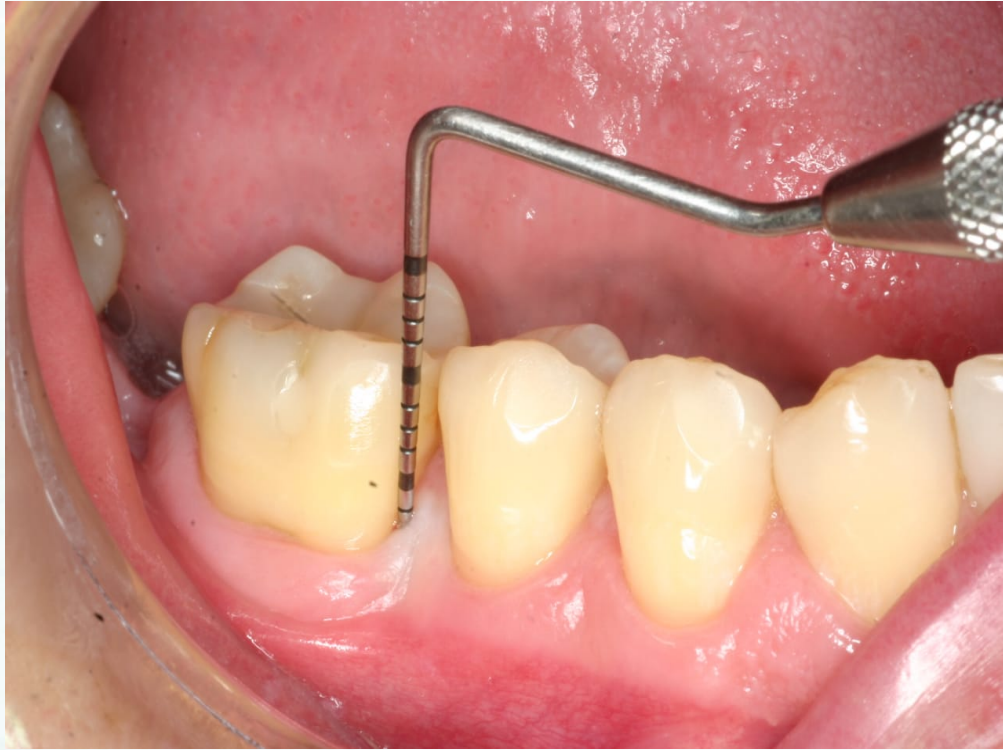Caso clínico



Caso clínico



Caso Clínico



Resultado

O RESULTADO SATISFATÓRIO DESTA TERAPIA DEPENDERÁ DE :

*QUANTIDADE DE LIGAMENTO REMANESCENTE

*MORFOLOGIA DO DEFEITO

*HABILIDADE DO PROFISSIONAL PARA EXECUTAR A TÉCNICA
EVITANDO A EXPOSIÇÃO E CONTAMINAÇÃO DA MEMBRANA

NESTE CASO, APÓS 3 ANOS DE ACOMPANHAMENTO, NOTOU-SE
RADIOGRAFICAMENTE O PREENCHIMENTO DO DEFEITO ÓSSEO E
CLINICAMENTE, AUSÊNCIA DE BOLSA PERIODONTAL COM
PRESENÇA DE UM TECIDO ESTÁVEL PREENCHENDO O DEFEITO

Conclusão

ESTE CASO APRESENTOU UM RESULTADO SATISFATÓRIO PARA O OBJETIVO QUE FOI PROPOSTO E SUGERE QUE, PARA SITUAÇÕES SIMILARES, PODE SER UMA TERAPIA ADEQUADA NO TRATAMENTO PERIODONTAL, EVITANDO A PERDA DO ELEMENTO DENTAL.