



**CENTRO DE PÓS-GRADUAÇÃO EM ODONTOLOGIA  
FACULDADE SETE LAGOAS – FACSETE**

**DAYANNY ELYZABETH DE QUEIROZ CARNEIRO**

**LIPOASPIRAÇÃO SUBMENTAL MECÂNICA  
RELATO DE CASO**

RECIFE

2022

**DAYANNY ELYZABETH DE QUEIROZ CARNEIRO**

**LIPOASPIRAÇÃO SUBMENTAL MECÂNICA**

**RELATO DE CASO**

Monografia apresentada ao curso de especialização Lato Sensu da Faculdade Sete Lagoas – FACSETE, como requisito parcial para à obtenção do título de Especialista em Harmonização Orofacial.

Orientador: Profa. Dra. Andréia Gomes Moreira

**RECIFE**

**2022**

## RESUMO

O padrão de beleza estético vem sendo umas das buscas mais incessantes por milhares de pessoas independentes de sexo, raça, gênero e sociais. De acordo com institutos de pesquisa, mais de 70% dos brasileiros almejam realizar alguma correção de caráter facial. Este relato de caso buscou na literatura o conhecimento de estética facial e harmonização orofacial em relação à área do pescoço, área esta que incomoda grandemente as pessoas por estar intimamente ligada ao fator idade e impressão de juventude. O pescoço desempenha um papel crucial na estética da face e aparência geral. Com isso as medidas da análise facial bem como ângulo entre mandíbula e pescoço são entre 90 e 110 graus, resultando em traços definidos, agradáveis e atraentes. Considerando a importância da lipoaspiração mecânica de papada na harmonização orofacial e por ser uma área de atuação do cirurgião dentista, propus a revisão de literatura e a avaliar clínica e fotograficamente os sinais indicativos de harmonização antes e após a lipoaspiração mecânica de papada. Com base nos artigos analisados foi possível concluir que a lipoaspiração é um procedimento altamente eficaz quando bem indicado e bem realizado.

**Palavras-chave:** Contorno Mandibular, Lipoaspiração submandibular, lipoaspiração de papada, lipoaspiração mecânica de papada.

## **ABSTRACT**

The standard of beauty has been one of the most incessant aesthetic quests by thousands of people regardless of sex, race, gender and social status. According to research institutes, more than 70% of Brazilians want to perform some facial correction. This report searched the literature for knowledge of facial aesthetics and orofacial harmonization in relation to the neck area, an area that greatly bothers people because it is closely related to the age factor and the impression of youth. The neck will play a crucial role in the aesthetics of the overall appearance. With that as facial measurements as well as angle between jaw and neck, between 90 and 110 degrees, resulting in structures, and attractive. Considering the importance of mechanical double chin liposuction in orofacial harmonization and as it is an area of expertise of the dental surgeon, we proposed to evaluate the literature and clinically and photographically the indicative signs of harmonization before and after mechanical double chin liposuction. Based on the liposuction analyzed, it was possible that the recommendation is effective and well performed.

Keywords: Mandibular contour, Submandibular liposuction, double chin liposuction, mechanical double chin liposuction.

## LISTA DE FIGURAS

Figura 1 – Kit com cânulas para lipoaspiração.....	13
Figura 2 – Bomba a vácuo com cânulas para lipoaspiração.....	13
Figura 3 – Solução de Klein.....	14
Figura 4 – Camadas da pele.....	14
Figura 5 – Demarcação da região submentoniana.....	15
Figura 6 – Fotografia aplicação imediata, solução de Klein.....	15
Figura 7 – Fotografia curativo compressor.....	16
Figura 8 – Faixa modeladora para cabeça e pescoço.....	16
Figura 9 – Fotografias faciais em vista lateral.....	17
Figura 10 – Fotografias faciais em vista diagonal.....	18
Figura 11 – Fotografia pontos de fibrose e equimoses.....	19

## SUMÁRIO

1. INTRODUÇÃO.....	7
2. OBJETIVO.....	9
3. PROCEDIMENTO METODOLÓGICO.....	10
4. RELATO DE CASO .....	10
5. RESULTADO E DISCUSSÃO.....	12
6. MATERIAL E MÉTODO .....	19
7. CONCLUSÃO .....	21
REFERÊNCIAS .....	22

## 1. INTRODUÇÃO

A sociedade contemporânea vem buscando cada vez mais a excelência nos padrões de beleza, e como consequência houve um aumento significativo no crescimento dos procedimentos estéticos voltados a harmonização orofacial nos últimos anos, atraindo tanto homens como mulheres. A restauração de um contorno estético do pescoço é considerada um componente integrante do rejuvenescimento facial, com isso a estética e a odontologia não apenas restabelecem função e bem-estar, mas principalmente buscam por harmonia e melhora na autoestima dos pacientes. O tratamento estético promove a recuperação da face e pescoço, sendo capazes de trazer vários benefícios. Novos tratamentos modernos têm sido cada vez mais procurados, trazendo diversas técnicas e possibilidades de atingir equilíbrio e assimetria, resolvendo assim questões funcionais, harmonizando os traços faciais, trazendo um ar de jovialidade e oferecendo qualidade de vida melhor ao indivíduo. (TAKACS; VALDRIGHI; FERREIRA, 2002)

As pessoas frequentemente expressam insatisfação com o contorno do pescoço durante a consulta inicial para rejuvenescimento facial. A lipoaspiração realizada para procedimentos estéticos tem como objetivo a retirada de gordura em pacientes saudáveis e redução do acúmulo de gordura localizada, a chamada lipodistrofia, levando à melhora no contorno facial, esse procedimento é realizado em ambiente ambulatorial por cirurgiões-dentistas especializados na área ou hospitalar por cirurgiões plásticos. A Sociedade Brasileira de Cirurgia Plástica estabelece um limite seguro de retirada de gordura, que não pode exceder 7% do peso total do paciente (SOUZA; MEJIA, 2008)

O aumento do volume da região submental pode estar associado a diversos fatores, tais como condições genéticas, posicionamento dos ossos da maxila e mandíbula, acúmulo de gordura na região, gerando o excesso de pele e tecido adiposo sob a mandíbula, causando o aspecto de queixo duplo com um conseqüente desconforto e angústia, levando pacientes a buscarem por procedimentos cirúrgicos para melhorar o efeito estético. Com base em diversos estudos, principalmente nos Estados Unidos, sugere-se que a

lipoaspiração mecânica para a redução de gordura localizada tem resultados excelentes quando realizados corretamente (PRETTO, 2014).



## **2. OBJETIVO**

Relatar através de caso clínico, que dentro da área de harmonização orofacial, existem procedimentos estéticos como a lipoaspiração mecânica de papada sendo realizada com eficácia pelo cirurgião-dentista habilitado.

### **3 PROCEDIMENTOS METODOLÓGICOS**

#### **3.1 TIPO DE ESTUDO**

O seguinte trabalho é um estudo de caso clínico em caráter descritivo. A opção pelo caráter descritivo está na intenção de descrever, detalhadamente, os aspectos relacionados ao caso clínico, enfatizando suas etapas de forma detalhada. A escolha do estudo de tipo descritivo, se refere à necessidade de definir as características que serão utilizadas no estudo, que tem como objetivo geral: Demonstrar no caso clínico, a redução do tecido adiposo da área submental, por meio da sucção.

#### **3.2 LOCAL DO ESTUDO**

O caso clínico foi realizado e acompanhado em uma clínica odontológica que tem especialidade em Harmonização Orofacial. Encontra-se situada na cidade de Recife-PE.

#### **3.6 ANÁLISE DOS DADOS**

Após o caso clínico finalizado, os resultados foram organizados de maneira sistemática, para comparações e melhor visualização das informações.

### **4. RELATO DE CASO**

A participante do estudo foi uma paciente com idade de 25 anos, do sexo feminino, que tem apresentado insatisfação com a estética do seu rosto na área submentoniana. Sua queixa principal foi o excesso de tecido adiposo na região submentoniana, adquirido pelo ganho de peso corporal ocasionando assim o queixo duplo. O período que foi realizado o tratamento foi durante uma

manhã, não havendo necessidade de retoque. A paciente devidamente esclarecida, informada a respeito da técnica do tratamento, riscos, cuidados pós-operatório e esclarecida em relação ao termo de consentimento livre e esclarecido, onde os mesmos foram devidamente assinados.

#### 4.1 PROCEDIMENTOS E INSTRUMENTOS

Inicialmente foi feita a consulta inicial, nessa consulta foi realizada a anamnese, com a finalidade de conhecer melhor a paciente, com perguntas e esclarecimentos, logo em seguida a realização do exame físico, foram feitas fotografias iniciais da paciente. Foi iniciado o preparo da solução de Klein (figura 3), pois é necessário que aguarde no mínimo 10 minutos após sua diluição para que possa ser aplicado na região a ser lipada, em seguida foi realizada a assepsia com clorexidina 2% e álcool 70% na área submentoniana para diminuir os microrganismos da pele e com o uso da caneta cirúrgica foram demarcados pontos na área na papada onde será aplicada a solução de Klein (figura 5). Logo após, foi aplicada a anestesia local para aliviar o desconforto, feito o pertuito onde passa a cânula para injetar a solução de Klein e em seguida realização da sucção de toda gordura localizada. (figura 6)

Na finalização do procedimento encontra-se uma região eritematosa com edema, e o volume da área tende a aumentar temporariamente, pois em algumas regiões há o acúmulo de líquido que serão drenados na massagem linfática (SOUZA; MEJIA, 2008). Para avaliação final do caso, foram realizadas fotografias finais da área submentoniana após 15 dias do procedimento (figuras 9,10,11).

#### 4.2 ASPECTOS ÉTICOS

Foi solicitado a paciente que assine o Termo de Consentimento Livre Esclarecido a respeitando das normas éticas em pesquisas contendo seres humanos, como consta na Resolução 466/12 do Conselho Regional de Saúde.

Uma pesquisa, para ser considerada ética, tem que atender os princípios da autonomia, que se refere ao respeito à dignidade do sujeito pesquisado; beneficência, trazendo o máximo de benefícios e o mínimo de risco ao indivíduo; não maleficência, evitando riscos ao sujeito pesquisado; e a justiça e equidade, dando atenção à relevância social da pesquisa (KOERICH; MACHADO; COSTA, 2005).

## **5. RESULTADO E DISCUSSÃO**

### **5.1 DIAGNOSTICO DAS POSSÍVEIS COMPLICAÇÕES E CONTRAINDICAÇÕES**

O paciente poderá apresentar edema, hematoma, dor, eritema e fibrose. Menores de 18 anos não são aptos a realizar este procedimento, assim como as gestantes, para não ocasionar problemas posteriormente no bebê (KILMER, 2016).

### **5.2 CONSULTA INICIAL**

Inicialmente é realizado um diagnóstico completo, disponibilizando as melhores ferramentas para o profissional. O diagnóstico do paciente consiste em anamnese e exame clínico, no exame clínico são obtidos os dados que contribuem para o diagnóstico e conduta clínica. Portanto, deve-se dar a mesma importância para esta etapa quanto é dada para o exame do paciente, pois é neste momento que o profissional interage pela primeira vez com o paciente (BENSE, 2013).

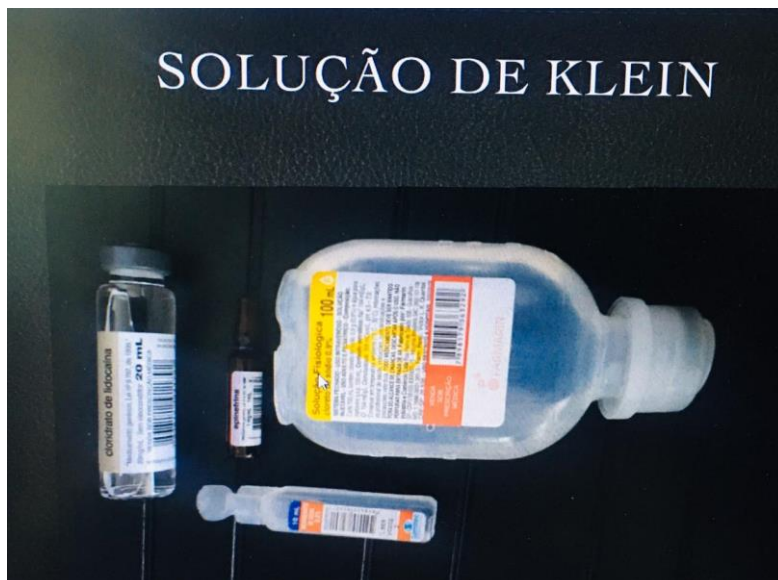
Instrumentais utilizados para a lipoaspiração mecânica de papada



**Figura 1:** Kit com cânulas para lipoaspiração



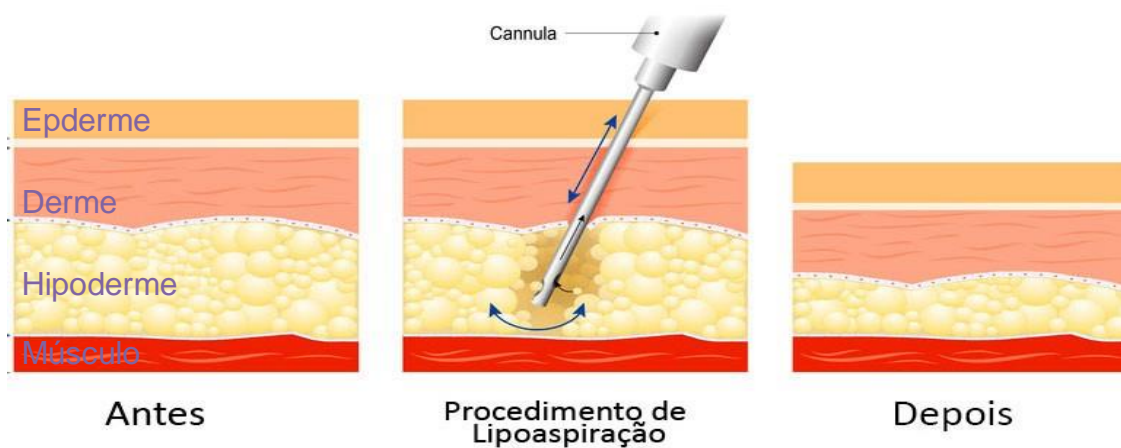
**Figura 2:** Bomba a vácuo com cânulas para lipoaspiração



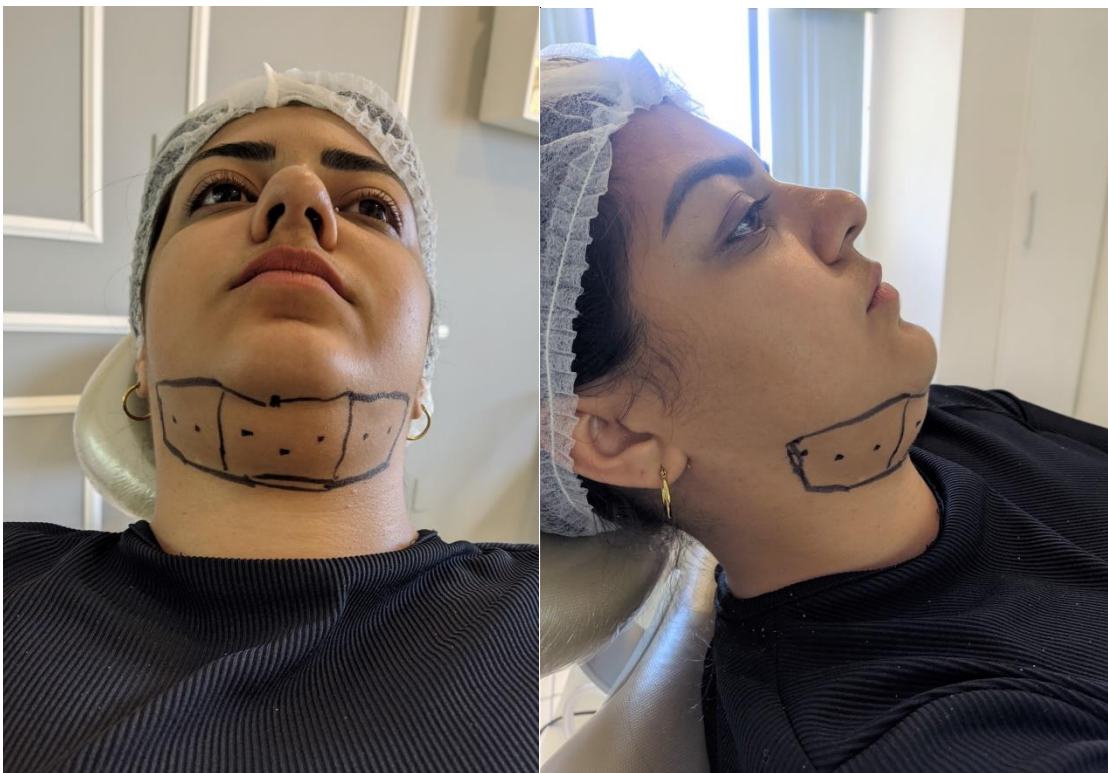**Figura 3:** Solução de Klein

Solução de Klein composta por Soro fisiológico 0,9%, Lidocaína 2%, Adrenalina e Bicarbonato de sódio 8,4%

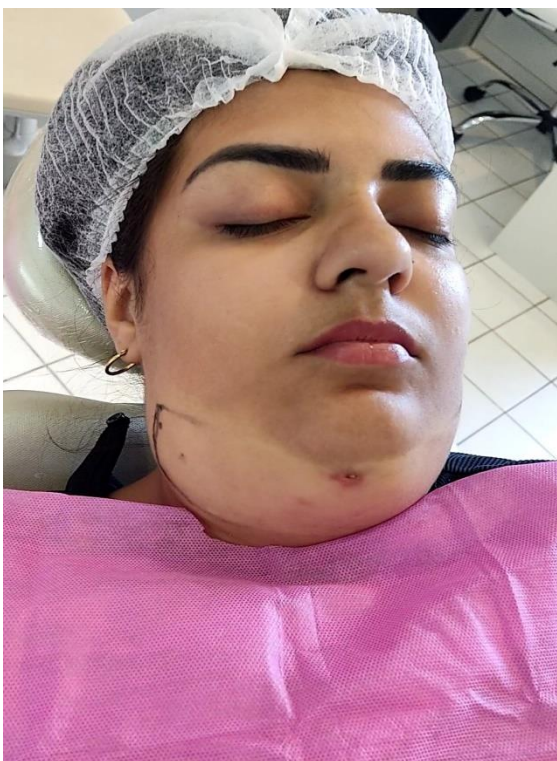Após reconstituição de toda solução de Klein, é realizada a aplicação injetada na camada subcutânea para degradação da gordura localizada.



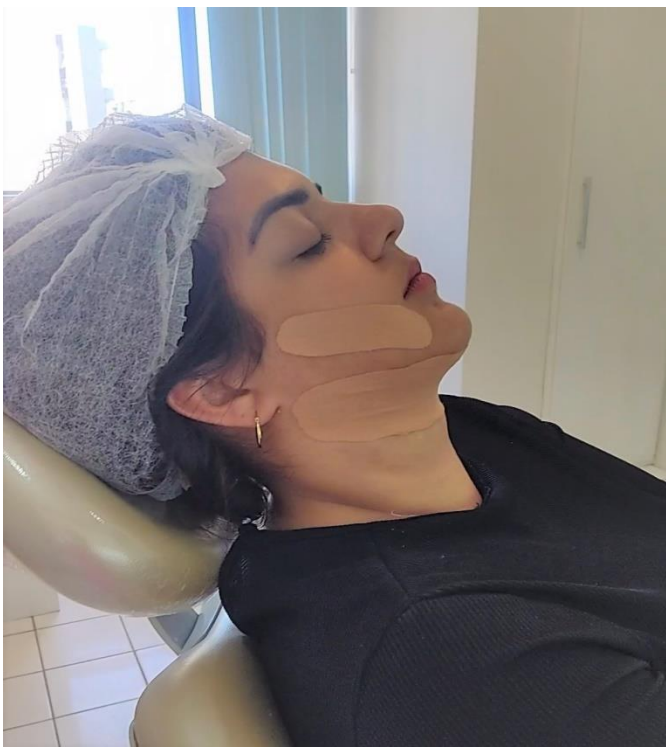**Figura 4:** Camadas da pele



**Figura 5:** Demarcação da região submentoniana a ser lipoaspirada



**Figura 6:** Aplicação imediata da solução de Klein




**Figura 7:** Curativo compressor para o pós-operatório imediato

Após remoção da gordura foi aplicado o curativo e faixa compressora para modelar as regiões de mandíbula, queixo e pescoço.



**Figura 8:** Faixa modeladora para cabeça e pescoço

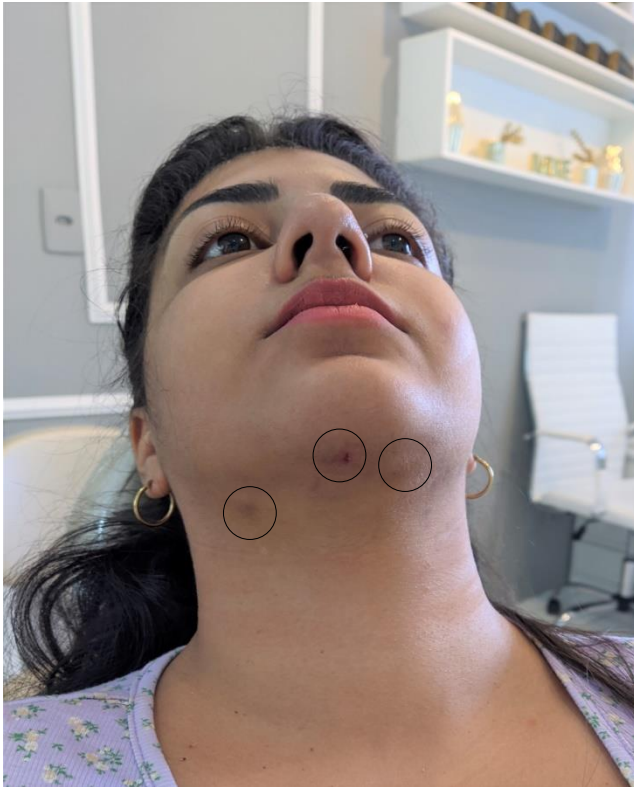



**Figura 9:** Fotografias faciais em vista lateral no pré-operatório e pós-operatório em lipoaspiração mecânica de papada



**Figura 10:** Fotografias faciais em vista diagonal no pré-operatório e pós-operatório em lipoaspiração mecânica de papada



**Figura 11:** Pontos de fibrose e equimoses

### 5.3 RESULTADO DO CASO CLÍNICO

O resultado demonstrou uma boa satisfação da paciente com a cirurgia realizada. As complicações foram de equimoses e poucas regiões de fibrose que foram amenizadas com massagens linfáticas (SOUZA; MEJIA, 2008), Não houve relato de dor no pós-operatório, a paciente retornou as suas atividades de rotina no dia seguinte.

## 6. MATERIAL E MÉTODO

Foi realizado o estudo em uma paciente operada no ano de 2022, no consultório particular, em Recife-PE, Brasil. Paciente foi operada pela autora, Doutora Dayanny E. Q. Carneiro, utilizando a técnica de lipoaspiração em paciente consentido. Os parâmetros analisados foram: tipo de anestesia, local do procedimento, procedimentos associados, complicações e satisfação do paciente. As fotografias apresentadas foram retiradas no pré-operatório e no pós-operatório imediato. O acompanhamento do paciente ocorreu durante o

primeiro mês, até a maturação da cicatriz. Paciente assinou Termo de Consentimento Livre e Esclarecido. As fotos publicadas foram autorizadas pela paciente em questão. A marcação do paciente se deu na sala de cirurgia, antecedendo o ato cirúrgico. Medicações para o pós-cirúrgico foram: Antibioticoterapia realizada com Amoxicilina na dosagem de 500mg de 08/08 horas por 07 dias, Dexametasona na dosagem de 4mg de 12/12 horas por 03 dias, Nimesulida na dosagem de 100mg de 12/12 horas por 05 dias e dipirona na dosagem de 500mg de 06/06 horas em caso de dor. O anestésico utilizado foi a anestesia local, após profilaxia, colocação de campo estéril e a injeção de solução de Klein.

O procedimento inicia-se com a lipoaspiração nas áreas infiltradas, que correspondem à área a ser descolada, compreendendo a região submental delimitada pela área de atuação do cirurgião dentista, indo em direção cervical, borda anterior na prega submental e ângulo do limite posterior e limites laterais na linha abaixo do vinco mandibular. A lipoaspiração foi de acordo com a espessura do tecido adiposo. Foi utilizada cânula de 2,5 ou 3 mm, com incisões de acesso na borda anterior na prega submental. Foram de escolha para realização da lipoaspiração: bomba de sucção e seringa/manual, pois foram ideais para fornecer o mecanismo de sucção eficaz. Após o tratamento realizado é aplicado o curativo compressivo que será usado por até 5 dias associado ao uso da faixa modeladora de cabeça e pescoço por 30 dias, também foi indicado drenagem facial linfática para dispersão dos líquidos e acomodação dos tecidos que ficaram sem o suporte de gordura.

## **7. CONCLUSÃO**

A lipoaspiração da face promove um descolamento seletivo e efetivo, com mobilidade e segurança do tecido adjacente. Apresenta grande satisfação do paciente e retorno rápido às atividades, Portanto é uma boa opção para tratamento das deformidades faciais acarretadas pelo excesso de gordura localizada do indivíduo. Tendo em vista estas constatações, concluímos que a lipoaspiração mecânica de papada é eficaz para promover a harmonização facial, criando o contorno adequado para a região do pescoço.

## REFERÊNCIAS

BENSE, I. M. **Anamnese, exame clínico e exames complementares como testes diagnósticos**. v. 92, n. 4, p. 236–241, 2013.

BRITO, H. **Anatomia da Cabeça e Pescoço**. Fortaleza: Hospital Universitário Walter Cantídio, 2012. 38 slides, color.

CAVALCANTI, A. N. **Harmonização orofacial: A Odontologia além do sorriso**. Revista Bahiana de Odontologia. Salvador: v. 8, n. 2, p.28-29. Escola Bahiana de Medicina e Saude Publica, 2017.

KILMER et al. Lasers Surg. Med, 48: 3-13, 2016.

KOERICH, M. S.; MACHADO, R. R.; COSTA, E. **Ética e Bioética: Para dar início à reflexão**. 2005. Teste (Especialista) em Metodologia do Ensino, Mestres Curso de Enfermagem. Santa Catarina, São José, 2005.

PRETTO NETO, AngeloSyrillo et al. Lipoenxertia Facial: **Rotina do Serviço de Cirurgia Plástica da Santa Casa de Misericórdia de Porto Alegre**. Jornada Sulbrasileira de Cirurgia Plástica, Gramado/rs, v. 43, n. 1, p.91-94, set. 2014.

SILVA, R.M.V.; SANTIAGO, L.T.; FONSECA, W.T.; FERREIRA, A.L.M; LOPES, K.L.D.; MEYER, P.F.; **Avaliação da fibrose cicatricial no pós-operatório de lipoaspiração e/ou abdominoplastia**. Rio Grande do Norte: Catussaba, 2014.

SOUZA, Larissa Silva de; MEJIA, Dayana Priscila Maia. **A eficácia da drenagem linfática no pós-operatório de lipoaspiração**. 2008. 12 f. Tese (Doutorado) - Curso de Fisioterapia, Faculdade Cambury, Sao Paulo, 2008.

TAKACS, A. P.; VALDRIGHI, V.; ASSENCIO-FERREIRA, V. J. Fonoaudiologia e Estética: **Unidas a Favor da Beleza Facial**. 2002. 6 f. Tese (Doutorado) - Curso de Fonoaudiologia e Estética, Centro de Especialização em Fonoaudiologia Clínica, São Paulo, 2002.