

Faculdade Sete Lagoas – FACSETE

Ana Luísa Tavares Barral

**LEVANTAMENTO DE SEIO MAXILAR COM INSTALAÇÃO DE IMPLANTES
UTILIZANDO A TÉCNICA DA OSSEODENSIFICAÇÃO:**

Um relato de caso

Lavras – MG

2023

Ana Luísa Tavares Barral

**LEVANTAMENTO DE SEIO MAXILAR COM INSTALAÇÃO DE IMPLANTES
UTILIZANDO A TÉCNICA DA OSSEODENSIFICAÇÃO:**

Um relato de caso

Monografia apresentada ao curso de especialização Lato Sensu da Faculdade Sete Lagoas - FACSETE, como requisito parcial para obtenção do título de Especialista em Implantodontia.

Orientador: Prof. Dr. Ronaldo de Carvalho

Lavras – MG

2023



Monografia intitulada “**Levantamento de seio maxilar com instalação de implantes utilizando a técnica da osseodensificação: um relato de caso**” de autoria da aluna **Ana Luísa Tavares Barral**.

Aprovada em 16/06/2023 pela banca constituída dos seguintes professores:

A handwritten signature in blue ink, appearing to read 'Ronaldo', written in a cursive style.

Prof. e Orientador Ronaldo de Carvalho - IMPEO

A handwritten signature in blue ink, appearing to read 'Mário Augusto de Araújo Almeida', written in a cursive style.

Prof. Mário Augusto de Araújo Almeida – IMPEO

A handwritten signature in blue ink, appearing to read 'Sérgio Henrique Monteiro Miranda', written in a cursive style.

Prof. Sérgio Henrique Monteiro Miranda – IMPEO

Sete Lagoas 16 de junho de 2023.

Faculdade Sete Lagoas - FACSETE
Rua Ítalo Pontelo 50 – 35.700-170 _ Sete Lagoas, MG
Telefone (31) 3773 3268 - www.facsete.edu.br

AGRADECIMENTOS

Encerro este ciclo importantíssimo na minha vida profissional imensamente realizada. Agradeço primeiramente à Deus, sem ele nada seria possível. Aos meus pais, Jáder e Beatriz, pelo amor incondicional, por fazerem dos meus sonhos os deles e não medirem esforços para realizá-los. Serei eternamente grata! Ao meu namorado, Leonardo, por sempre me incentivar e apoiar em todos os momentos.

À toda minha família, que se fez presente nessa trajetória, sempre me apoiando e torcendo genuinamente pelo meu sucesso.

Aos meus professores e toda equipe IMPEO por todos os ensinamentos, pela paciência em ensinar, por contribuírem para o meu crescimento pessoal e profissional.

“Consagre ao Senhor tudo o que você faz, e os seus planos serão bem-sucedidos.” Provérbios 16:3

RESUMO

Ao realizar reabilitações posteriores superiores em Implantodontia, é extremamente necessário ter altura, espessura e qualidade óssea satisfatórias, visando o sucesso da Osseointegração. Quando há uma perda dentária por extrações, traumas ou patologias, observa-se uma reabsorção óssea e pneumatização do seio maxilar, o que inviabiliza a instalação de implantes. Nestes casos, é necessário lançar mão das técnicas de levantamento de seio maxilar, para aumentar a altura óssea na região. A Osseodensificação vem ganhando destaque, uma vez que tem como objetivo aumentar a densidade óssea, por meio da compactação de autoenxerto e deformação plástica, além de obter um aumento significativo na estabilidade primária, principalmente em osso de baixa densidade. É uma técnica que através de um preparo usando fresas específicas, que podem ser usadas para compactar o tecido ósseo (quando usadas no sentido anti-horário), preserva a estrutura óssea, eliminando a necessidade de enxertos ósseos. Além disso, proporciona ao Cirurgião-Dentista maior tranquilidade e segurança devido ao risco mínimo de perfurar a membrana de Schneider.

Palavras-chave: Osseodensificação; Implantodontia; Levantamento de Seio Maxilar.

ABSTRACT

When performing upper posterior rehabilitations in Implant Dentistry, it is extremely necessary to have satisfactory height, thickness and bone quality, aiming at the success of Osseointegration. When there is tooth loss due to extractions, traumas or pathologies, there is bone resorption and pneumatization of the maxillary sinus, which makes the installation of implants unfeasible. In these cases, it is necessary to resort to maxillary sinus lifting techniques to increase bone height in the region. Osseodensification has been gaining prominence, as it aims to increase bone density, through autograft compaction and plastic deformation, in addition to obtaining a significant increase in primary stability, especially in low-density bone. It is a technique that through a preparation using specific cutters, which can be used to compact the bone tissue (when used in a counterclockwise direction), preserves the bone structure, eliminating the need for bone grafts. In addition, it provides the dentist with greater peace of mind and security due to the minimal risk of perforating the Schneider's membrane.

Keywords: Osseodensification; Implantology; Maxillary Sinus Lift.

SUMÁRIO

1 INTRODUÇÃO.....	9
2 DESENVOLVIMENTO.....	13
2.1 Relato de Caso Clínico.....	13
2.2 Técnica Cirúrgica.....	17
3 CONCLUSÃO.....	24
REFERÊNCIAS.....	25

1 INTRODUÇÃO

De muita importância na Implantodontia, a Osseointegração, simplificada, é a união entre o tecido ósseo e o implante instalado. A osseointegração de um implante é fundamental para seu sucesso clínico, pois desta forma, o implante pode suportar as cargas mastigatórias.

Na Implantodontia, ao realizar-se reabilitações posteriores, se faz necessário ter a espessura, altura e qualidade óssea satisfatórias, visando o sucesso da Osseointegração. Entretanto, quando há uma perda dentária, seja por extrações, traumas ou patologias, podemos observar uma reabsorção óssea e a pneumatização do seio maxilar, o que é desfavorável para a instalação de implantes. Nesses casos, o levantamento do assoalho do seio maxilar (*sinus lift*) é o procedimento mais indicado.

A elevação do seio maxilar consiste em aumentar a altura óssea na região posterior, por meio de um enxerto no interior do seio, possibilitando assim, a instalação de implantes dentários. Existem técnicas diferentes para realizar tal procedimento, como a técnica atraumática ou técnica de Summers, a técnica traumática ou técnica da janela lateral, idealizada por Tatum.

É importante salientar que a saúde geral de todos os pacientes deve ser muito bem avaliada previamente à cirurgia.

Como lembra Pereira et al (2021 p. 790)

O levantamento de seio maxilar é realizado com frequência, porém há contraindicações desse procedimento para pacientes com patologia sinusal, fumantes excessivos, portadores de problemas psicológicos que impossibilitam tratamento em longo prazo, entre outros.

Atualmente, a Osseodensificação vem ganhando destaque, uma vez que tem como objetivo, por meio da compactação de autoenxerto e deformação plástica, aumentar a densidade óssea, além de obter um aumento significativo na estabilidade primária, principalmente em osso de baixa densidade, que é imprescindível para o sucesso da instalação do implante dentário.

De acordo com Silveira (2020 p. 6)

É a técnica mais conservadora de enxertia que disponibilizamos, a técnica tem como base a promoção da enxertia óssea através da densificação óssea causada pela compactação do material extraído no momento da osteotomia.

A Osseodensificação é uma técnica que foi introduzida por Salah Huwais em 2012 e, através de um preparo usando fresas específicas, preserva a estrutura óssea. “Desta forma, pequenos aumentos ósseos podem ser obtidos, eliminando a necessidade de enxerto ósseo e permitindo a instalação imediata de implantes dentários.” (JR; MALZONI, 2021). No levantamento de seio, utilizar essa técnica proporciona ao Cirurgião-Dentista uma maior tranquilidade e segurança, visto que tem risco mínimo de perfuração da Membrana de Schneider.

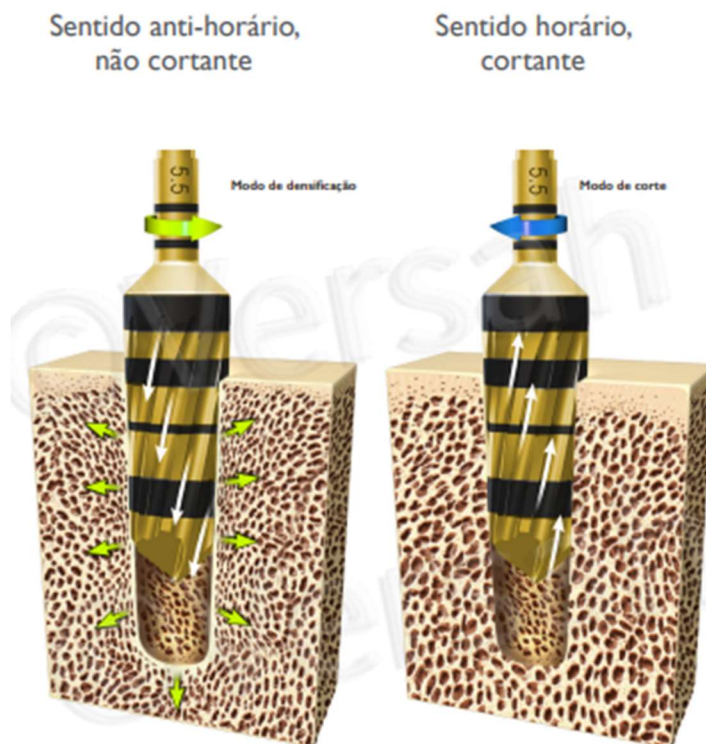
Como lembra Shibli (2019)

Segundo Huwais, não tem sentido tanta morbidade em enxertos ósseos, sejam autógenos ou não, para reconstruir rebordos atróficos e depois “simplesmente” remover parte desse novo osso com brocas que extraem material da loja cirúrgica. Brocas específicas fazem a osseodensificação do rebordo, causando expansão controlada ao mesmo tempo que promovem um “autoenxerto”, preenchendo as trabéculas ósseas com partículas provenientes da própria instrumentação.

Como uma forma de minimizar o trauma sofrido pelo paciente, além da técnica da Osseodensificação, em determinados casos, é possível que seja feita a instalação de implantes no momento da cirurgia de levantamento de seio maxilar, diminuindo também o número de sessões do tratamento.

As brocas utilizadas para realizar a Osseodensificação podem ser utilizadas para compactar o osso, em sentido anti-horário (modo de densificação) ou cortá-lo, se necessário, no modo de corte (sentido horário).

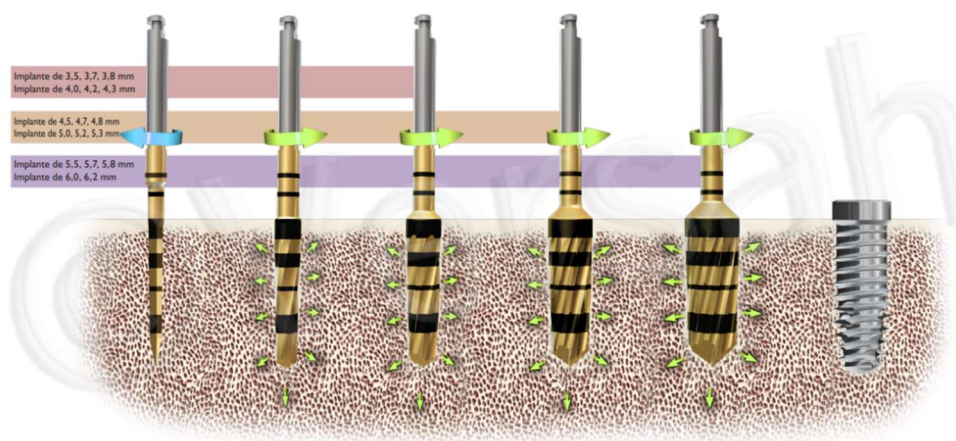
Figura 1 – Brocas de Osseodensificação



Fonte: VERSAH®, 2020


A velocidade de rotação recomendada pela empresa fabricante é de 800-1500rpm. Para o sucesso do caso clínico, é importante que todas as orientações do fabricante sejam seguidas corretamente. As brocas possuem marcações em milímetros.

Figura 2 – Modo de densificação (sentido anti-horário)



Fonte: VERSAH®, 2020

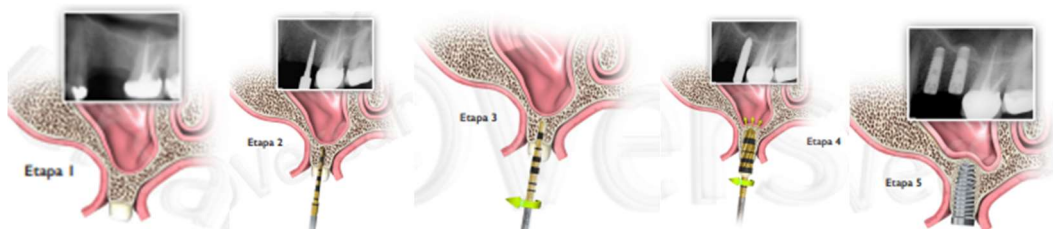Figura 3 – Marcações das brocas



Fonte: VERSAH®, 2020

Desta forma, o presente trabalho tem como objetivo abordar o caso clínico de levantamento do assoalho do seio maxilar utilizando a técnica da Osseodensificação, bem como a instalação de implantes no mesmo tempo cirúrgico.

Figura 4 – Demonstração da técnica



Fonte: VERSAH®, 2020

2 DESENVOLVIMENTO

2.1 Relato de Caso Clínico

Paciente E. A. G. B., do gênero feminino, 63 anos, leucoderma, compareceu à Clínica de Especialização em Implantodontia do IMPEO, em janeiro de 2022, relatando a ausência dos elementos 25 e 26 (figuras 5 e 6). Foram feitos então a anamnese e o exame intra e extra-oral.

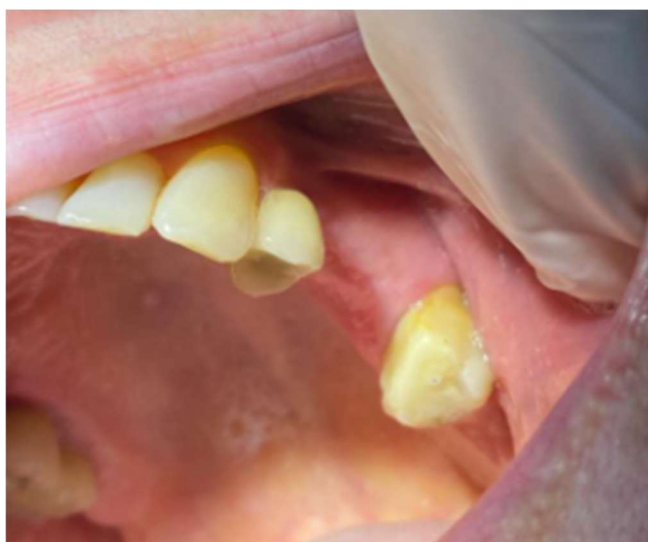O exame clínico e uma anamnese bem feitas são de extrema importância para o Cirurgião-Dentista pois, através destes é possível realizar corretamente o planejamento do caso, baseado nas individualidades de cada paciente.

De acordo com Amorim et al (2016, p. 33):

Na Odontologia, o exame clínico se divide em extraoral e intraoral. Deve-se fazer o reconhecimento dos sinais e sintomas das alterações encontradas no campo bucomaxilo-facial e, ao mesmo tempo, obter informações gerais sobre a saúde do paciente.

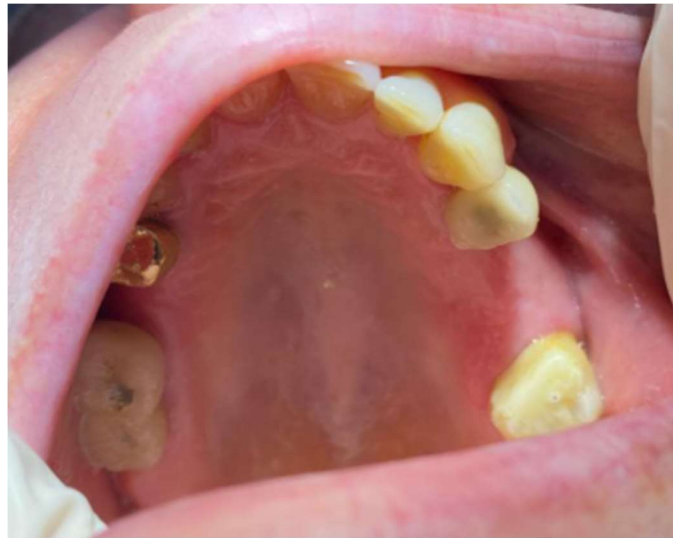No presente caso, durante a anamnese, não foi relatada nenhuma alteração sistêmica, a paciente apresentava bom estado geral de saúde. Após a anamnese, deu-se início ao exame clínico.

Figura 5 – Situação inicial da paciente



Fonte: Elaborado pela autora (2022)

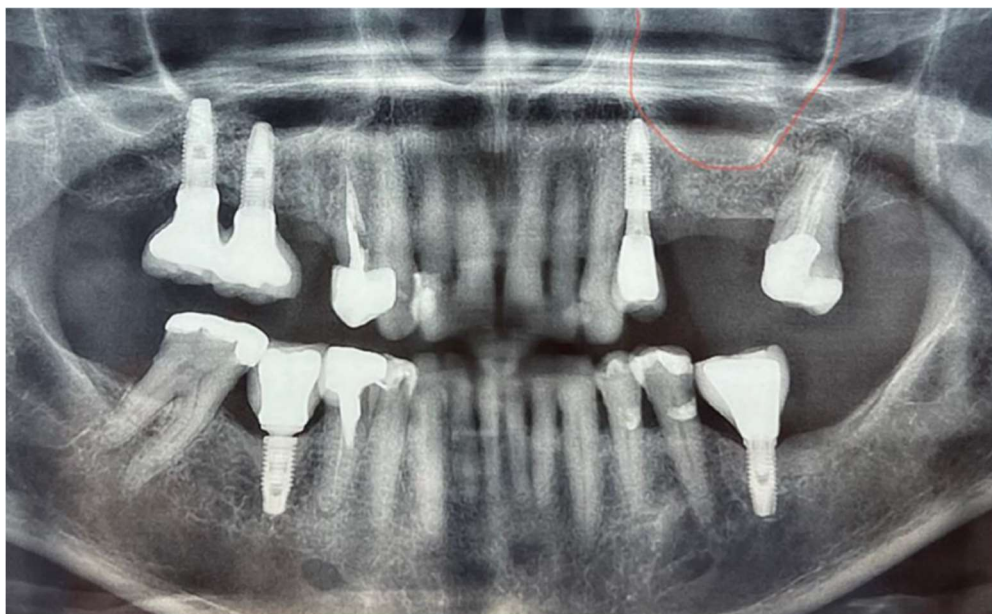
Figura 6 – Situação inicial da paciente (vista oclusal)



Fonte: Elaborado pela autora (2022)

Na avaliação inicial da paciente, foi possível observar a ausência dos elementos 25 e 26. Com a avaliação da radiografia panorâmica, uma pneumatização do seio maxilar da paciente foi identificada (figura 7), inviabilizando a instalação de implantes sem realizar previamente o levantamento do assoalho do seio maxilar.

Figura 7 – Radiografia panorâmica identificando o seio maxilar



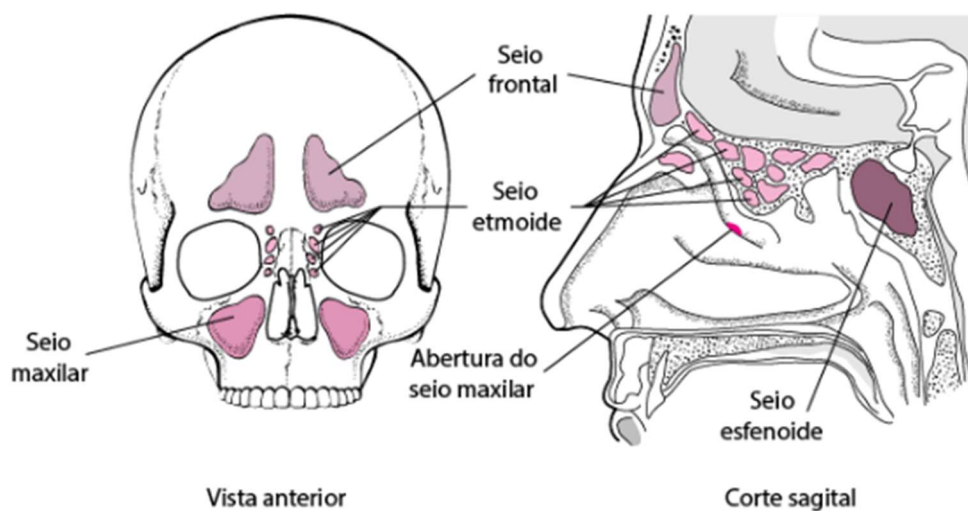
Fonte: Elaborado pela autora (2022)

Os seios paranasais são cavidades aéreas, localizados, bilateralmente, nos ossos da face. São eles: seio maxilar, seio frontal, seio etmoidal e seio esfenoidal. Juntamente com a cavidade nasal, os seios da face ajudam a filtrar e na circulação do ar que é inspirado e expirado, aliviam o peso do crânio, aumentam a ressonância da voz, entre outros. O seio maxilar é considerado o maior seio paranasal e está localizado, bilateralmente, no corpo da maxila.

Como lembra Bandéca e Pádua (2005, p.0)

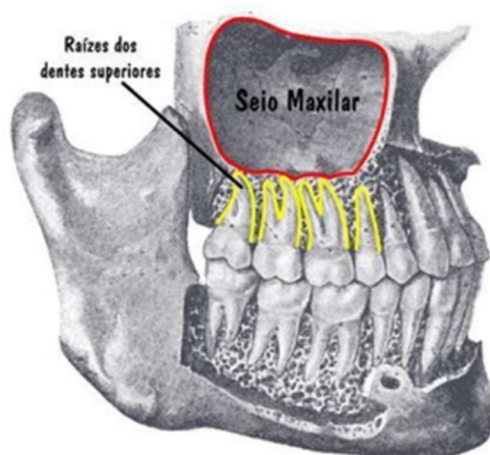
O seio maxilar é uma cavidade pneumática que se encontra em íntimo contato com os ápices radiculares dos dentes superiores posteriores. Esta extensão aumenta o risco de comunicar o seio maxilar com a cavidade bucal em cirurgias rotineiras, ou de adentrar dentes e/ou raízes dentais no interior do seio maxilar, podendo levar a diversas complicações.

Figura 8 – Seios Paranasais



Fonte: Google

Figura 9 – Seio Maxilar



Fonte: Google

Após avaliar clinicamente e radiograficamente a paciente, o plano de tratamento proposto foi a realização do levantamento de seio maxilar com instalação dos implantes na mesma sessão, utilizando a técnica da Osseodensificação. Os implantes de escolha foram Cone Morse (Neodent®) de dimensão 3,75x9mm na região do 25 e 26.

O procedimento foi realizado de acordo com a técnica de elevação do seio maxilar com autoenxerto Densah®, utilizando as brocas de Osseodensificação.

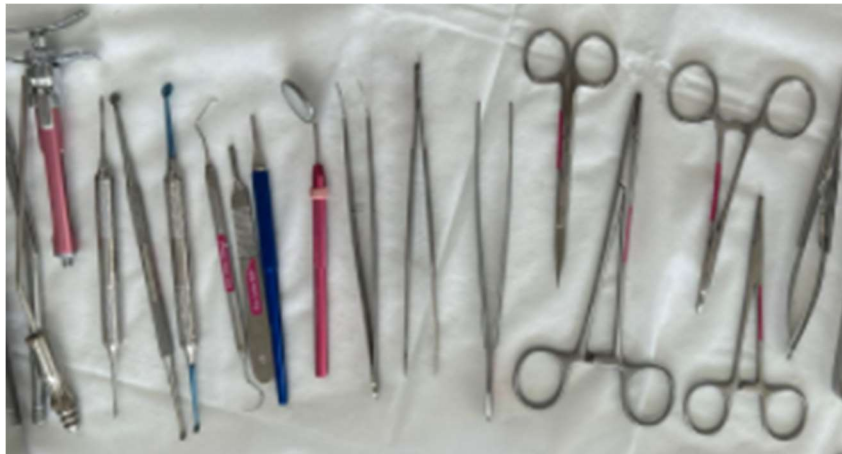Figura 10 – Kit completo de brocas de Osseodensificação



Fonte: VERSAH®, 2020

Primeiramente, a mesa clínica foi montada com todos os instrumentais necessários para realizar o procedimento. (Figura 11). A montagem correta da mesa é de extrema importância para o sucesso da cirurgia.

Figura 11 – Mesa cirúrgica montada

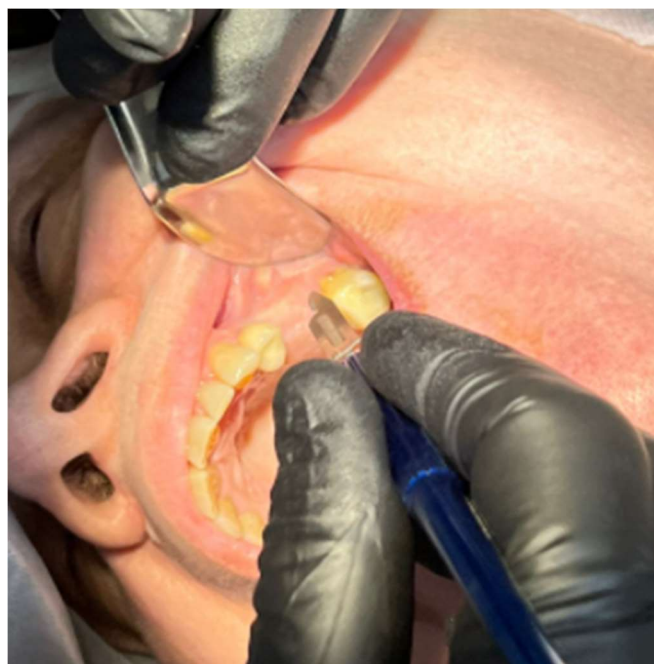

Fonte: Elaborado pela autora (2022)

2.2 Técnica Cirúrgica

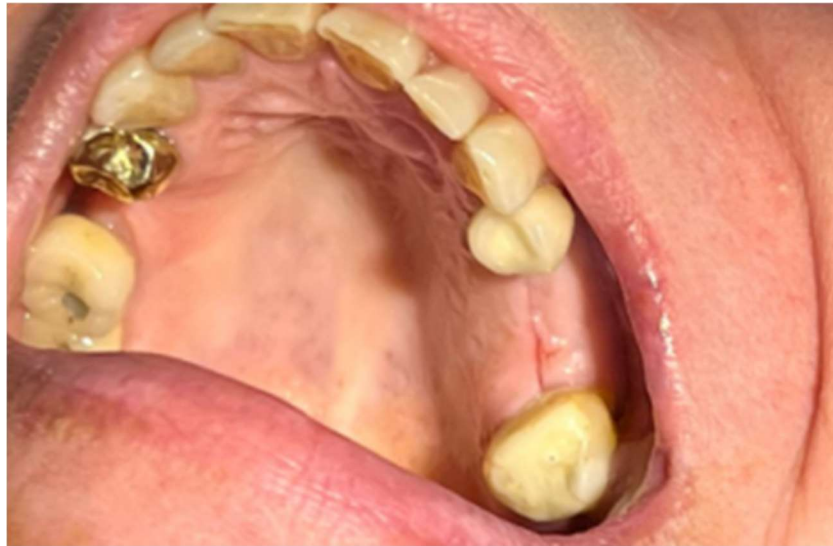Iniciando-se a cirurgia, o nervo Alveolar Superior Posterior e o nervo Palatino maior foram anestesiados, ambos com Articaína HCL 4% + Epinefrina 1:100.000. Posteriormente, a incisão foi realizada na crista alveolar, na extensão entre os elementos 24 e 27, sem necessidade de retalhos. (Figuras 12 e 13). A lâmina utilizada foi a 15C.

Figura 12 – Incisão utilizando a lâmina 15C



Fonte: Elaborado pela autora (2022)

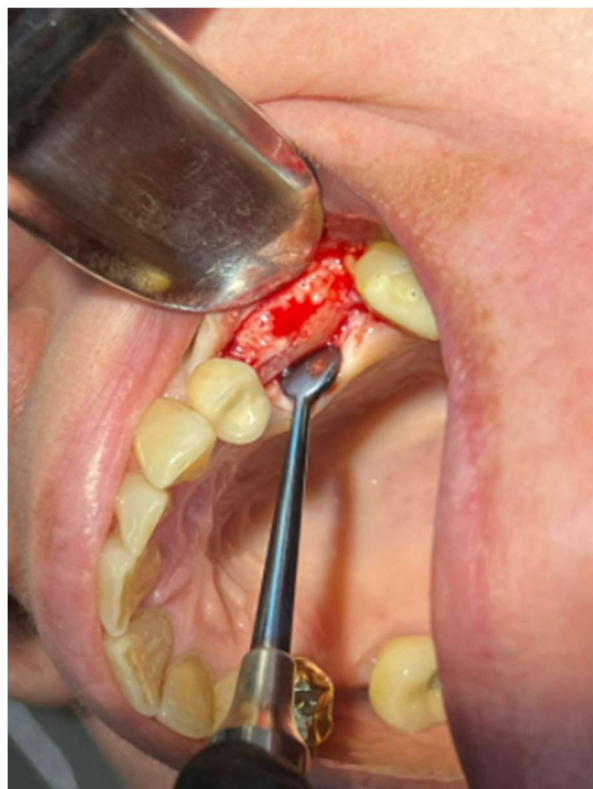Figura 13 – Incisão entre os elementos 24 e 27



Fonte: Elaborado pela autora (2022)

Após a incisão, iniciou-se o descolamento do tecido utilizando o descolador de Molt 2/4, expondo a região óssea. (Figura 14)

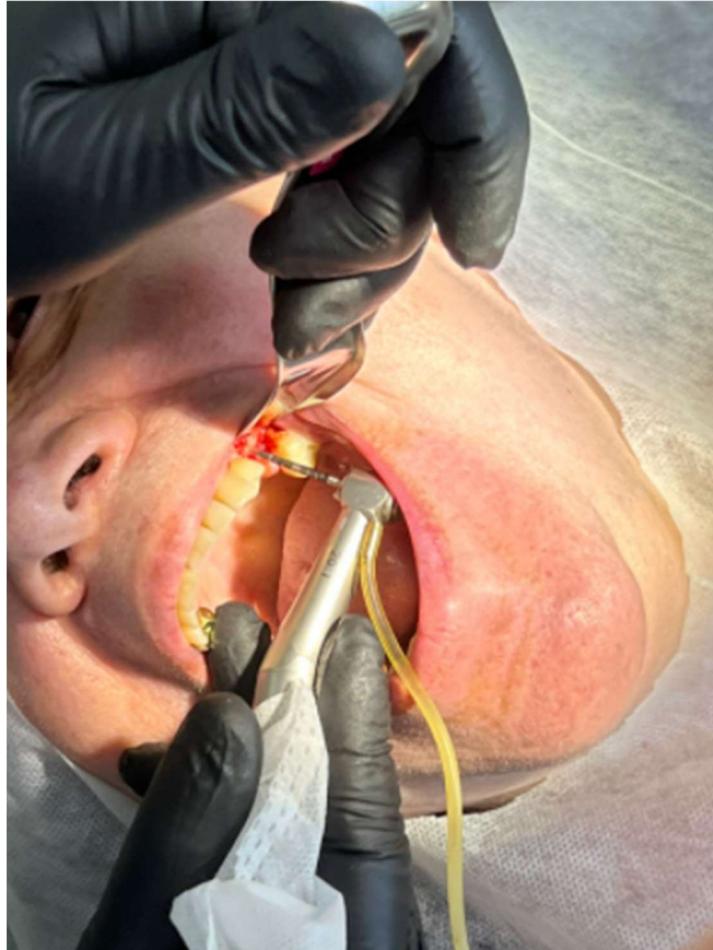Figura 14 – Descolamento do tecido e exposição do osso



Fonte: Elaborado pela autora (2022)

Após o descolamento do tecido, foi realizada a fresagem inicial, com Fresa Lança, utilizando o contra ângulo para implantes 20:1, no sentido horário, irrigando com soro fisiológico abundante, dentro da zona de segurança de 1mm da membrana sinusal. (Figura 15).

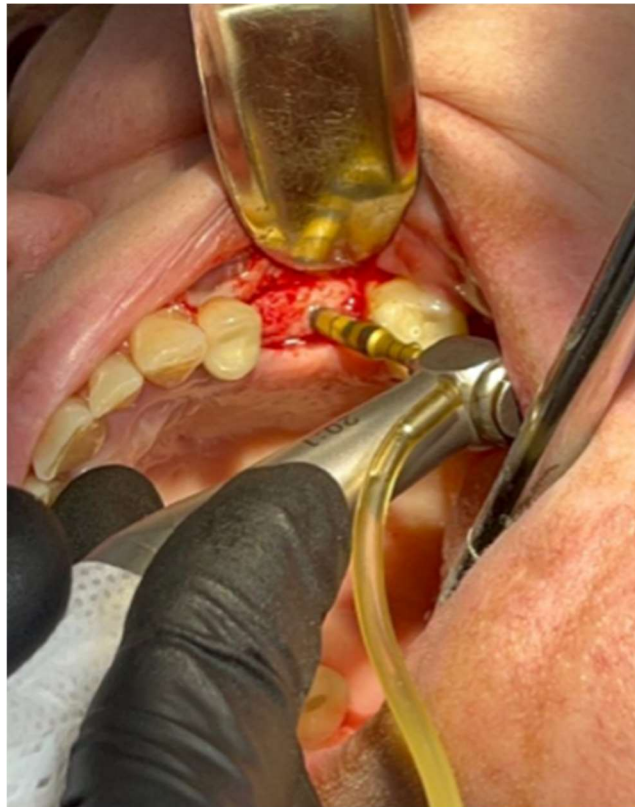
Figura 15 – Fresagem inicial



Fonte: Elaborado pela autora (2022)

Sequencialmente, houve a fresagem com a Fresa 2.0mm, no sentido anti-horário, mantendo a mesma irrigação abundante com soro fisiológico até sentir a resposta háptica (trepidação) e em seguida iniciou-se a fresagem com a Broca 3.0 de Osseodensificação, ainda em sentido anti-horário, seguindo o protocolo da técnica. (Figura 16).

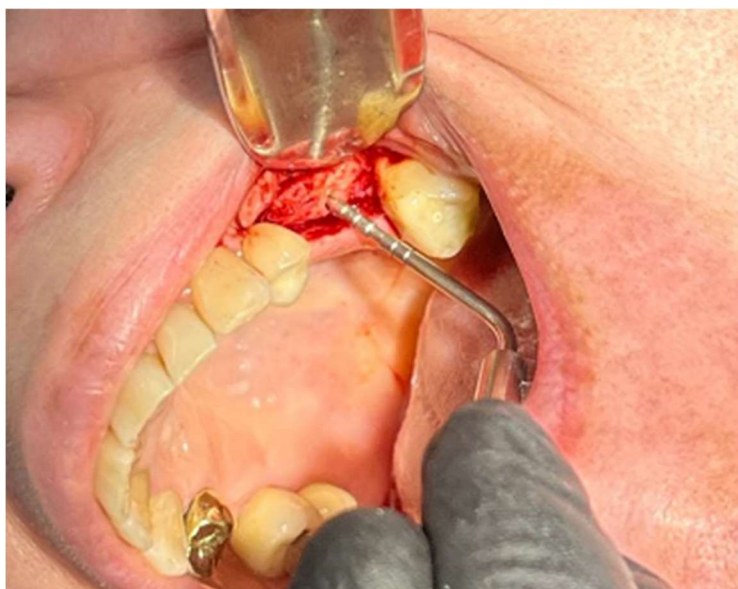Figura 16 – Fresagem com a broca de Osseodensificação



Fonte: Elaborado pela autora (2022)

Após a perfuração com a Broca 3.0, utilizou-se a sonda Bola para avaliar as paredes ósseas e a perfuração que foi feita. (Figura 17).

Figura 17 – Utilização da Sonda Bola

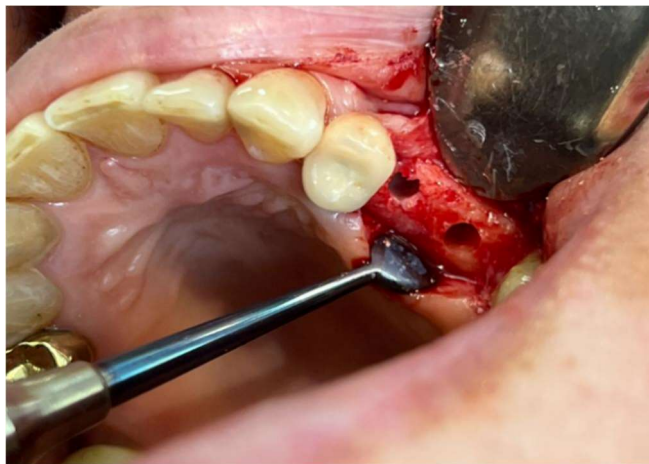


Fonte: Elaborado pela autora (2022)

De acordo com a técnica, ao sentir a trepidação, deve-se ultrapassar a membrana cuidadosamente. À medida em que a broca avança, o osso autógeno é levado à direção apical e então a elevação da membrana é obtida.

Após realizar a etapa da fresagem, iniciou-se a instalação dos implantes Cone Morse de 3,75x9mm.

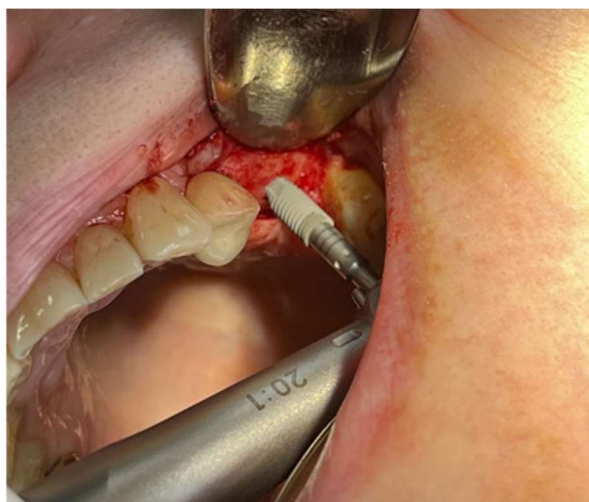Figura 18 – Aspecto clínico após a fresagem



Fonte: Elaborado pela autora (2022)

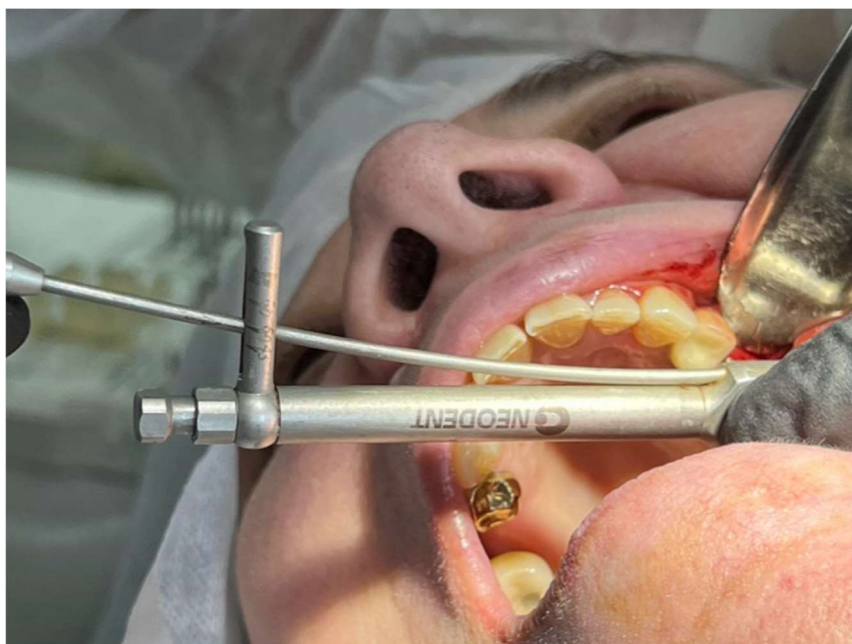
Os implantes Cone Morse de 3,75x9mm foram instalados utilizando o contra-ângulo 20:1 em baixa rotação, ficando 2mm intraósseo. (Figura 19). Ao final da instalação, obteve-se o torque final de 50N. (Figura 20). Logo após, foram instalados os tapa-implantes (Figura 21) e a sutura foi realizada. (Figura 22).

Figura 19 – Instalação dos implantes



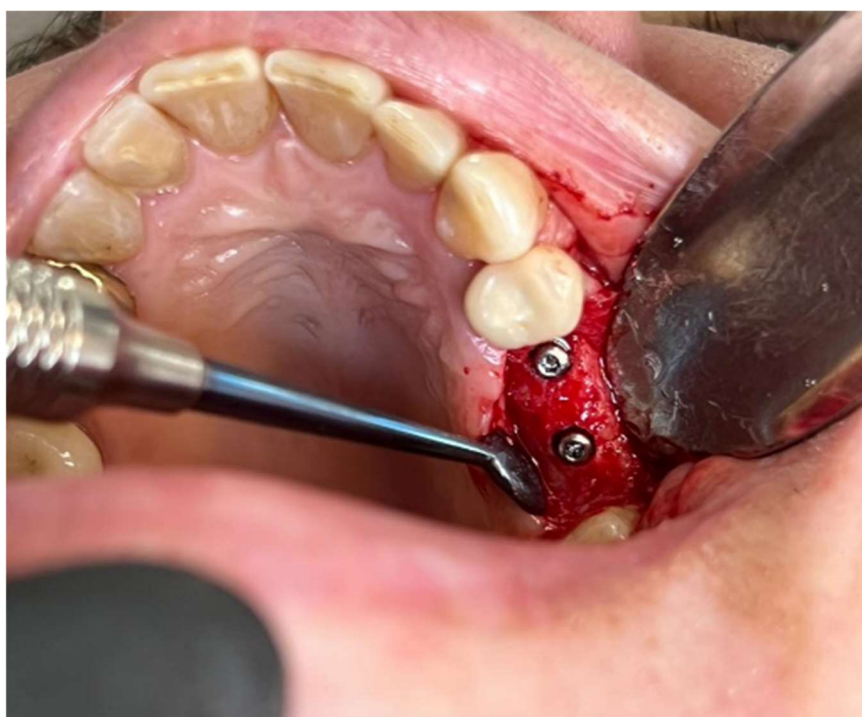Fonte: Elaborado pela autora (2022)

Figura 20 – Torque final na instalação dos implantes



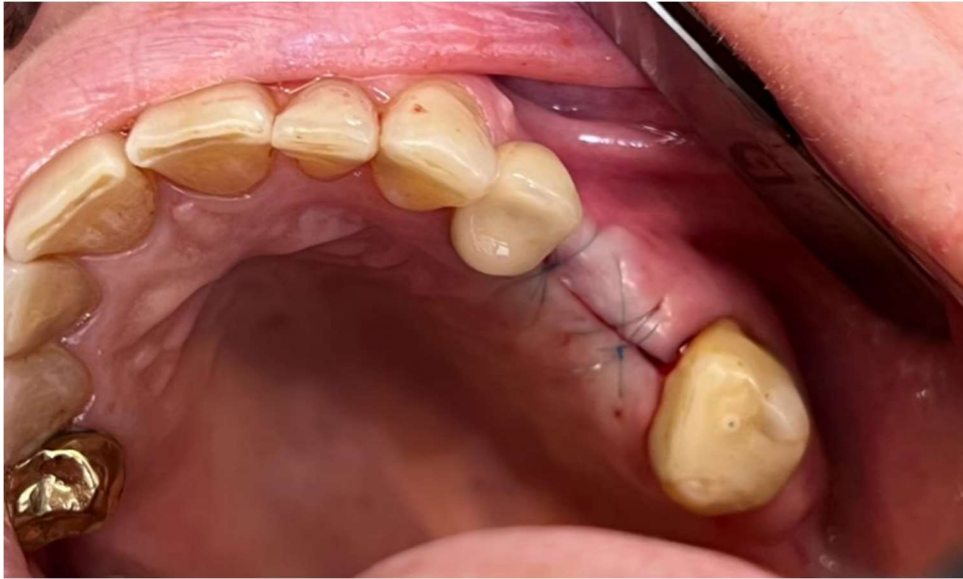Fonte: Elaborado pela autora (2022)

Figura 21 – Aspecto final dos implantes instalados



Fonte: Elaborado pela autora (2022)

Figura 22 – Sutura

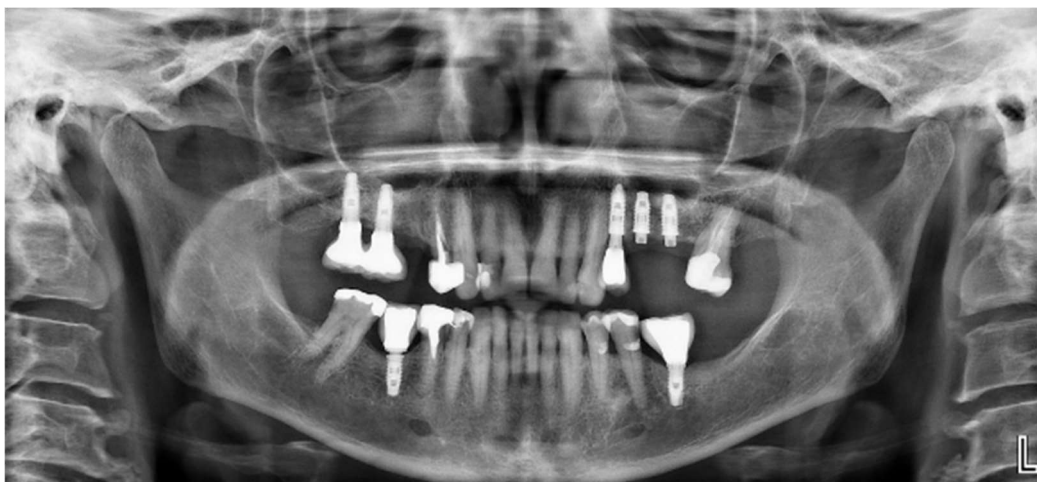

Fonte: Elaborado pela autora (2022)

Após a realização da cirurgia, a paciente foi medicada com, Amoxicilina 500mg, de 8 em 8 horas, durante 7 dias; Dipirona Monoidratada 500mg, de 6 em 6 horas, enquanto houvesse dor e Dexametasona 4mg, de 12 em 12 horas, durante 2 dias. Além disso, a paciente foi instruída para retornar à clínica após 7 dias para fazer a remoção da sutura. O período estimado para realizar a reabertura dos implantes é de quatro meses.

Quatro meses após a realização da cirurgia, a paciente retornou à clínica para realizar a reabertura dos implantes.

Figura 23 – Aspecto radiográfico quatro meses após a cirurgia



Fonte: Elaborado pela autora (2022)

CONCLUSÃO

Diante do exposto, pode-se concluir que a Osseodensificação é uma técnica que promove um autoenxerto por meio da deformação plástica. Visto isso, não há a remoção do tecido ósseo, e sim a preservação.

Ademais, quando executada da maneira correta, traz resultados significativos nos casos clínicos em que se utiliza.

Por fim, alguns exemplos dos benefícios de se usar a técnica são o aumento da estabilidade primária e um procedimento menos traumático para o paciente. Para o Cirurgião-Dentista, a técnica proporciona mais segurança, visto que o risco de perfuração da Membrana de Schneider é mínimo.

REFERÊNCIAS

AMANDA VITÓRIA DE LIMA, INGRYD SALES MORAIS, CARLOS FREDERICO DE FARIAS BATISTA, A. B. R. S. I. A. de P. Instalação de implante imediato à levantamento de seio maxilar com utilização de enxerto autógeno. **ARCHIVES OF HEALTH INVESTIGATION**, [S. l.], v. 7, 2018. Disponível em: <https://www.archhealthinvestigation.com.br/ArcHI/article/view/3498>. Acesso em: 6 jul. 2022.

AMORIM, Haylla Priscilla de Lima et al. A importância do preenchimento adequado dos prontuários para evitar processos em Odontologia. **Arq. Odontol.** 2016, vol.52, n.1, pp. 32-37. ISSN 1516-0939. Disponível em: http://revodontobvsalud.org/scielo.php?pid=S151609392016000100003&script=sci_arttext Acesso em 21/05/2022

BANDÉCA, M. C.; PÁDUA, J. M. Seio Maxilar: comunicações com a cavidade oral acidentalmente. **Rev. Odontol. UNESP**, vol.34, nEspecial, p.0, 2005. Disponível em: <https://www.revodontolunesp.com.br/article/588017d37f8c9d0a098b491f> Acesso em: 08/07/2022

CARMO, Rafael Lourenço do. Seios Paranasais. **Kenhub**. 08 de junho de 2022. Disponível em: <https://www.kenhub.com/pt/library/anatomia/seios-paranasais>. Acesso em: 01/08/2022

CARVALHO, Luís Carlos Brandão. **Osseodensificação**. 2018. Monografia (Especialização em Implantodontia) – Faculdade Sete Lagoas – Facsete, 2018. Disponível em: <https://faculdefacsete.edu.br/monografia/items/show/3080>. Acesso em: 06/07/2022

DORO, Ana Paula Vieira. **Técnicas mais utilizadas para levantamento do seio maxilar: revisão de literatura**. 2017. Monografia (Especialização em Implantodontia) – Faculdade Sete Lagoas – Facsete, 2017. Disponível em: <http://faculdefacsete.edu.br/monografia/items/show/2149>. Acesso em: 06/07/2022

GEISTLICH BIOMATERIALS. Geistlich Bio-oss® - São Paulo, 2022. Disponível em: <https://www.geistlich.com.br/dentistas/produtos/substitutos-osseos/geistlich-bio-oss> Acesso em: 18/10/2022

GUERRA, Marília Cabral Cavalcanti de Moraes. **Avaliação tomográfica da pneumatização dos seios maxilares em regiões de perdas dentárias unitárias: estudo retrospectivo.** 2017. Dissertação (Mestrado em Periodontia) – Faculdade de Odontologia da Universidade de São Paulo, 2017. Disponível em: <https://www.teses.usp.br/teses/disponiveis/23/23146/tde-27112017-160112/publico/MariliaCabralCavalcantideMoraesGuerraVersaoCorrigida.pdf>. Acesso em 08/07/2022

ISSA, Samir Khaled. **Uso do biomaterial Bio-Oss® em enxertos ósseos na Implantodontia.** 2019. Monografia (Especialização em Implantodontia) – Faculdade Sete Lagoas – Facsete, 2019. São Paulo. Disponível em: <https://faculadefacsete.edu.br/monografia/files/original/c327895c07c70b613a118b873d258a80.pdf>. Acesso em 18/10/2022

JOLY, J. C. *et.al*, Osseodensificação: uma alternativa previsível para o levantamento de seio maxilar. **Revista Implant News.** 11 de julho de 2021. Disponível em: <https://revistaimplantnews.com.br/osseodensificacao-uma-alternativa-previsivel-para-o-levantamento-de-seio-maxilar/>. Acesso em 06/07/2022.

JR, E. M., MALZONI, C. M. A., O efeito da Osseodensificação na Implantodontia. 2021. **Revista Implant News.** 30 de outubro de 2021. Disponível em: <https://revistaimplantnews.com.br/o-efeito-da-osseodensificacao-na-implantodontia/>. Acesso em: 06/07/2022

MENDES, V. C., DAVIES, J. E., Uma nova perspectiva sobre a biologia da osseointegração, 2016. **Rev. Assoc. Paul. Cir. Dent. vol.70 no.2 Sao Paulo Abr./Jun. 2016.** Disponível em: http://revodonto.bvsalud.org/scielo.php?script=sci_arttext&pid=S0004-52762016000200011#:~:text=O%20termo%20osseointegra%C3%A7%C3%A3o%20refere%2Dse,implante%20possa%20suportar%20carga%20funcional. Acesso em: 01/04/2023.

PEREIRA, C. M. *et.al*, **Levantamento de seio maxilar seguido de instalação imediata de implante do tipo cone morse: relato de caso**. 2021. (Graduação em Odontologia) – Faculdade Cathedral. Boa Vista, RR. Disponível em: <https://portal.bionnovation.com.br/wp-content/uploads/2021/06/5212-Article-Text-22683-1-10-20210529.pdf>. Acesso em 18/10/2022

SILVEIRA, Lucas Roberto Peressoni. **Osseodensificação na Implantodontia**. 2020. (Graduação em Odontologia) – Universidade do Sul de Santa Catarina. Tubarão. 2020. Disponível em: <https://repositorio.animaeducacao.com.br/handle/ANIMA/16521>. Acesso em 06/07/2022

SHIBLI, J. A., FORMIGA, M. C., Osseodensificação: uma mudança de paradigma. 2019. **Implant News Perio International Journal**. 9 de outubro de 2019. Disponível em: <https://implantnewsperio.com.br/osseodensificacao-uma-mudanca-de-paradigma-na-implantodontia/>. Acesso em 04/04/2023

SOUSA, F. C. T de; COSTA, M. D. M. de A.; DIETRICH, Lia. Levantamento do seio maxilar pela técnica da janela lateral uma revisão da literatura. **Research, Society and Development**, v. 10, n. 11, e238101119547, 2021. Disponível em: <https://rsdjournal.org/index.php/rsd/article/view/19547>. Acesso em: 17/05/2022.

SOUZA, Rafael Santana. **Levantamento de seio maxilar através da Osseodensificação: Um relato de caso clínico**. 2020. Monografia (Especialização em Implantodontia) – Faculdade Sete Lagoas – Facsete, 2020. Disponível em: <http://faculdefacsete.edu.br/monografia/files/original/227104826c763d0882b33f696f45b6b6.pdf>. Acesso em: 08/07/2022

VERSAH® Instruções de uso da broca Densah® e do Sistema de Cirurgia Guiada Universal Versah® - 2020. Disponível em: <https://www.versah-brasil.com.br/libraries/manual-densah.pdf>. Acesso em 06/06/2023

WHAT are Nasal Cavity and Paranasal Sinus Cancers? **American Cancer Society**. 19 de abril de 2021. Disponível em:

<https://www.cancer.org/cancer/nasal-cavity-and-paranasal-sinus-cancer/about/what-is-nasal-paranasal.html>. Acesso em 01/08/2022