



**RAUANA MESQUITA DOS SANTOS**

**TRATAMENTO DE MÁ OCLUSÃO DE CLASSE II E GEMINAÇÃO  
DENTARIA: RELATO DE CASO CLINICO**

Resumo expandido realizado no curso de Especialização Lato Sensu da Faculdade Sete Lagoas - FACSETE, como requisito parcial para obtenção do título de especialista em Ortodontia

Área de concentração: Ortodontia  
Orientador: Fabricio Valarelli

**PORTO VELHO - RO  
2023**

# **TRATAMENTO DE MÁ OCLUSÃO DE CLASSE II E GEMINAÇÃO DENTARIA: RELATO DE CASO CLINICO**

Rauana Mesquita dos Santos

rauanamesquitaortoimpla@gmail.com

## **Resumo**

O presente estudo nos mostra uma alternativa para o tratamento de classe II, que foi tratada através de mecânicas envolvendo utilizando aparelho fixo, envolvendo exodontias e uso de elásticos durante o tratamento ortodôntico, apresenta também uma alternativa para o tratamento de anomalia dentaria através da exodontia e fechamento de espaços em região de dente geminado, melhorando assim a estética e função para a paciente.

Palavras chaves: Ortodontia; Anomalia dentaria; Classe II

## **Introdução**

São classificadas como Classe II de Angle as más oclusões nas quais o 1º molar permanente inferior situa-se distalmente ao 1º molar superior, sendo por isso também denominada distoclusão. (Velline, 2021 )<sup>1</sup> A maloclusão de Classe II pode ter origem dentária e/ou esquelética (AMARAL et al., 2011).<sup>2</sup>

O tratamento envolve diferentes técnicas, onde observa-se uma terapia de uma ou duas fases. O tratamento de duas fases se constitui por uma intervenção durante a fase de crescimento no intuito de minimizar as alterações inerentes a esta má oclusão. Entretanto, pode-se corrigir os desvios da normalidade com aparelhos corretivos fixos promovendo a correção das irregularidades dentárias e objetivando melhor proporção e equilíbrio das alterações esqueléticas. (BORDIN, 2013)<sup>3</sup>

Estudos recentes tem demonstrado que o tratamento com exodontias de dois vem se mostrando mais eficazes diante de outros tratamentos como os que incluem a exodontia de 4 pre molares ou os que não estão envolvidas exodontias, mas para que se tenha um bom tratamento e necessário um diagnostico detalhado e correto, para que o profissional assim consiga aplicar as mecanicas corretas, analisando a necessidade de exodontias, uso de elasticos entre outras.

## Desenvolvimento

### Descrição do caso clínico

Paciente C.A.D, gênero feminino, 18 anos e 4 meses, compareceu à clínica odontológica se queixando da estética do seu sorriso, na avaliação extra-bucal foi notado boa proporção nos terços faciais, tendo bom selamento labial, e perfil levemente convexo.

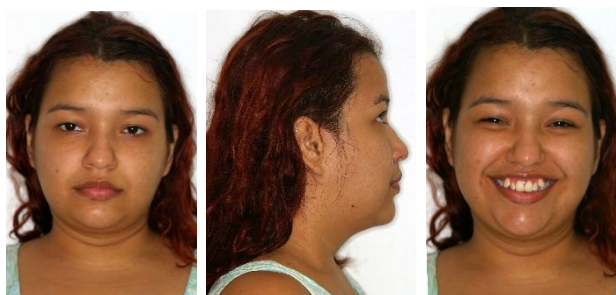

Figura 1

Figura 2

Figura 3

Paciente apresentava má oclusão de classe II de  $\frac{1}{2}$  no lado esquerdo e  $\frac{1}{4}$  no lado direito, em mandíbula havia a presença de anomalia dentária, a geminação dental em região de incisivos centrais, que é resultante da tentativa de divisão de dois dentes mediante um único germe dental, observou-se também a necessidade de exodontia de terceiros molares através do exame clínico e radiográfico.

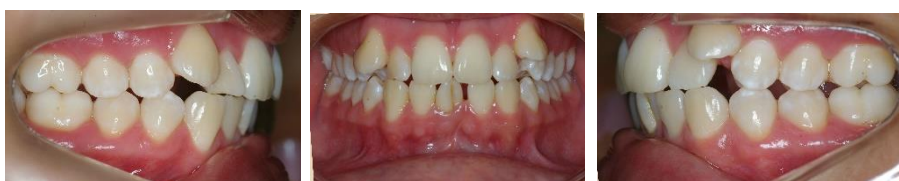

Figura 4

Figura 5

Figura 6

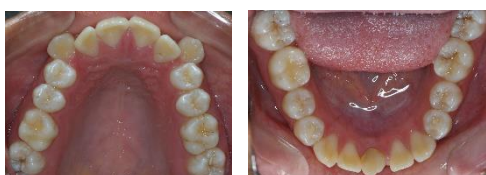

Figura 7

Figura 8

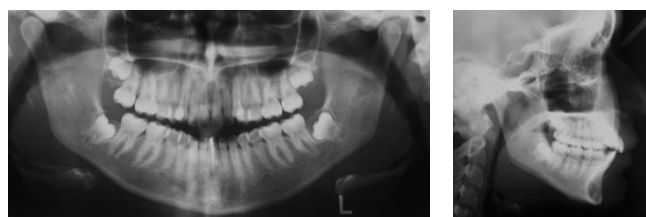

Figura 9

Figura 10

## Tratamento

No planejamento foi indicado a exodontia dos elementos geminados que estavam localizados na mandíbula ( 31 e 41) juntamente com a remoção dos primeiros pre molares superiores para correção da classe II, foram utilizados braquetes de prescrição Roth.

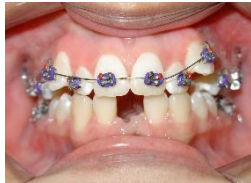

Figura 11

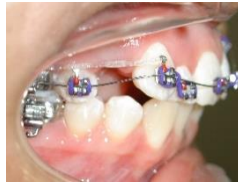

Figura 12

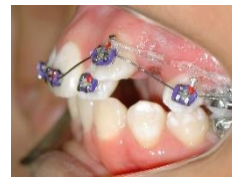

Figura 13

Com a utilização de fio NiTi em arco superior, foi iniciada a retração inicial de canino, através do uso de corrente de canino superior a primeiro molar superior. Foi realizada toda a sequência de fios Niti para o alinhamento e nivelamento.

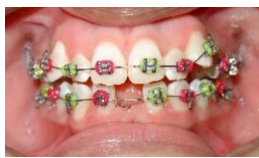

Figura 14

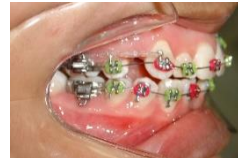

Figura 15

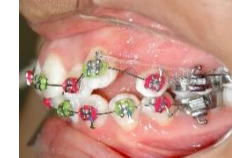

Figura 16

Já com a sequência de fios de aço, sendo utilizado no momento um retangular para fechamento de espaços inferiores, e superiores, após isso foi necessário o uso de elásticos para correção de classe II para ajustar a oclusão de forma bilateral da paciente, o elástico utilizado foi 1/8 médio.

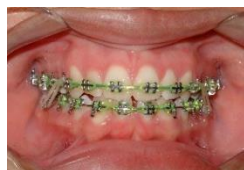

Figura 17

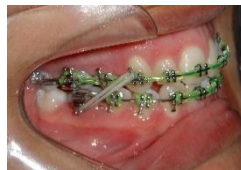

Figura 18

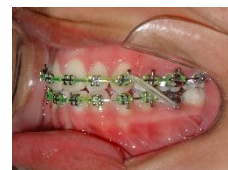

Figura 19

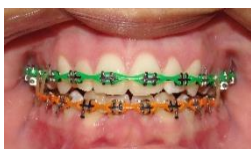

Figura 21

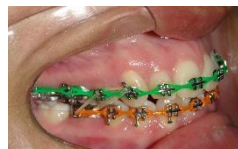

Figura 22

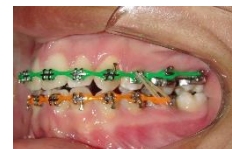

Figura 23

Após alguns meses de uso do elástico classe II, foi utilizado o mesmo elástico 1/8 médio para intercuspidação bilateral, após isso foi feita a remoção e confecção das contenções superior e inferior 3x3.

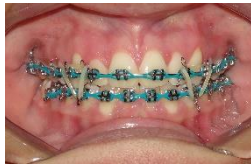

Figura 24

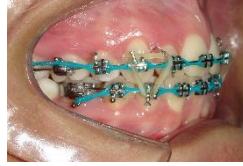

Figura 25

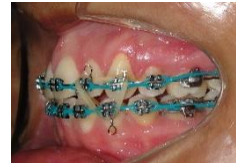

Figura 26

## Resultado

Uma oclusão funcional e harmoniosa em arco superior, em arco inferior tivemos resultados satisfatórios também, com reabsorções controladas, e uma boa estabilidade.

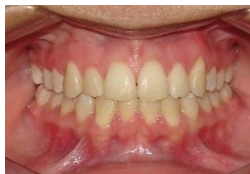

Figura 27

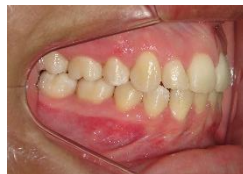

Figura 28

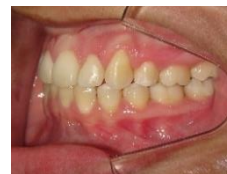

Figura 29

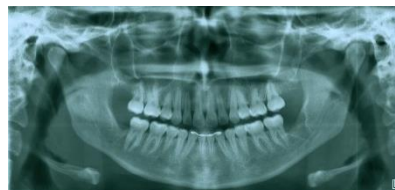

Figura 30

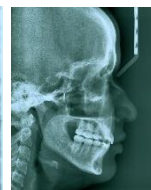

Figura 31

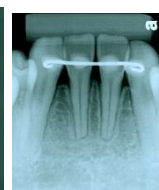

Figura 32

## Conclusão

Podemos notar que para o tratamento da má oclusão de classe II, a mecânica que envolve exodontia de dois pré-molares superiores quando bem planejado apresenta uma ótima estabilidade final, assim como uma estética agradável.


## Referencias


1. Vellini. Ortodontia diagnostico e planejamento clinico. 2021/pg 102
2. AMARAL, R. M. P. et al. Tratamento da má oclusão de Classe II, divisão 1, na dentadura mista com aparelho extrabucal removível. Revista Clínica de Ortodontia Dental Press, v. 10, n. 1, p. 37-43, fev./mar. 2011
3. <https://www.uel.br/graduacao/odontologia/portal/pages/arquivos/TCC2013/SALULO%20BORDIN%20MARIA.pdf>/ pg.10/ acessado dia 25 de outubro de 2023.




Monografia intitulada "TRATAMENTO DE MÁ OCLUSÃO DE CLASSE II E GEMINAÇÃO DENTÁRIA: RELATO DE CASO CLÍNICO" de autoria da aluna RAUANA MESQUITA DOS SANTOS

Aprovada em 26/08/23 pela banca constituída dos seguintes professores:

  
\_\_\_\_\_  
Prof. Dr. FABRÍCIO PINELLI VALARELLI

  
\_\_\_\_\_  
Prof. Dr. DINO LOPES DE ALMEIDA

  
\_\_\_\_\_  
Prof. Dr. FLÁVIO LUIS ZANDONAI JÚNIOR

Porto Velho, 26 de agosto 2023.

Faculdade Sete Lagoas - FACSETE  
Rua Italo Pontelo 50 - 35.700-170 - Sete Lagoas, MG  
Telefone (31) 3773 3268 - [www.facsete.edu.br](http://www.facsete.edu.br)