

Faculdade Sete Lagoas - FACSETE

Uruguay Matos Silva Junior

REABILITAÇÃO MINIMAMENTE INVASIVA UTILIZANDO LAMINADOS

CERÂMICOS: relato de caso

São Luís

2019

Uruguay Matos Silva Junior

REABILITAÇÃO MINIMAMENTE INVASIVA UTILIZANDO LAMINADOS

CERÂMICOS: relato de caso

Artigo apresentado ao programa de pós graduação em odontologia da Faculdade Sete Lagoas – FACSETE, como requisito parcial a obtenção do título de especialista em Prótese.

Orientador(a): Profa. Dra. Letícia Machado
Gonçalves

São Luís

2019



Faculdade Sete Lagoas

Portaria MEC 278/2016 - D.O.U. 19/04/2016

Portaria MEC 946/2016 - D.O.U. 19/08/2016

Uruguay Matos Silva Junior

REABILITAÇÃO MINIMAMENTE INVASIVA UTILIZANDO LAMINADOS

CERÂMICOS: relato de caso

Artigo apresentado ao programa de pós graduação em odontologia da Faculdade Sete Lagoas – FACSETE, como requisito parcial a obtenção do título de especialista em Prótese.

Aprovada em 16/07/19 pela banca constituída dos seguintes professores:

Leticia Machado Gonçalves

Profa. Dra. Leticia Machado Gonçalves
Orientadora

Janeiro José Olim

1º Examinador

Alberto Sabim. Maria Borda

2º Examinador

São Luís, 16 de Julho de 2019.

SUMÁRIO

RESUMO	04
ABSTRACT	05
1. INTRODUÇÃO	05
2. RELATO DE CASO	06
2.1 Avaliação inicial	06
2.2 Enceramento de diagnóstico e mock-up	07
2.3 Preparo dentário	08
2.4 Moldagem	09
2.5 Prova dos laminados	10
2.6 Cimentação dos laminados	10
3. DISCUSSÃO	12
4. CONCLUSÃO	14
REFERÊNCIAS	15
ANEXOS	18

REABILITAÇÃO MINIMAMENTE INVASIVA UTILIZANDO LAMINADOS CERÂMICOS: relato de caso

Aesthetic rehabilitation teeth by laminates veneers in a minimally
invasive approach: case report

Uruguay Matos Silva Junior¹

Leticia Machado Gonçalves²

RESUMO

Este artigo tem por objetivo descrever a reabilitação estética através de laminados cerâmicos dentro de uma abordagem minimamente invasiva, através de um relato de caso. Paciente, procurou atendimento odontológico queixando-se que apresentava espaços entre dos dentes anteriores e um pequeno desvio, considerando assim a aparência estética de seu sorriso como desfavorável. Após criteriosa anamnese e exame clínico, foi constatado que a paciente apresentava um diastema entre os incisivos centrais, com uma pequena angulação do elemento 21 para distal. Assim, o plano de tratamento sugerido foi a realização de facetas laminadas envolvendo os dentes 13,12,11,21,22,23. O enceramento de diagnóstico foi executado e, em seguida, realizado o ensaio restaurador com resina bisacrílica (mock-up). Após a aprovação do mock-up pelo paciente, foram realizados os preparos dentários através da técnica do desgaste seletivo com auxílio de guias de silicone. Os laminados foram fabricados pelo sistema e.Max Press e a etapa de cimentação realizada conforme recomendação dos fabricantes. Conclui-se que a utilização de laminados cerâmicos na reabilitação estética anterior é um procedimento seguro e previsível, o qual possibilita a modificação da forma dos dentes e proporciona harmonia, alcançando sucesso clínico com o mínimo de desgaste dental.

Palavras-chave: reabilitação oral; laminados cerâmicos; minimamente invasivos.

¹Graduado em odontologia pelo instituto Florence de Ensino Superior

² Mestrado e Doutorado

ABSTRACT

This article aims to describe esthetic rehabilitation through ceramic laminates within a minimally invasive approach, through a case report. Patient, sought dental care complaining that it had spaces between the anterior teeth and a small deviation, thus considering the aesthetic appearance of his smile as unfavorable. After careful anamnesis and clinical examination, it was observed that the patient presented a diastema between the central incisors, with a small angulation of the distal element 21. Thus, the treatment plan suggested was the accomplishment of laminated facets involving the teeth 13,12,11,21,22,23. The diagnostic waxing was performed and then the restorative assay was performed with bisacrylic resin (mock-up). After the approval of the mock-up by the patient, the dental preparations were performed through the technique of selective wear with the aid of silicone guides. The laminates were manufactured by the e.Max Press system and the cementation step performed according to the manufacturers' recommendations. It is concluded that the use of ceramic laminates in anterior aesthetic rehabilitation is a safe and predictable procedure, which allows the modification of the shape of the teeth and provides harmony, achieving clinical success with minimal dental wear.

Keywords: oral rehabilitation; ceramic laminates; minimally invasive.

1 INTRODUÇÃO

Atualmente, os padrões estéticos da sociedade exigem um sorriso bonito e harmonioso, o que incentiva a procura por tratamentos odontológicos para a correção de imperfeições de cor ou forma dentária.(BLOOM e PADAYACHY,2006) Como a estética consiste na ciência de copiar ou harmonizar um trabalho com a natureza, em um tratamento restaurador, ela não deve ficar restrita à devolução da forma e função dos elementos dentais, e sim atuar na capacidade de restabelecer um novo sorriso que se adapte ao estilo de vida do paciente, a seu trabalho, sua posição social, bem como realçar suas características estéticas.(DOS SANTOS et al.,2015)

Em função da grande evolução experimentada na odontologia moderna no que se refere aos sistemas adesivos, agentes de cimentação e cerâmicas odontológicas, é possível realizar tratamentos restauradores com alto padrão

estético e máxima preservação da estrutura dental. (FONS-FONT et al.,2006) Dentre as opções restauradoras minimamente invasivas, destaca-se a confecção de laminados cerâmicos, que têm apresentado resultados clínicos e estéticos satisfatórios, bem como a longevidade comprovada. (FRADEANI et al.,2005; PEUMANS et al.,1998).

Esta técnica se baseia em um desgaste dentário mais conservador quando comparado às coroas dentais cerâmicas, além de demonstrar excelente biocompatibilidade com o tecido gengival, (PEUMANS et a.,1998; XU et al., 2014). Em geral, o desgaste dentário necessário para este tipo de tratamento não ultrapassa a camada de esmalte, variando de 0,3 a 1,5 mm de espessura. Conseqüentemente, os laminados cerâmicos são finos e relativamente translúcidos. (HORN,1983; BEGUM et al., 2014)

Os preparos para laminados cerâmicos mudaram ao longo dos anos, em função da comprovação de aspectos científicos relacionados à adesão e à necessidade clínica de maior preservação de estrutura dental. Dessa forma, o desenho do preparo e sua linha de acabamento podem variar dependendo da situação clínica inicial de cada paciente, da forma e do arranjo dos tecidos duros intactos, ressaltando a importância do ensaio diagnóstico por meio da confecção do *mock up* em resina bisacrílica diretamente sobre os dentes não preparados. (EDELHOFF e SORENSEN, 2002) Ainda, tem sido proposta a confecção de preparos para laminados cerâmicos com o auxílio de guias de silicone individuais obtidas a partir do enceramento diagnóstico, em que se busca uma abordagem mais conservadora durante o preparo dental, de forma a realizar desgastes seletivos apenas onde ainda não há espaço para o material restaurador. (MAGNE e DOUGLAS,1999; MAGNE et al.,2000)

Dessa forma, este artigo se propõe a realizar um relato de caso clínico de laminados cerâmicos dentro de uma abordagem minimamente invasiva.

2 RELATO DE CASO

2.1 Avaliação inicial

Paciente, procurou atendimento odontológico queixando-se que apresentava espaços entre dos dentes anteriores e um pequeno desvio, considerando assim a aparência estética de seu sorriso como desfavorável. Após criteriosa anamnese e

exame clínico, foi constatado que o paciente apresentava um diastema entre os incisivos centrais com uma pequena angulação do elemento 21 para distal (figura 1a e 1b). Assim, o plano de tratamento sugerido foi a realização de facetas laminadas envolvendo os dentes 13,12,11,21,22,23.

2.2 Enceramento de diagnóstico e mock-up

Após aceitação do paciente e assinatura do Termo de Consentimento Livre e Esclarecido, foi realizada a moldagem inicial com silicone de adição pesado e leve (Express XT; 3MESPE, EUA) para a realização do enceramento de diagnóstico. Na mesma sessão, foram realizadas fotografias iniciais para o planejamento do formato final dos dentes a serem restaurados.

No laboratório de prótese foi realizado o enceramento de diagnóstico dos elementos 13,12,11,21,22 e 23 (figura 1c). De posse do enceramento, foi realizada uma moldagem com silicone de adição pesado (Express XT; 3MESPE, EUA) e confeccionou-se uma guia de silicone para realizar o *mock-up* nos dentes do paciente. O *mock-up* permite uma visualização prévia do resultado final, principalmente em relação à nova forma proposta dos dentes. Para o *mock-up*, aplicou-se uma fina camada de vaselina nos dentes e tecidos circundantes e preencheu-se parcialmente a guia de silicone com resina bisacrílica (Protemp; 3MESPE, EUA). Dessa forma, a guia foi aplicada aos dentes e mantida em posição até que a resina completasse sua polimerização. O ensaio de resina bisacrílica cobriu todos os dentes previamente encerados e assim mostrou-se ao paciente o novo formato dos dentes (figura 1d). Nesse estágio, foi fundamental a interação com o paciente, para que ele aprovasse o novo aspecto dos dentes em relação à forma, tamanho e comprimento.

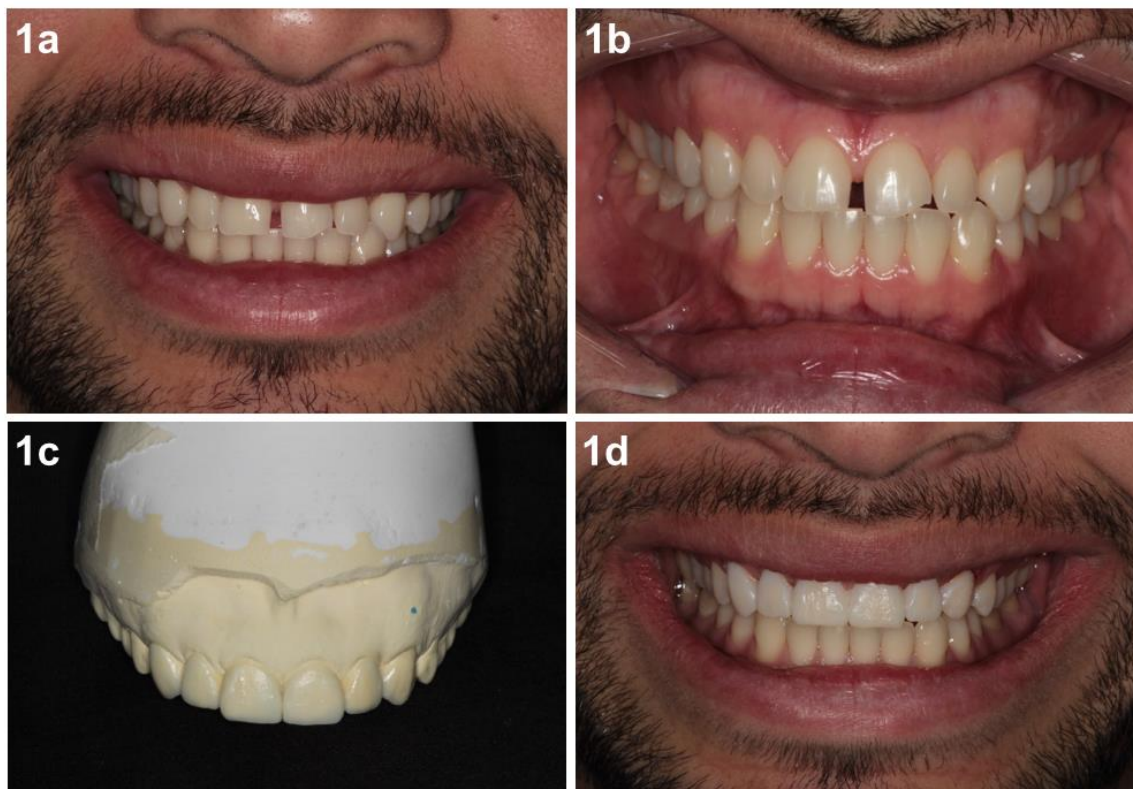


Figura 1. (a) e (b) Fotos iniciais do paciente. (c) Enceramento de diagnóstico. (d) *Mock-up* realizado com resina bisacrílica.

2.3 Preparo dentário

Iniciou-se esta etapa com o desgaste dentário através da técnica do desgaste seletivo. Para isso, o enceramento de diagnóstico foi novamente moldado com silicone de adição e esta guia foi seccionada horizontalmente com auxílio de uma lâmina de bisturi. Dessa forma, a guia foi dividida em guia vestibular e palatina (figura 2a e 2b). As guias permitem o controle de quanto pode ser desgastado de substrato dental, baseado no enceramento diagnóstico.

Inicialmente, foi inserido um fio afastador #000 (Ultrapak; Ultradent, EUA) para retraindo levemente a gengiva e proporcionar melhor visibilidade durante o preparo da margem gengival. A seguir, foi realizado desgaste das superfícies proximais com ponta diamantada 2135 (KG Sorensen, Brasil) e, em seguida, iniciou-se o desgaste da superfície vestibular através de sulcos de orientação. Essa delimitação obedeceu aos planos cervical, médio e incisal da superfície dental. Após, conferiu-se o desgaste com a guia de silicone vestibular, o qual variou entre 0,3mm e 0,5mm. O limite cervical permaneceu no nível gengival, uma vez que o

remanescente dental não apresentava escurecimento. Os procedimentos de acabamento do preparo seguiram-se: desgaste com ponta diamantada ultrafina 2135 FF (KG Sorensen, Brasil) e discos Sof-Lex (3MESPE, EUA) de modo a deixar todos os ângulos arredondados (figura 2c). Concluídos os preparos para os laminados, inseriu-se a guia de silicone vestibular e lingual, para verificar o espaço obtido após os preparos dentais, o que confirmou o correto desgaste para execução dos laminados cerâmicos.

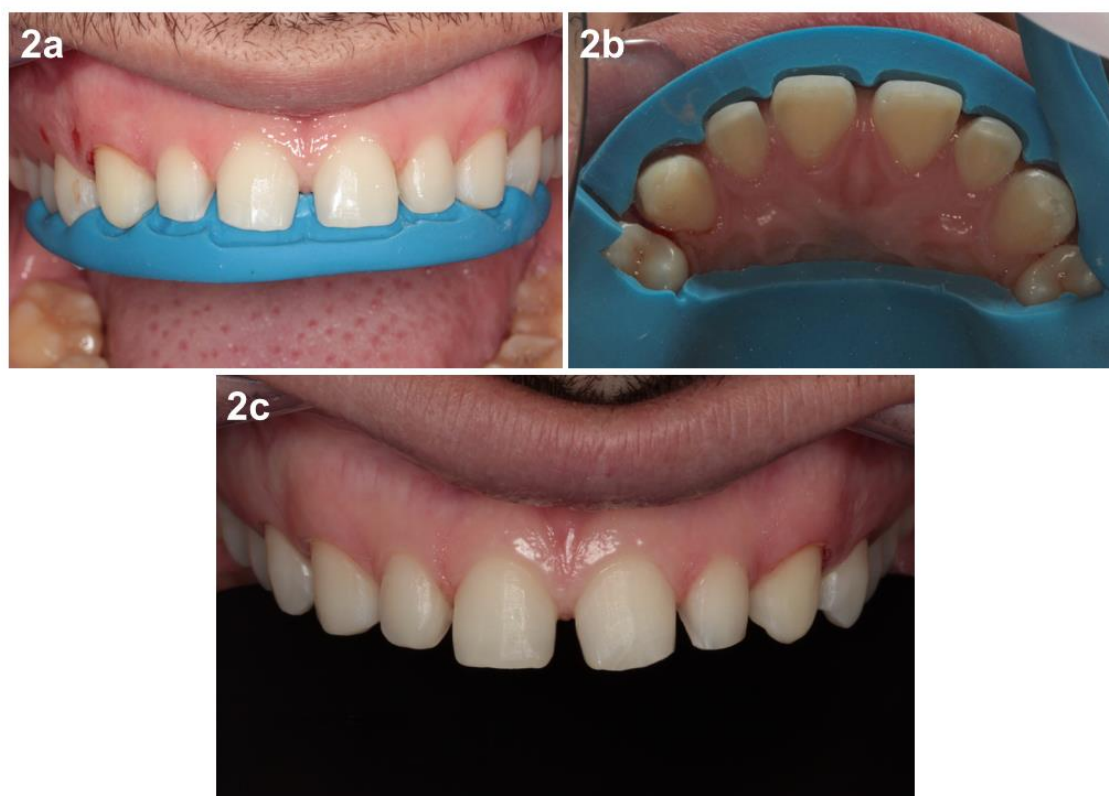

Figura 2. (a) Preparo dentário com guia palatina posicionada. (b) Preparo dentário com guia vestibular posicionada. (c) Preparo finalizado.

2.4 Moldagem

Para a realização do procedimento de moldagem, optou-se por utilizar silicone de adição (Express XT; 3MESPE, EUA) e afastamento gengival, pela técnica do duplo fio. O fio #000 foi inserido no sulco gengival para o deslocamento vertical do tecido, enquanto o fio #0 foi inserido para o deslocamento lateral. Durante a moldagem o fio #000 foi mantido no interior do sulco, enquanto o #0 foi removido, obtendo o molde (figura 3a e 3b). Após realização dos procedimentos de moldagem,

confeccionaram-se os dentes provisórios pela técnica direta com resina bisacrílica com a mesma guia de silicone utilizada para o *mock-up*. Após, foram removidos os excessos de material com lâmina de bisturi e realizado o ajuste oclusal. A etapa da seleção da cor foi realizada com a escala de cores Vita Classical (Vita Zahnfarik, Alemanha). E, foi enviado ao laboratório, um protocolo fotográfico digitalizada do paciente para auxiliar o técnico nos ajustes de cor e verificação da forma dos dentes.

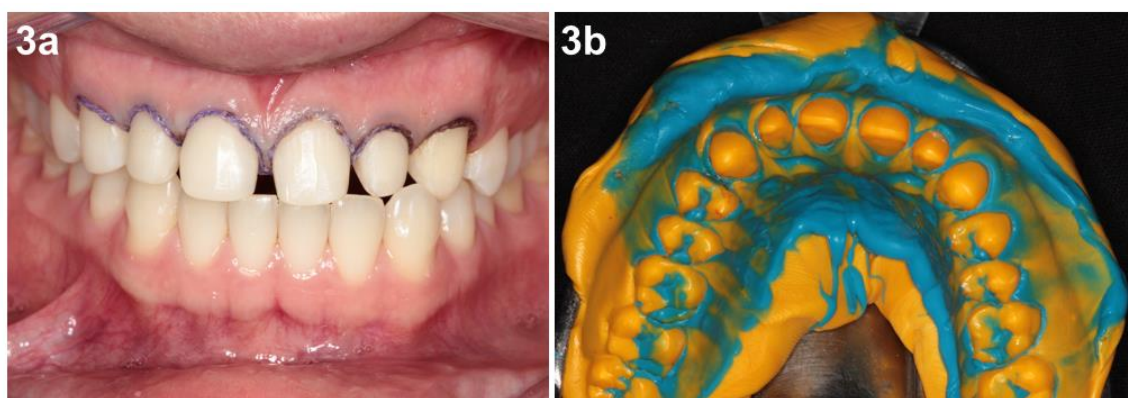


Figura 3. (a) Técnica do duplo fio. (b) Molde obtido em silicone de adição.

2.5 Prova dos laminados

A prova dos laminados foi realizada com pasta *try-in* (Variolink veneer; Ivoclar Vivadent, Alemanha), que são géis hidrossolúveis que simulam as cores dos cimentos resinosos e podem ser utilizada sem o risco de que se polimerizem por influência da luz ambiente.

2.6 Cimentação dos laminados

Os laminados cerâmicos confeccionados através do sistema IPS e.Max Press (Ivoclar Vivadent, Alemanha) receberam como tratamento de superfície pré-cimentação, o condicionamento interno com ácido fluorídrico a 10% por 20 segundos, lavagem e secagem. Em seguida, aplicação do agente silano (MonoBond, Ivoclar Vivadent, Alemanha) por 1 minuto e aplicação do adesivo dual (Excite DSC, Ivoclar Vivadent, Alemanha) sem fotoativação. Na estrutura dentária, foi realizada profilaxia com pedra-pomes, condicionamento com ácido fosfórico a 37% (Condac 37; FGM, Brasil) por 30 segundos, seguido de lavagem com jato de água e ar. O sistema adesivo dual (Excite DSC, Ivoclar Vivadent, Alemanha) foi

aplicado ao dente sem fotoativação. O cimento resinoso Variolink Veneer na cor A2 foi utilizado como agente cimentante. Os excessos de cimento foram removidos antes da fotopolimerização com auxílio de pincéis, fio dental e sonda exploradora. Fotopolimerizou-se por 40 segundos as superfícies vestibular e palatina de cada peça. Concluindo com adequado polimento através do uso de taças de borracha macias e pastas para estes materiais. O ajuste final da oclusão foi feito após remoção do isolamento relativo do campo operatório. (figura 4a, 4b e 4c)

O resultado obtido evidencia a transformação do sorriso e harmonia das bordas incisais, que acompanham a curvatura do lábio inferior, aliadas à biocompatibilidade da cerâmica ao meio bucal que, em função da lisura proporcionada pelo glazeamento garante excelente compatibilidade com os tecidos gengivais.

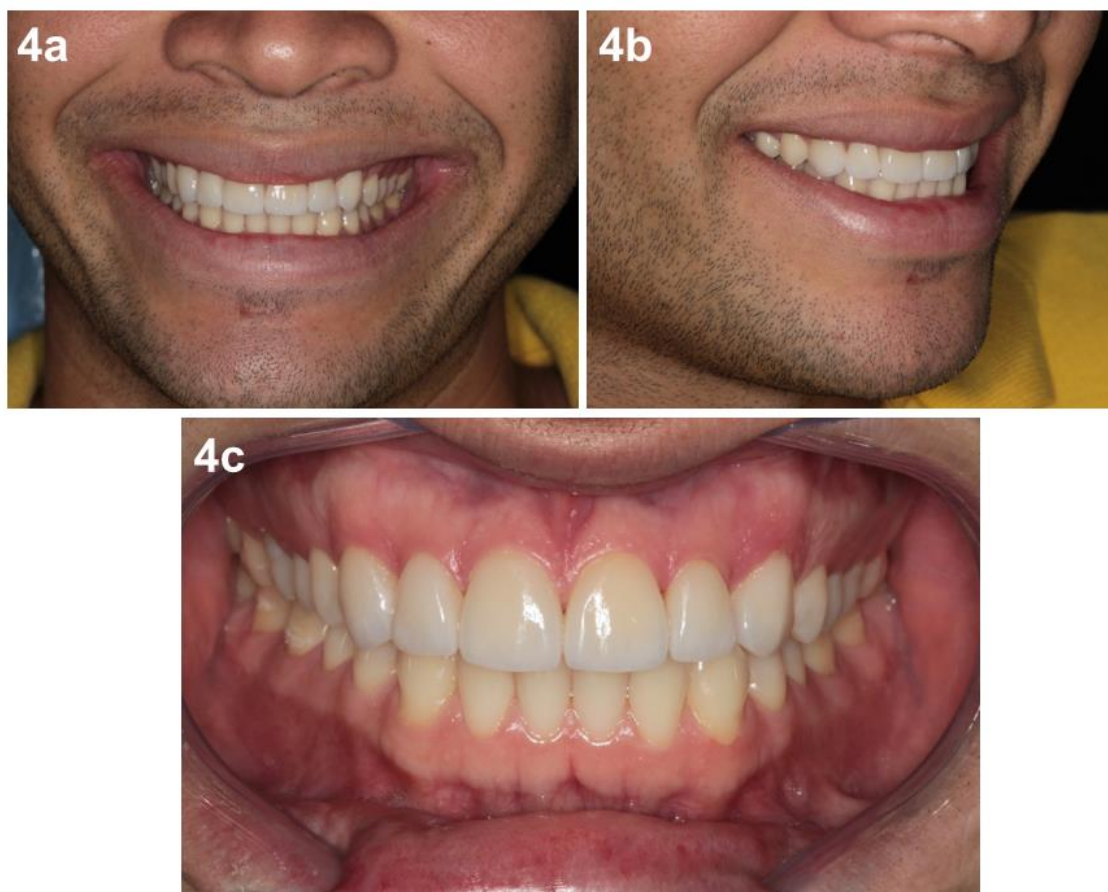

Figura 4. (a) Sorriso frontal e (b) lateral após a cimentação dos laminados cerâmicos. (c) Vista intra-oral dos laminados cerâmicos cimentados.

3 DISCUSSÃO

A reabilitação estética dos dentes anteriores utilizando-se laminados cerâmicos vêm sendo cada vez mais utilizadas por preservarem estrutura dental, além de possuírem excelentes propriedades ópticas que mimetizam as características naturais do esmalte. (PIPPIN et al.1995; XU et al.,2014). Além disso, a partir da evolução dos materiais odontológicos, os laminados tornaram-se uma opção de tratamento previsível e durável, no qual não apenas a estética como também a função e a resistência dental também podem ser restabelecidas. (TURGUT et al., 2014; PEUMANS et al.,2004).

O uso dos laminados cerâmicos devem ser indicados com cautela, levando em consideração características específicas de cada caso clínico. Entre as indicações, destacam-se a presença de diastemas anteriores e dentes com linguo-versão. (DA CUNHA et al.,2015). Javaheri *et al.* destacam que dentes curtos e lingualizados são ideais para a aplicação de laminados cerâmicos, muitas vezes sem necessidade de desgaste dental prévio. (JAVAHERI et al.,2007)

Situações em que a cor do esmalte dental é clinicamente aceitável, os laminados cerâmicos podem ser apropriados para correção de leves distorções, recontorno dental, e também podem ser eficientes para mascarar restaurações e encobrir ligeiras descolorações causadas, por exemplo, pela hipoplasia, malformações de esmalte localizadas ou fluorose sutil. (PINI et al.,2012).

Dentes expostos à elevada carga oclusal, hábitos parafuncionais tal como bruxismo, severa modificação de posicionamento dentário, grande destruição coronária, alterações importantes de cor, restaurações extensas e presença de doença periodontal são condições que não favorecem o planejamento com tais laminados. (MAZARO,2009). Kacker *et al.*²⁶ salientam que a falha no diagnóstico e planejamento pode levar a resultados indesejados como dentes excessivamente salientes. (KACKER,2011)

Para execução deste tipo de tratamento, etapas como o enceramento diagnóstico e *mock-up* são essenciais, uma vez que permitem a individualização do planejamento e previsibilidade do resultado de casos em que alterações de forma e posição são esperadas. (EDELHOFF e SORENSEN,2002; MAGNE et al.,2000).

A utilização de laminados cerâmicos é uma alternativa eficaz e segura para reabilitação estética de dentes anteriores, e que a ocorrência de fraturas pode ser

minimizada atentando para a espessura homogênea da cerâmica e do agente de cimentação, além de adequado protocolo clínico, mantendo sempre que possível as margens em esmalte dentário. (SHETTY et al.,2011; PEUMANS et al.,2004).

Os preparos dentários para estas reabilitações tendem a ser bastante conservadores, o que confere máxima preservação do tecido dental, sendo, conseqüentemente, favorável de forma biológica e biomecânica. A espessura de desgaste recomendada para os laminados cerâmicos varia de 0,3mm a 0,5mm no terço cervical, 0,7mm nos terços médio e incisal e o mínimo de 1,5mm de desgaste incisal. Esses valores são compatíveis com a espessura média do esmalte dental. (LOPES et al., 2014)

Além disso, a técnica de preparo utilizando-se o *mock-up* e as guias de preparo, minimiza possíveis erros, além de ser vantajosa no sentido de reduzir o tempo clínico, preservar o esmalte, e, conseqüentemente, promover melhorias na adesão e menor agressão ao tecido pulpar. (KACKER,2011; ANDRADE,2012).

No tratamento reabilitador com laminados, uma adequada etapa de cimentação adesiva torna-se fundamental. O desenvolvimento dos sistemas adesivos e dos cimentos resinosos, aliado ao desenvolvimento dos sistemas cerâmicos, permitiu uma adequada união da cerâmica à estrutura dentária e, desta maneira, aumentou a longevidade e a performance clínica para este tipo de restauração. Apesar do cimento de cura dual expressar propriedades micromecânicas um pouco mais altas em comparação ao cimento resinoso fotopolimerizável, este último é o mais indicado quando se trata de estabilidade de cor ao longo do tempo. (TURGUT et al.,2014)

Concluída a cimentação, a oclusão sempre deve ser ajustada. Particularmente para este caso, em que alterações de forma foram executadas através do alongamento dos dentes anteriores, movimentos protrusivos e de lateralidade (guia canina) foram cuidadosamente checados, mantendo-se o mecanismo de oclusão mutuamente protegido. Ressalta-se que qualquer interferência excursiva pode causar fratura das facetas e, conseqüentemente, insucesso restaurador.

4 CONCLUSÃO

Conclui-se que a utilização de laminados cerâmicos é um procedimento seguro e previsível, o qual possibilita a modificação da forma dos dentes e proporciona harmonia, alcançando sucesso clínico com o mínimo de desgaste dental.

REFERÊNCIAS

ANDRADE, O.S.; Ultimate ceramic veneers: a laboratory-guided ultraconservative preparation concept for maximum enamel preservation. **Quintessence Dent Technol.** 2012; 35:29-42.

BLOOM, D.R.; PADAYACHY, J.N.; Smile lifts – a functional and aesthetic perspective. **Br Dent J.** 2006; 200(4):199-203.

BEGUM, Z.; CHHEDA, P.; SHRUTHI, C.S.; SONIKA, R.; Effect of ceramic thickness and luting agent shade on the color masking ability of laminate veneers. **J Indian Prosthodont.** 2014; Soc 14(Suppl 1):46-50.

DA CUNHA, L.F.; GONZAGA, C.C.; SAAB, R.; MUSHASHE, A.M.; CORRER, G.M.; Rehabilitation of the dominance of maxillary central incisors with refractory porcelain veneers requiring minimal tooth preparation. **Quintessence Int.** 2015 DA CUNHA; 46(10):837-41.

DOS SANTOS, D.M.; MORENO, A.; VECHIATO-FILHO, A.J.; BONATTO L.R.; PESQUEIRA, A.A.; LAURINDO JÚNIOR, M.C.; DE MEDEIROS, R.A.; DA SILVA, E.V.; GOIATO, M.C. The importance of the lifelike esthetic appearance of all-ceramic restorations on anterior teeth. **Case Rep Dent.** 2015.

EDELHOFF, D.; SORENSEN, J.A.; Tooth structure removal associated with various preparation designs for anterior teeth. **J Prosthet Dent.** 2002;87(5):503–509.

FONS-FONT, A.; SOLÁ-RUÍZ, M.F.; GRANELL- RUÍZ, M.; LABAIG-RUEDA, C.; MARTÍNEZ-GONZÁLEZ, A.; Choice of ceramic for use in treatments with porcelain laminate veneers. **Med Oral Patol Oral Cir Bucal.** 2006; 11(3):E297-302.

FRADEANI, M.; REDEMAGNI, M.; CORRADO, M.; Porcelain laminate veneers: 6 to 12 year clinical evaluation a retrospective study. **Int J Periodontics Restorative Dent.** 2005;25(1):9-17.

HORN, H.R.; Porcelain laminate veneers bonded to etched enamel. **Dent Clin North Am.** 1983; 27(4):671-684.

JAVAHERI, D.; Considerations for planning esthetic treatment with veneers involving no or minimal preparation. **J Am Dent Assoc.** 2007; 138(3):331-337.

KACKER, C.; Odontologia estética: soluções minimamente invasivas com cerâmicas. **Rev Fundecto.** 2011;10:8-9.

LOPES, L.G.; VAZ M.M.; DE MAGALHAES, A.P.; CARDOSO, P.C.; DE SOUZA, J.B.; DE TORRES, E.M.; Shade evaluation of ceramic laminates according to different try-in materials. **Gen Dent.** 2014;62(6):32-35.

MAGNE, P.; DOUGLAS, W.H.; Additive contour of porcelain veneers: a key-element in enamel preservation, adhesion and esthetics for the aging dentition. **J Adhes Dent.** 1999;1(1):81–92.

MAGNE, P.; PERROUD, R.; HODGES, J.S.; BELSER, U.C.; Clinical performance of novel-design, porcelain veneers for the recovery of coronal volume and length. **Int J Periodontics Restorative Dent.** 2000;20(5):440–457.

MAZARO, J.V.Q.; Considerações clínicas para a restauração da região anterior com facetas laminadas. **Rev. Odont. Araçatuba.** 2009;30(1):51-54.

PEUMANS, M.; VAN MEERBEEK, B.; LAMBRECHTS, P.; VUYLSTEKE-WAUTERS, M.; VANHERLE, G.; Five-year clinical performance of porcelain veneers. **Quintessence Int.** 1998;29(4):211-221.

PIPPIN, D.; MIXSON, J.M.; SOLDAN-ELS, A.P.; Clinical evaluation of restored maxillary incisors: veneers vs. PFM crowns. **J Am Dent Assoc.** 1995;126(11):1523-1529.

PEUMANS, M.; DE MUNCK, J.; FIEUWS, S.; LAMBRECHTS, P.; VANHERLE, G.; VAN MEERBEEK, B.; A prospective ten-year clinical trial of porcelain veneers. **J Adhes Dent.** 2004;6(1):65-76.

PINI, N.P; AGUIAR, F.H.; LIMA, D.A.; LOVADINO, J.R.; TERADA, R.S.; PASCOTTO, R.C.; Advances in dental veneers: materials, applications, and techniques. **Clin Cosmet Invest Dent.** 2012; 4:9–16.

SHETTY, A.; KAIWAR, A.; SHUBHASHINI, N.; ASHWINI, P.; NAVEEN, D.; ADARSHA, M.; SHETTY, M.; MEENA, N.; Survival rates of porcelain laminate restoration based on different incisal preparation designs: an analysis, **Conserv J Dent.** 2011;14:10-15.

TURGUT, S.; BAGIS, B.; AYAZ, E.A.; KORKMAZ, F.M.; ULUSOY, K.U.; BAGIS, Y.H.; How will surface treatments affect the translucency of porcelain laminate veneers? **J Adv Prosthodont.** 2014; 6(1):8-13.

XU, B.; CHEN, X.; LI, R.; WANG, Y.; LI, Q.; Agreement of try-in pastes and the corresponding luting composites on the final color of ceramic veneers. **J Prosthodont.** 2014; 23(4):308-312.

ANEXOS

ANEXO I

TERMO DE CONSENTIMENTO LIVRE E ESCLARECIDO

Pelo presente termo de consentimento livre e esclarecido, eu, JOÃO CARLOS PEREIRA DA SILVA, paciente portador(a) do RG nº 026810001-4, CPF nº 250.632.073-81, residente a PAULO KRUGER PEDREIRA N.º 39 V. BASSA, (cidade) SÃO LUÍS - MA, CEP 65015-340, declaro que o (a) cirurgião(ã)-dentista Uruguacy Matos Silva Junior, devidamente inscrito(a) no Conselho Regional de Odontologia do Maranhão sob o nº 4887 MA, profissional escolhido para realizar o tratamento descrito no planejamento de tratamento e planejamento de custos, constante em meu prontuário, cuja cópia encontra-se em meu poder e sob a minha guarda, declaro que:

1. A ficha de anamnese foi por mim preenchida e assinada, apresentando informações que correspondem à verdade dos fatos, especialmente no que diz respeito às minhas condições da saúde geral e bucal, não tendo omitido ou suprimido qualquer dado quanto a doenças pré-existentes e que sejam de meu conhecimento, tão pouco quanto ao uso de medicamentos controlados ou não, ciente de que a omissão de dados sobre a minha saúde geral e bucal e sobre o uso de medicamentos pode interferir negativamente no planejamento e andamento de tratamento, na resposta biológica do meu organismo à técnica empregada, podendo ocasionar danos irreversíveis à minha saúde bucal e geral, inclusive quando do uso de substâncias medicamentosas utilizadas durante o procedimento odontológico ou prescritas no transcorrer do tratamento, que podem dar causa à problemas cardíacos, alergias e até a morte;
2. Considerando minha queixa principal e, após avaliação clínica e de eventuais exames complementares, o (a) profissional me esclareceu sobre o diagnóstico e planejamento de tratamento, com alternativas e informações claras sobre os objetivos e riscos do planejamento terapêutico escolhido, bem como sobre minha responsabilidade de colaborar e contribuir para o tratamento que será executado;
3. É de meu conhecimento de que o tratamento proposto será realizado aproximadamente em 3 meses, podendo, todavia, sofrer prorrogação ou alteração de prazo, de acordo com eventual complexidade que o caso apresentar no decorrer do tratamento, bem como pela resposta biológica do meu organismo à técnica empregada, assiduidade às consultas e seguimento das orientações fornecidas pelo(a) profissional;
4. Declaro, ainda, que estou ciente que eventuais ausências às consultas e o não atendimento das orientações profissionais prejudicarão o resultado pretendido, uma vez que a Odontologia não se trata de uma ciência exata, sofrendo limitações;
5. Declaro que estou ciente de que deverei comparecer pontualmente no consultório do(a) profissional, nas sessões, previamente agendadas, devendo seguir, rigorosamente, as prescrições, encaminhamentos a outros especialistas da área odontológica ou profissionais da área de saúde e demais orientações

fornecidas pelo(a) profissional, sob pena de ser declarado interrompido o tratamento;


6. É de meu conhecimento de que devo informar ao(à) profissional qualquer alteração em decorrência do tratamento realizado, insatisfações ou dúvidas sobre o tratamento em execução; mantendo meus dados cadastrais sempre atualizados e informando eventuais mudanças de endereço, telefone etc;
7. O (a) cirurgião-dentista declarou que a técnica proposta e demais materiais que serão utilizados no meu tratamento possuem efetiva comprovação científica, respeitando o mais alto nível profissional, o estado atual da ciência e sua dignidade profissional, sendo uma das alternativas de tratamento indicadas para o meu caso;
8. Estou ciente de que a Odontologia não é uma ciência exata e que os resultados esperados, a partir do diagnóstico, poderão não se concretizar em face da resposta biológica do meu organismo e de minha colaboração, assim como da própria limitação da ciência, sendo certo que o (a) profissional se compromete a utilizar as técnicas e os materiais adequados à execução do plano de tratamento proposto e aprovado, assumindo responsabilidade pelos serviços prestados, resguardando a minha privacidade e o necessário sigilo profissional, além de zelar por minha saúde e dignidade;
9. Tenho conhecimento de que o (a) cirurgião-dentista possui o dever de elaborar e manter atualizado o meu prontuário, conservando-o em arquivo próprio, me garantido acesso ao mesmo, sempre que for expressamente solicitado, podendo conceder cópia do documento, mediante recibo de entrega. Caso seja solicitada a devolução da documentação radiográfica e outros exames, o(a) profissional se compromete a me devolver os documentos originais, após sua duplicação para arquivo do consultório. Se o(a) profissional tiver suportado o custo dos exames, tenho ciência de que deverei arcar com o custo da duplicação;
10. É de meu conhecimento, ainda, que o tratamento odontológico poderá ser realizado em centro cirúrgico com uso de anestesia geral ou analgesia, sob a responsabilidade do médico anestesista com o registro no CRM, sendo certo que todas as informações e esclarecimentos serão previamente garantidos;
11. Declaro estar ciente do plano de tratamento odontológico em anexo, também de possíveis alterações que por ventura venham a ocorrer e concordo com a possibilidade, se necessária, da realização de extrações parciais ou totais de dentes, que somente serão realizadas após meu consentimento expresso;
12. Entendo a importância da saúde bucal e me comprometo seguir as orientações da equipe odontológica, assim como retornar as consultas de orientações programadas. Entendo, ainda, que cada ser humano possui particularidades quanto ao seu organismo e respostas biológicas diversas, sendo que o procedimento odontológico, ainda que realizado por profissional habilitado, ou seja, cirurgião-dentista, e, ainda que realizado de acordo com técnica reconhecida cientificamente e indicada ao meu caso, com material de qualidade, respeitando passo a passo do que determina a literatura ou a Ciência odontológica, pode acontecer de que a resposta e o resultado esperado não sejam parcial ou totalmente alcançados, uma vez que a Odontologia não é uma ciência exata e, por isso, o resultado não é certo e não pode ser garantido;

Janina

13. Fui esclarecido (a) que, caso o tratamento proposto, durante a sua execução ou ao final, não alcançar a perspectiva almejada, com cura da doença ou reabilitação necessária, o profissional apresentará esclarecimentos, a todo instante, sobre as limitações enfrentadas propondo alternativas, quando houver;
14. Fui esclarecido (a) pelo (a) profissional que minhas condições atuais de saúde bucal ou geral se apresentam da seguinte forma: (nesse ponto o cirurgião-dentista deverá descrever as particularidades do caso do paciente, apontando eventuais limitações, fragilidades, complicações e outros fatores externos ou internos que possam interferir no planejamento apresentado e na continuidade do tratamento);
15. Fui esclarecido (a) pelo (a) profissional que em razão das condições descritas no item anterior, deverei observar os seguintes cuidados: (descrever quais cuidados o paciente deverá adotar para que a finalização e manutenção do tratamento seja satisfatória ou próxima do que se pretende alcançar);
16. Fui esclarecido (a) pelo (a) profissional que o tratamento escolhido apresenta os seguintes riscos: (descrever quais riscos dos procedimentos clínicos ou cirúrgicos que serão realizados);
17. Declaro, ainda, que tenho conhecimento de que ao término do tratamento deverei retornar para consultas de acompanhamento de acordo com os critérios estabelecidos pelo profissional, visando resguardar e manter o tratamento realizado, sendo certo que não é possível garantir o tempo de durabilidade dos procedimentos odontológicos, pois referida avaliação deverá observar as condições de minha saúde e eventuais alterações bucais, hábitos em geral, adequada higienização oral, além de outros fatores internos ou externos que podem danificar o serviço prestado. O profissional não se eximirá de avaliar eventual dano ou prejuízo sofrido e alegado, reparando-o, quando o caso, dentro do limite de sua responsabilidade;
18. Abaixo manifesto se permito a utilização do meu prontuário para uso em publicações científicas ou com finalidade acadêmica, permitindo a exibição de imagens e exames com finalidade didático-acadêmicas, conforme previsto no Código de Ética Odontológica:

Sim () Não

SÃO LUÍS, 16 de NOVEMBRO de 2018


Assinatura do paciente

ANEXO II – APROVAÇÃO DO TRABALHO DE CONCLUSÃO DE CURSO

FACSETE
FACULDADE SETE LAGOAS
PÓS GRADUAÇÃO EM ODONTOLOGIA
INSTITUTO PÓS-SAÚDE

Aluno: _____

Título: _____

À Coordenadoria do curso de Pós Graduação

Tendo acompanhado a elaboração e examinado a versão final do artigo científico acima, o considera satisfatório e recomenda sua aprovação.

Atenciosamente

Assinatura do Orientador (a)

São Luís, _____ de _____ de 2019.