



CENTRO DE PÓS-GRADUAÇÃO EM ODONTOLOGIA
FACULDADE SETE LAGOAS

DANIELLA SOUSA DE LUCENA

**USO DO MTA EM PERFURAÇÃO RADICULAR DURANTE RETRATAMENTO
ENDODÔNTICO: UM RELATO DE CASO**

**RECIFE
2019**

FACULDADE SETE LAGOAS – FACSETE

Daniella Sousa de Lucena

**USO DO MTA EM PERFURAÇÃO RADICULAR DURANTE RETRATAMENTO
ENDODÔNTICO: UM RELATO DE CASO**

Monografia apresentada ao Curso de Especialização *Lato Sensu* da Faculdade Sete Lagoas – FACSETE / CPGO, como requisito parcial para conclusão do Curso de Especialização em Endodontia.


Área de Concentração: Endodontia

Orientador: Profa. Nayane Chagas Carvalho Alves

**RECIFE
2019**

**CENTRO DE PÓS GRADUAÇÃO EM ODONTOLOGIA
FACULDADE SETE LAGOAS**


Trabalho conclusão de curso intitulado “USO DE MTA EM PERFURAÇÃO
RADICULAR DURANTE RETRATAMENTO ENDODÔNTICO: UM RELATO DE
CASO” de autoria da aluna Daniella Sousa de Lucena aprovada pela banca
examinadora constituída pelos seguintes professores:



Profa. Nayane Chagas Carvalho Alves



Prof. Glauco dos Santos Ferreira



Prof. Antônio Vinícius Holanda Barbosa

RECIFE

2019

RESUMO

Este trabalho objetiva relatar tratamento conservador de perfuração durante o retratamento endodôntico, utilizando o Agregado Mineral Trióxido (MTA). Paciente leucoderma, 65 anos, sexo feminino, compareceu à clínica de Endodontia do Centro de Pós-graduação em Odontologia encaminhada para retratamento endodôntico do elemento 46. Ao exame físico, a unidade referida apresentou sintomatologia dolorosa aos testes de percussão vertical e horizontal. Ao exame radiográfico, observou-se presença de radiopacidade no interior dos canais sugerindo material obturador. Na primeira sessão, iniciou-se a desobturação dos condutos com limas manuais tipo Hedstron (Dentsply-Malleifer, Ballaigues, Suíça) e instrumento recíprocante Prodesing R 25.06 (Easy, Belo Horizonte, Brasil), seguido do uso de Tricresol Formalina (Biodinâmica, Ibiporã – PR, Brasil) como medicação intracanal (MIC) e selamento provisório. Na segunda sessão, após 30 dias, prosseguiu-se à desobturação e ocorreu perfuração do terço cervical da raiz méso-vestibular, confirmada com radiografia periapical. Com o auxílio do microscópio operatório (Alliance, São Carlos – SP, Brasil) foi realizado selamento da perfuração com MTA Repair HP (Angelus, Londrina – PR, Brasil), isolando a entrada do canal méso-vestibular com cone de papel estéril. Após presa do cimento, procedeu-se à radiografia e remoção do material obturador residual. A odontometria foi mensurada com o localizador foraminal e o preparo químico-mecânico foi finalizado. A MIC foi utilizada, seguido do selamento provisório. Por fim, após 60 dias do início do retratamento, foi realizado o protocolo de irrigação final com a Easy Clean (Easy, Belo Horizonte, Brasil), sendo três ciclos de 20 segundos para cada solução: clorexidina gel 2%, Edta 17% e soro fisiológico. Prosseguiu-se à secagem dos canais com pontas de papel absorvente estéreis, à obturação com cimento AH Plus (Dentsply, Alemanha) pela técnica de condensação lateral e à blindagem e restauração provisória com ionômero de vidro. Na preservação após 10 meses verifica-se ausência de sintomatologia dolorosa e radiografia dentro dos limites de normalidade.

Palavras-chave: endodontia, canal radicular, molar.

ABSTRACT

This paper aims to report conservative perforation treatment during endodontic retreatment using the Trioxide Mineral Aggregate (MTA). Female patient, 65 years old, female, attended the Endodontics Clinic of the Postgraduate Center for Dentistry referred for endodontic retreatment of the element 46. Upon physical examination, the referred unit presented painful symptomatology to the vertical and horizontal percussion tests. Radiographic examination revealed radiopacity inside the channels suggesting obturator material. In the first session, the unblocking of the ducts was started with Hedstron hand files (Dentsply-Malleifer, Switzerland) and reciprocating instrument Prodesing R 25.06 (Easy, Brazil), followed by the use of Tricresol Formalina (Biodynamics, Brazil) as intracanal medication (MIC) and provisional sealing. In the second session, after 30 days, the clearance was continued and the cervical third of the mesiobuccal root was perforated, confirmed by periapical radiography. With the aid of the operative microscope (Alliance, Brazil), the perforation sealing was performed with MTA Repair HP (Angelus, Brazil), isolating the mesiobuccal canal entrance with a sterile paper cone. After setting the cement, the radiograph was removed and the residual obturator material was removed. Odontometry was measured with the foraminal locator and the chemical-mechanical preparation was completed. The MIC was used, followed by provisional sealing. Finally, after 60 days from the beginning of retreatment, the final irrigation protocol was performed with Easy Clean (Easy, Brazil), with three 20-second cycles for each solution: chlorhexidine gel 2%, Edta 17% and saline. The channels were then dried with sterile absorbent paper tips, AH Plus cement filler (Dentsply, Germany) by the lateral condensation technique and the shielding and provisional restoration with glass ionomer. Preservation after 10 months shows absence of painful symptoms and radiography within normal limits.

Keywords: endodontics, root canal, molar.

SUMÁRIO

1. INTRODUÇÃO.....	7
2. RELATO DE CASO	8
3. DISCUSSÃO.....	15
4. CONCLUSÃO.....	17
5. REFERÊNCIAS BIBLIOGRÁFICAS.....	18

1. INTRODUÇÃO

O tratamento endodôntico tornou-se um procedimento de rotina na odontologia moderna. Avanços técnicos e científicos nessa área resultaram na manutenção dos dentes naturais que teriam, em outra circunstância, indicação de extração (RODA, GETTLEMAN, 2011). Esse tratamento visa a limpeza, desinfecção e modelagem do conduto radicular saneando o sistema de canais radiculares, por meio da instrumentação e competente irrigação. Quando essa técnica resulta em insucesso, é necessário o retratamento do elemento (SOARES, GOLDBERG, 2006).

Antes de planejar o retratamento deve-se levar em consideração a qualidade do tratamento anterior, o tempo de sua realização, a presença de imagem radiolúcida em seu ápice, os sinais e sintomas (BERNARDES *et al.*, 2016). Nos retratamentos endodônticos, a presença de instrumentos fraturados dentro dos canais, retentores intrarradiculares, desvios de trajetória dos canais e perfurações tornam o procedimento mais complexo e desafiador no quesito manutenção e estabelecimento de função do elemento em questão (BUENO, PELEGRINE, 2018).

As perfurações endodônticas são comunicações acidentais entre o sistema de canais radiculares e a superfície externa do dente. Esta comunicação pode ocorrer durante a abertura coronária ou durante a instrumentação dos canais radiculares, complicando a resolução do tratamento, no entanto, estudos demonstram que se estas forem seladas imediatamente, diminuindo o risco de proliferação bacteriana, o índice de sucesso aumenta (LOPES, SIQUEIRA Jr, 2015).

Quanto ao tratamento das perfurações endodônticas, o principal objetivo é impedir uma resposta inflamatória, mantendo a integridade dos tecidos periodontais de suporte. Muitos materiais têm sido descritos para selamento de perfuração e estes devem apresentar as seguintes características: boa capacidade de selamento, biocompatibilidade, propriedades antibacterianas, ser radiopaco, promover regeneração do tecido original quando colocado na área da perfuração, não reabsorvível e apresentar baixa toxicidade (LAGE-MARQUES, 2004). O MTA, por exemplo, foi introduzido na endodontia em 1993, tem passado

por melhorias e ainda continua sendo o material de primeira escolha para tratamento das perfurações por apresentar propriedades de reparação endodônticas ideais, selando as vias de comunicação entre o sistema de canais radiculares e seus tecidos circundantes (PARIROKH, TORABINEJAD, 2009). Em sua composição há a presença de silicato tricálcico, silicato dicálcico, alumínio tricálcico, tetracálcio de alumínio ferroso, óxido de bismuto e sulfato de cálcio hidratado, além de pequenas quantidades de outros óxidos minerais como ferro, alumínio e magnésio, estes diferenciando entre os fabricantes (NISHTHA et al., 2014).

Neste contexto, este trabalho objetiva relatar tratamento conservador de perfuração no elemento 46 durante o retratamento endodôntico, utilizando o Agregado Mineral Trióxido (MTA).

2. RELATO DE CASO

Paciente L. A. de O., sexo feminino, 65 anos, leucoderma foi encaminhada ao serviço para retratamento do primeiro molar inferior direito, elemento 46, com suspeita de instrumento fraturado em uma de suas raízes. A mesma relatou sentir sensibilidade ao morder alimentos mais duros e não conseguir comer desse lado. Ao exame clínico observou-se que o elemento referido anteriormente apresentava restauração provisória na face oclusal. Aos testes de percussão vertical e horizontal apresentava sintomatologia dolorosa e resposta negativa ao teste de sensibilidade ao frio realizado com o Endo Ice (Maquira, Brasil). Ao exame radiográfico (Figura 1) nota-se radiopacidade coronária compatível com material restaurador e obturação insatisfatória nos canais radiculares.

Durante avaliação tomográfica (Figuras 2 e 3), esta solicitada pelo indicador, observou-se obturação da raiz distal e aumento do espaço periodontal apical. Na raiz mesial, presença de dois condutos radiculares parcialmente obturados, hiperdensidade no interior do conduto lingual sugerindo obturação parcial ou lima fraturada e aumento discreto do espaço periodontal apical.

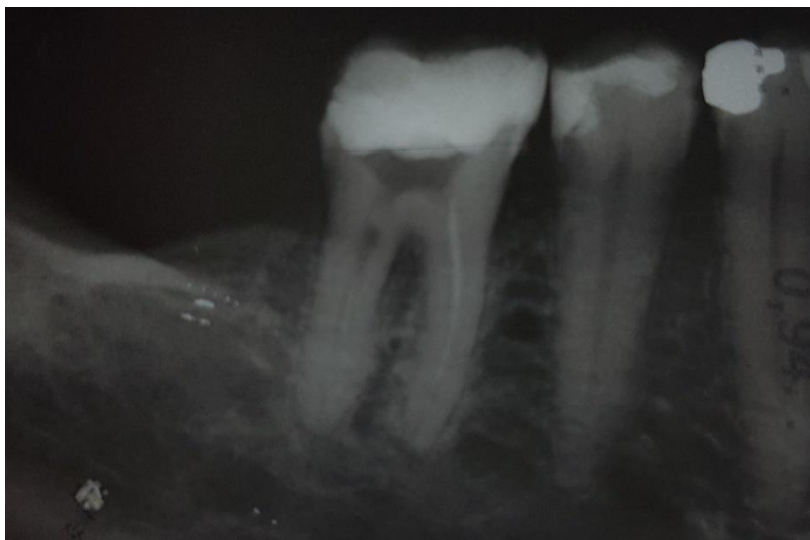

Figura 1: Radiografia periapical inicial pela técnica do paralelismo para diagnóstico inicial

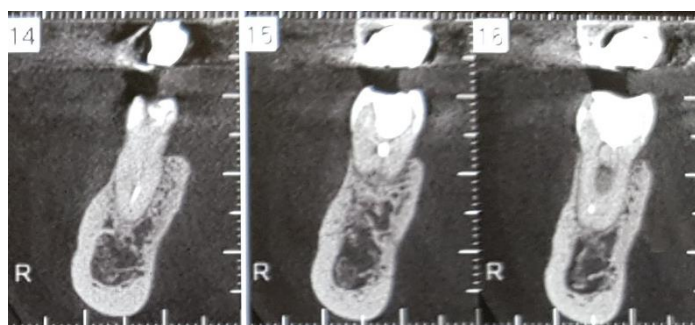


Figura 2: Tomografia de feixe cônico evidenciando raiz Distal

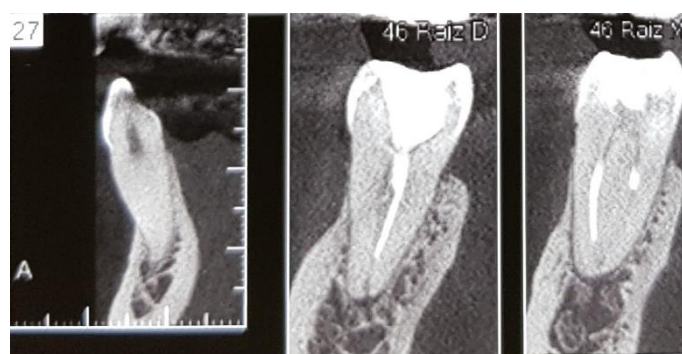

Figura 3: Tomografia de feixe cônico evidenciando raiz Mesial

Na mesma sessão foi iniciado o retratamento endodôntico, realizando anestesia por bloqueio do nervo alveolar inferior com o anestésico Mepiadre 2% 1:100.000 (DFL, Rio de Janeiro, Brasil) e remoção do material obturador

provisório com broca esférica diamantada 1016 (KG Sorensen) em motor de alta rotação (Kavo, Brasil). O isolamento absoluto foi realizado com o arco de Ostby (Maquira, Maringá – PR, Brasil), lençol de borracha (Madeitex, São José dos Campo – SP, Brasil) e grampo de número 200 (Duflex, Juiz de Fora – MG, Brasil). A desinfecção do campo operatório foi realizada com hipoclorito de sódio a 2,5% (ArtFarma, Recife, Brasil). Na exploração manual dos condutos radiculares utilizou-se instrumentos do tipo K-file #10 (Dentsply-Malleifer, Ballaigues, Suíça) no Comprimento Aparente do Dente (CAD) medido anteriormente na radiografia periapical inicial. A desobturação dos canais Distal e Mésio-lingual foi executada com limas manuais do tipo Hedstrom (Dentsply-Malleifer, Ballaigues Suíça) e instrumento recíprocante Prodesing R 25.06 (Easy, Belo Horizonte, Brasil) no CAD. Nessa primeira sessão não foi possível remoção completa do material obturador da raiz mesial.

A odontometria dos canais desobturados foi mensurada com instrumentos manuais K-file de 25mm (Dentsply-Malleifer, Ballaigues, Suíça) com o auxílio do localizador foraminal Romiapex A-15 (Romidan, Kiryat Ono, Israel). O canal Distal obteve como Comprimento Real do Dente (CRT) 19 mm, tamanho apical inicial compatível com instrumento manual K-file #25 e seu preparo químico-mecânico foi realizado com o instrumento 45.05 do sistema Wave One Gold (Dentsply-Maillefer, Ballaigues, Suíça). O canal Mésio-lingual obteve como CRT 19,5 mm, tamanho apical inicial compatível com instrumento manual K-file #20 e seu preparo químico-mecânico foi realizado com o instrumento 35.05 do sistema Logic (Easy, Belo Horizonte, Brasil). Em seguida, uma pelota de algodão estéril embebida com Tricresol Formalina (Biodinâmica, Ibiporã – PR, Brasil) foi colocada na entrada dos canais radiculares e realizou-se o selamento provisório com coltosol (Villevie, Joinvile – SC, Brasil) e cimento de ionômero de vidro (Maquira, Maringá – PR, Brasil). Foi realizada radiografia periapical para avaliar o andamento do tratamento (Figura 4).

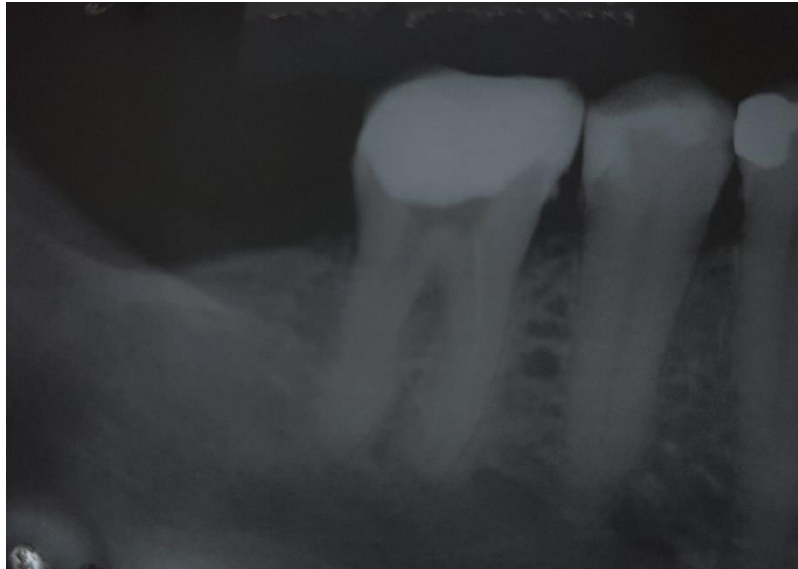


Figura 4: Radiografia periapical para visualizar desobturação dos canais Mésio-lingual e Distal

Na segunda sessão, após 30 dias, realizou-se anestesia, isolamento absoluto e remoção do material restaurador temporário. Durante a remoção da gutta percha do canal Mésio-Vestibular ocorreu a perfuração radicular, está sendo confirmada por radiografia periapical (Figura 5). Sob magnificação visual de um microscópio operatório (Alliance, São Carlos – SP, Brasil) foi possível a remoção do material obturador residual com lima Hedstron (Dentsply-Malleifer, Suíça), a odontometria foi realizada com lima manual K-File, obtendo como comprimento real do dente (CRT) 19,5mm, com tamanho apical compatível com instrumento manual K-file #10 e seu preparo químico-mecânico foi realizado com instrumento Prodesing R 25.06 (Dentsply-Malleifer, Ballaigues, Suíça). Para tratamento da perfuração a entrada do canal Mésio-Vestibular foi protegida com cone papel absorvente estéril (Dentsply-Malleifer, Ballaigues, Suíça). Descontaminou-se a perfuração com clorexidina gel 2% (Maquira, Brasil) e soro, seu preenchimento foi realizado com o MTA Repair HP (Angelus, Londrina - PR, Brasil) dispensando o conteúdo da embalagem em uma placa de vidro estéril, espatulando até homogeneizar completamente pó e líquido ficando semelhante a massa de modelar. Levou-se o MTA Repair HP ao local desejado com um aplicador de MTA (Angelus, Londrina – PR, Brasil), condensando-o com auxílio de um condensador de Guta Duplo NiTi (Easy, Belo Horizonte, Brasil) de cor verde que apresenta pontas #0.35 e #0.70. O cimento reparador tomou presa

após 10 a 15 minutos e mais uma radiografia foi realizada a fim de observar o selamento da perfuração (Figura 6). O selamento provisório foi realizado com pelota de algodão estéril, coltosol (Villevie, Joinvile – SP, Brasil) e cimento de ionômero de vidro (Maquira, Brasil).

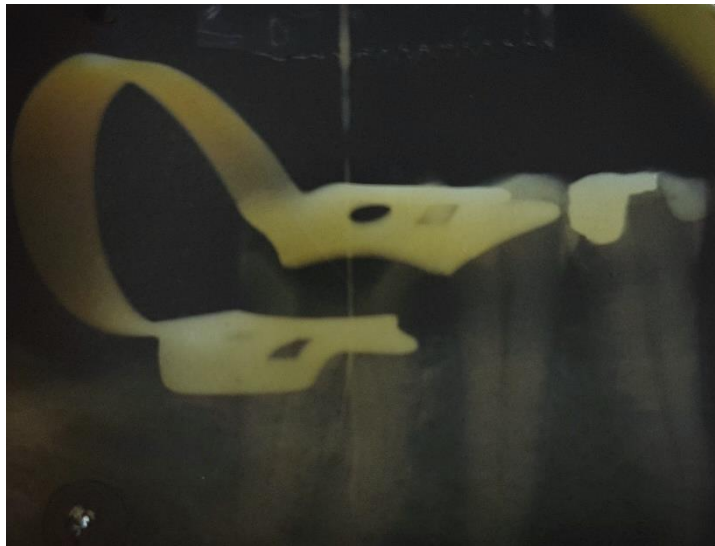


Figura 5: Radiografia periapical para visualizar perfuração do canal méso-vestibular.

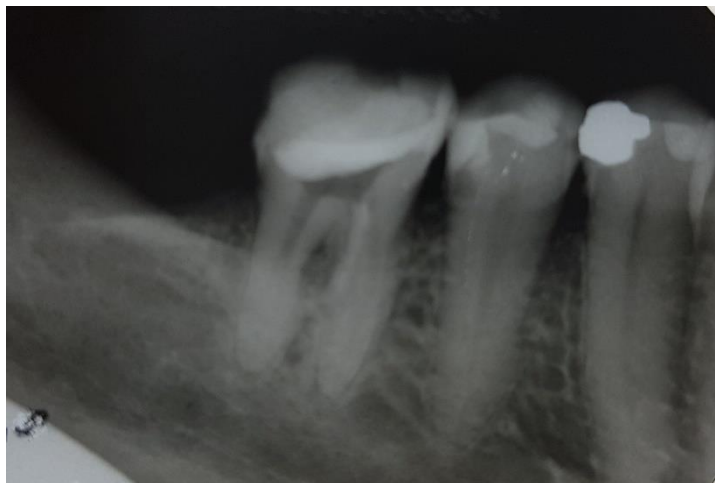

Figura 6: Radiografia periapical para visualizar o selamento da perfuração.

Na terceira sessão, após 30 dias da segunda sessão, realizou-se anestesia, isolamento absoluto, remoção do material selador temporário e obturação do sistema de canais radiculares. Para a conometria (figura 7), os cones de gutta percha foram selecionados, calibrados e desinfetados com hipoclorito de sódio a 2,5% (ArtFarma, Recife, Brasil) confirmando o limite de trabalho. Para o canal distal foi utilizado o cone 45.05 (Dentsply-Malleifer, Suíça), para o méso-lingual foi utilizado o Medium (Odous de Deus, Brasil) devidamente calibrado com a régua calibradora (Angelus, Londrina – PR, Brasil) e o méso-vestibular foi utilizado o cone 25.06 (Dentsply-Malleifer, Suíça). O EDTA 17% (Fórmula & Ação, Brasil) foi utilizado para remoção da smear layer com o auxílio da easy clean (Easy, Belo Horizonte, Brasil) por três ciclos de 20 segundos. A Clorexida gel 2% (Maquira, Brasil) e soro foram utilizados como substância química auxiliar e irrigante, respectivamente, na reinstrumentação dos canais. Os canais foram secos com pontas de papel absorvente (Dentsply-Malleifer, Suíça) e em seguida realizou a obturação com cimento AH Plus (Dentsply, Alemanha) pela técnica de condensação lateral. Fez-se a limpeza da câmara pulpar com uma pelota de algodão estéril embebida com álcool, blindando as entradas dos canais com coltosol (Villevie, Joinvile – SC, Brasil) e o cimento de ionômero de vidro (Maquira, Maringá – PR, Brasil) foi utilizado como restaurador provisório. Uma radiografia periapical final foi realizada pela técnica do paralelismo (Figura 8). Após 10 meses, foi realizada uma radiografia de controle observando manutenção e integridade dos tecidos periapicais (Figura 9) e ausência de sintomatologia dolorosa.

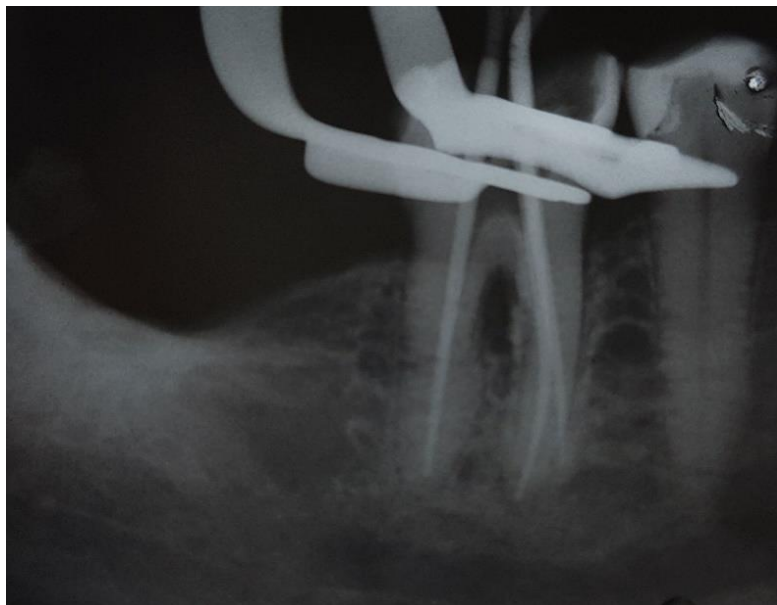


Figura 7: Radiografia periapical de conometria

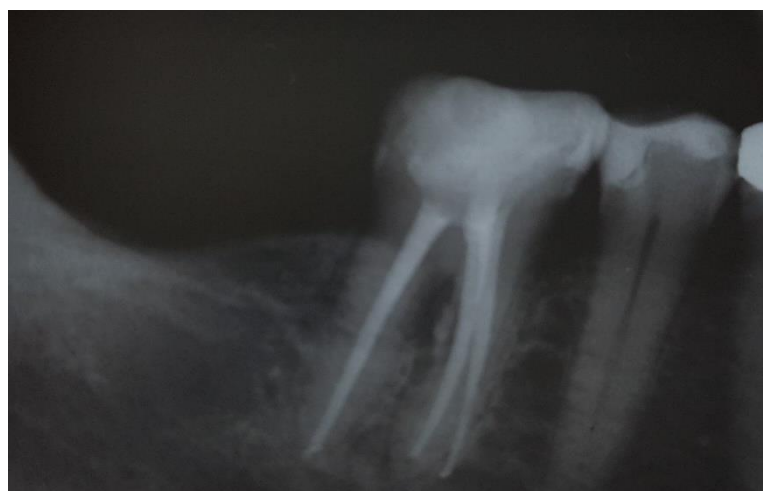

Figura 8: Radiografia final pela técnica do paralelismo.

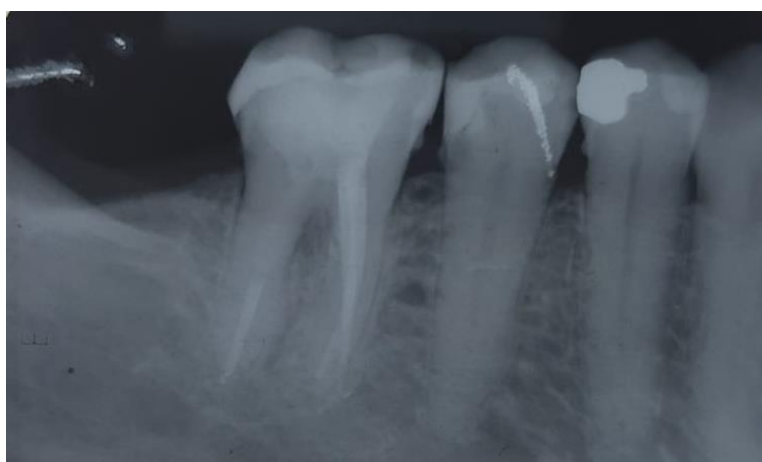


Figura 9: Radiografia de preservação, após 10 meses.

3. DISCUSSÃO

Apesar do crescente desenvolvimento das técnicas do tratamento endodôntico, erros no diagnóstico, descuido durante o procedimento, abertura coronária incorreta, canais não tratados e selamento inadequado são fatores que podem levar ao insucesso do tratamento, sendo necessária uma nova intervenção (RODA, GETTLEMAN, 2011). O retratamento consiste em desobturar, reinstrumentar e reobturar o sistema de canais, porém durante esses procedimentos pode haver perfurações radiculares, fraturas do elemento dental, sobreobturação e dor após o tratamento (LOPES, SIQUEIRA Jr, 2015).

A combinação de instrumentos manuais e rotatórios parece ser uma opção eficaz para desobturação e limpeza dos canais radiculares (DALL'AGNOL et al., 2008), onde pôr exemplo, as limas manuais Hedstrom são utilizadas para desobturação seguida das limas rotatórias para a reinstrumentação (SÓ et al., 2008). Já no presente caso clínico, a desobturação foi iniciada com limas manuais Hedstroen, mas um instrumento recíprocante prodesing R 25.06 também foi utilizado para a desobturação dos canais radiculares. Nesse sentido, apesar da existência de instrumentos específicos rotatórios para desobturação ainda existe o risco de acidentes durante o retratamento endodôntico.

As perfurações dentais são definidas como uma lesão artificial e involuntária, onde há comunicação entre cavidade pulpar e periodonto (BRAMANTE et al., 2003). O sucesso do tratamento da perfuração e seu reparo está na dependência de sua localização, amplitude e ausência de contaminação dessa forma o diagnóstico correto de uma perfuração é importante para se estabelecer um tratamento adequado. Bramante et al., 2003 observaram que quanto mais cedo se realizar o tratamento da perfuração, melhor será o prognóstico para o elemento dental e este deve ser realizado antes de dar continuidade ao tratamento de canal. Os autores ainda afirmam que quando esses acidentes acontecem na porção coronária e cervical há melhor visualização e acesso, porém há a possibilidade de contaminação tornando o prognóstico desfavorável, já quando a perfuração ocorre no terço médio e apical apresenta maior dificuldade de acesso, mas com condições de reparação biológica melhores. No presente relato de caso houve perfuração na porção

cervical da raiz méso-vestibular durante retratamento do elemento 46 e seu imediato selamento foi realizado com o cimento biocerâmico MTA Repair HP da Angelus.

Torabinejad e Chivian, 1999 descreveram alguns procedimentos clínicos para a aplicação do MTA, dentre eles o reparo de perfurações radiculares, promovendo regeneração dos tecidos quando colocados em contato com a polpa dental ou tecidos perirradiculares, prevenindo microinfiltrações e apresentando biocompatibilidade. Por isso no presente caso foi utilizado MTA Repair HP introduzido com o porta MTA, ambos da Angelus, e condensado com condensador de Guta Duplo NiTi (Easy, Belo Horizonte, Brasil).

Siew et al., 2015 realizam uma revisão sistemática com o objetivo de avaliar o resultado do tratamento de perfurações radiculares. Os resultados sugerem que o reparo não-cirúrgico usando o agregado trióxido mineral (MTA) pode alcançar uma maior taxa de sucesso, cerca de 81%, quando comparado a outros materiais, possuindo as propriedades mais favoráveis para a reparação da perfuração. No presente trabalho realizou-se tratamento não cirúrgico e após 10 meses o elemento dental apresenta-se assintomático e progredindo em sua reparação.

Em um relato de caso, Cosme-Silva et al., 2016 mostraram o selamento imediato com MTA de uma perfuração na face mesial da raiz distal do elemento 37 durante um retratamento. Houve o acompanhamento do caso e após 10 anos de realizado, o elemento em questão permaneceu assintomático e com sinais de normalidade.

Em um estudo Sousa Reis et al., 2019 avaliaram respostas do tecido quanto a intensidade da inflamação, reabsorção óssea e reparação do cimento após a perfuração de furca e sua vedação imediata com Biodentine (Septodont) ou MTA (Angelus). Ambos apresentaram resultados satisfatórios apresentando uma suave inflamação, menos reabsorção óssea e 30% de reparação do cimento quando comparados ao grupo controle.

4. CONCLUSÃO

De acordo com o presente estudo, conclui-se que o tratamento imediato de uma perfuração iatrogênica selada com MTA permitiu a manutenção e integridade dos tecidos periapicais com ausência de sintomatologia dolorosa.

REFERÊNCIAS BIBLIOGRÁFICAS

BERNARDES, R. A. et al. **Comparison of three retreatment techniques with ultrasonic activation in flattened canals using micro-computed tomography and scanning electron microscopy.** International Endodontic Journal, v. 49, n. 9, p.890-897, 2015.

BRAMANTE, C. M. et al. **Acidentes e complicações do tratamento endodôntico.** São Paulo: Santos, 2003. p. 25-39

BUENO, C. E. da S.; PELEGRINE R. A. **Excelência em Endodontia Clínica.** São Paulo: Quintessence Editora, 2018. 289 p.

COSME SILVA, L. et al. **Radicular Perforation Repair with Mineral Trioxide Aggregate: A Case Report with 10-Year Follow-up.** The Open Dentistry Journal, v. 10, p. 733-738, 2016

DALL'AGNOL, C.; HARTMANN, M. S. M.; BARLETTA, F. B. **Computed tomography assessment of the diferente techniques for removal of root canal filling material.** Brazilian Dental Journal, Ribeirão Preto, v. 19, n. 4, 2008

LAGE-MARQUES, J. L. da S.; CONTI, R.; ANTONIAZZI, J. H. **Endodontia clínica - tratamento das complicações.** In: Elenice A N Gonçalves; Salvador Nunes Gentil; Atualização clínica em odontologia. 1 Ed. São Paulo: Editora Artes Médicas Ltda., 2004, v. 1, p. 87-123.

LOPES, H. P.; SIQUEIRA Jr, J. F. **Endodontia: Biologia e Técnica.** 4. Ed. Rio de Janeiro: Elsevier Editora Ltda, 2015.

NISHTHA, P.; et al. **Comparing gray and white mineral trioxide aggregate as a repair material for furcation perforation: An in vitro dye extracion study.** Journal of Clin and Diagnostic Research, v. 08, n. 10, p. 70-73, 2014

PARIROKH, M., TORABINEJAD, M. **Mineral trioxide aggregate: a comprehensive literature review--Part I: chemical, physical, and antibacterial properties.** Journal of Endodontics, v. 3, n. 1, p. 16-27, 2009

RODA, R. S.; GETTLEMAN, B. H. **Caminhos da Polpa.** 10. Ed. Rio de Janeiro: Elsevier Editora Ltda, 2011. 807 p.

SIEW, K. L.; LEE, A. H.C.; CHEUNG, G. S. P. **Treatment Outcome of Repaired Root Perforation: A Systematic Review and Meta-analysis.** Journal of Endodontics, v. 41, n. 11, p. 1795-1804, 2015

SÓ, M. V. R.; et al. **Efficacy of protaper retreatment system in root canals filled with gutta-percha and two endodontics sealers.** Journal of Endodontics, Baltimore, v. 34, n. 10, p. 1223-1225, 2008

SOARES, I. J.; GOLDBERG, F. **Endodontia – Técnicas e Fundamentos.** 2. Ed. Porto Alegre: Artmed, 2011. 335 p.

SOUSA REIS, M. de et al. **Periradicular inflammatory response, bone resorption, and cementum repair after sealing of furcation perforation with mineral trioxide aggregate (MTA Angelus™) or Biodentine™.** Clinical Oral Investigations, 2019

TORABINEJAD, M.; CHIVIAN, N. **Clinical applications of mineral trioxide aggregate.** Journal of Endodontics, v. 25, n. 3, p. 197-205, 1999