

**FACULDADE SETE LAGOAS - FACSETE
CURSO DE ESPECIALIZAÇÃO EM IMPLANTES**

TATIANA MACEDO

IMPLANTES CURTOS

**SÃO PAULO
2017**

TATIANA MACEDO

IMPLANTES CURTOS

Monografia apresentada ao curso de Especialização em Implantes, como requisito parcial para a obtenção do título de implantodontista.

Orientador: Prof. Dario Paterno Junior

**SÃO PAULO
2017**

Macedo, Tatiana.

Implantes Curtos. Tatiana Macedo, 2017

48 fs.

Orientador: Prof. Dr. Dario Paterno Jr.

Monografia (Especialização) - Faculdade Sete Lagoas, 2017

1. Implantes curtos. 2. Implantes dentários. 3. Biomecânica.

I. Implantes curtos. II. Dario Paterno Jr.

TATIANA MACEDO

IMPLANTES CURTOS

Monografia apresentada ao curso de Especialização em Implantes, como requisito parcial para a obtenção do título de implantodontista.

Aprovado em ____/____/____

Orientador: Prof. Dario Paterno Junior
Faculdade Sete Lagoas

Prof. Ricardo Perissinotti
Faculdade Sete Lagoas

Prof. Rodrigo Balan
Faculdade Sete Lagoas

DEDICATÓRIA

DEDICO ESTE TRABALHO AOS MEUS PAIS, AO MEU MARIDO, MINHA IRMA, AMIGOS DO CURSO E AOS MEUS PROFESSORES QUE SEMPRE ESTIVERAM AO MEU LADO ME AUXILIANDO E AJUDANDO A ADQUIRIR, MAS CONHECIMENTO.

AGRADECIMENTOS

Agradeço primeiramente a Deus, pela oportunidade de cumprir uma nova etapa em minha vida.

Aos meus pais, Raimundo e Maria José, a minha irmã Talita e ao Everton, pelo apoio e carinho incondicional, e por dar-me a força necessária em todos os momentos difíceis.

Ao Prof. Dr. Dario Paterno Junior pelas orientações e ensinamentos.

Ao Prof. Dr. Ricardo pelo ensinamento incentivo, amizade e ajuda no processo de formação.

Ao Prof. Dr. Rodrigo pelos ensinamentos, atenção e carinho.

A instituição Neo, onde tive a oportunidade de dar um importante rumo ao crescimento científico e profissional.

Aos colegas de turma, Ana Paula, Andrea, Germano, Luciana e Vera, pela ajuda, companheirismo e aos bons momentos.

A todas as pessoas que participaram, contribuindo por mais essa conquista.

RESUMO

O objetivo deste estudo foi avaliar a previsibilidade de implantes curtos apontando o que há de consenso sobre esta temática. Foi adotada a revisão de literatura como metodologia. Concluiu-se que os implantes curtos são, atualmente, uma importante ferramenta para a reabilitação de pacientes parcialmente ou totalmente edêntulos em implantodontia. A utilização deste sistema possibilita uma reabilitação com alto percentual de previsibilidade, especialmente na região da maxila, sem a necessidade de promover a elevação do assoalho do seio, reduzindo a duração do tratamento e a morbidade. Ainda, é uma técnica com pouca ou nenhuma desvantagem em relação aos demais sistemas, e que cada vez mais tem alcançado destaque e consolidação nos casos de reabilitação em implantodontia.

Palavras-chave: Implantes curtos. Edentualismo total. Edentualismo Parcial. Implantodontia. Reabilitação.

ABSTRACT

The objective of this study was to evaluate the predictability of short implants pointing to the consensus on this topic. The literature review was adopted as methodology. It was concluded that short implants are currently an important tool for the rehabilitation of patients partially or totally edentulous in implantology. The use of this system allows rehabilitation with a high percentage of predictability, especially in the region of the maxilla, without the need to promote the elevation of the sinus floor, reducing the duration of treatment and morbidity. Still, it is a technique with little or no disadvantage in relation to other systems, and that has increasingly achieved prominence and consolidation in cases of rehabilitation in implantology.

Keywords: Short implants. Total edentualism. Partial Edentualism. Implantodontics. Rehabilitation

LISTA DE FIGURAS

- Figura 1: A ação de uma força em um sistema mecânico formado por estruturas com módulos de elasticidade diferentes, ex: implante e tecido ósseo, produz maiores tensões próximas ao contato inicial entre elas, ou seja ao nível das primeiras roscas..... 13
- Figura 2: Forças oclusais criam tensões e deformações que tendem a se concentrar na região cervical do implante, independente do comprimento do dispositivo. 13
- Figura 3: Tensões resultantes das forças axiais são adequadamente distribuídas no sistema prótese-implante..... 14
- Figura 4: O dente natural e o implante inclinam em torno do fulcro quando submetidos a cargas não axiais. O fulcro no implante está localizado em um nível mais cervical.. 14
- Figura 5: Uma força vertical não-axial produz um momento de força cujo valor seria o módulo da força multiplicado pela distância que passa perpendicular ao centro de rotação. Observe que neste modelo d_1 é igual a d_2 no implante curto e longo. O aumento das tensões é igual em ambos os implantes... 15
- Figura 6: Proporção clínica coroa-implante: O comprimento da prótese deve ser adicionado ao comprimento do implante acima do nível ósseo (seta vermelha) e comparado com o comprimento da parte intraóssea do implante (seta preta) para descrever um cenário biomecânico mais real... .. 15
- Figura 7: guia usado na instalação dos implantes e abaixo a imagem pós instalação.. 36
- Figura 8: Aspecto radiográfico após instalação da prótese tipo protocolo..... 38
- Figura 9: Pós Operatório de 12 meses..... 38

SUMÁRIO

1 INTRODUÇÃO	9
2 PROPOSIÇÃO	10
3 REVISÃO DE LITERATURA	11
3.1 CONSIDERAÇÕES ANATÔMICAS DA MANDÍBULA E MAXILA	11
3.2 BIOMECANICA DOS IMPLANTES CURTOS	16
3.3 REVISÃO SISTEMÁTICA DA LITERATURA	16
4 DISCUSSÃO	39
5 CONCLUSÃO	42
REFERÊNCIAS	43

1 INTRODUÇÃO

Com os avanços científicos e tecnológicos, a expectativa de vida da população brasileira tem aumentado ao longo dos anos. Segundo dados do IBGE (2003) a expectativa de vida dos brasileiros passou de 62,6 anos em 1980 para 71,3 anos em 2003, aumentando então o número de idosos e, conseqüentemente, o número de atendimentos odontológicos a esta população. A perda dos elementos dentários e a necessidade de reabilitação protética são características comuns aos idosos (HAAS et al, 2006; LEUNG et al, 2006).

O uso de implantes dentários é considerado uma proposta altamente confiável na odontologia. Entretanto, a frequente perda dentária precoce, fatores sistêmicos, dieta, morfologia facial, hormônios, osteoporose, período de edentulismo, associados ao uso de prótese causam reabsorção óssea de forma a superficializar o canal mandibular, exigindo maior atenção no planejamento do implantodontista para a região mandibular (MELHADO, 2007)

A literatura relata um melhor resultado na utilização dos implantes osseointegrados quando o maior contato possível entre a área total da superfície do implante e o osso alveolar é alcançado, por isso há a procura por implantes maiores tanto em comprimento quanto em diâmetro (LEE et al, 2005).

No entanto, a altura óssea disponível é um dos fatores limitantes na determinação do comprimento do implante. Áreas como a região posterior da maxila, devido à expansão do seio maxilar após a perda dentária e a região posterior da mandíbula, devido à proximidade com o canal mandibular, muitas vezes impossibilitam a instalação de implantes longos (MISCH, 1993).

Implantes curtos são uma alternativa interessante para evitar o mau posicionamento dos implantes convencionais e utilização de técnicas mais avançadas sendo que têm resultados semelhantes aos implantes convencionais. Outro fator importante na utilização de implantes curtos é a carga imposta sobre a prótese unitária, bem como sua proporção coroa/implante. Para se obter maior retenção, aconselhava-se esplintar o implante curto com um implante longo. Apesar disto, estudos recentes mostram que o implante curto unitário não esplintado pode ser previsível e que sua proporção coroa/implante não se assemelha à proporção coroa/raiz.

2 PROPOSIÇÃO

O objetivo deste estudo é avaliar a previsibilidade de implantes curtos, apontando o que há de consenso sobre esta temática.

3 REVISÃO DE LITERATURA

3.1 CONSIDERAÇÕES ANATÔMICAS DA MANDÍBULA E MAXILA

A reabsorção óssea após a perda de dentes na região posterior da maxila e mandíbula se processa de formas diferentes. A maxila apresenta perda horizontal maior com perda vertical mais lenta, porém, em dois sentidos: com remodelamento natural em altura e pela pneumatização provocada pelo seio maxilar. Na mandíbula, ocorre de maneira mais acentuada no sentido vertical e menos na horizontal, resultando em pouca altura óssea para o planejamento cirúrgico de implantes limitados, principalmente pela presença do nervo alveolar inferior. Na maxila posterior, teremos um osso trabecular fino com pouca densidade e o osso cortical da crista do rebordo é pouco ou ausente. Na mandíbula temos uma cortical espessa, mas com trabéculas amplas ou finas. Na parte posterior da mandíbula temos ainda o rebordo vestibularizado que antes da perda dos dentes devido a posição lingualizada de quando os dentes ainda estão nos processos alveolares. De modo geral, o rebordo residual da mandíbula, apresenta reabsorção mais acentuada que da maxila. Na mandíbula a inervação sensitiva é realizada pelo nervo mandibular, divisão do nervo trigêmeo, e origina o nervo alveolar inferior que se divide em nervo mentoniano e incisivo. Com a reabsorção do rebordo deve-se observar alterações anatômicas como o posicionamento do forame mentoniano próximo do rebordo ou até mesmo sobre ele, e também o teto do canal mandibular mais próxima do rebordo residual podendo até mesmo se exteriorizar (MADEIRA, 2004).

Em um estudo da quantificação óssea mandibular, BAHAUT observou significativa redução na altura óssea interforames, mas não acentuada perda de espessura, um dado importante no planejamento de implantes já que nessa região não há limitação do canal mandibular. A classificação do rebordo residual mandibular de Cawood e Howell agrupa seis tipos de rebordos: 1- Pré-extração, 2- Pós-extração, 3- Alto, com boa espessura óssea, 4- Rebordo em lâmina de faca, 5- Baixo, com boa espessura, 6- Depressão do rebordo (BLAHAUT, 2007).

A implantodontia ósseo-integrada tem como base fundamental de planejamento a anatomia, com a identificação das estruturas importantes citadas e o conhecimento sobre qualidade óssea, que levam à escolha do melhor

posicionamento e o tipo de implante a ser utilizado, e para isso exames radiográficos e de imagens como tomografias são necessárias. (PERRI, 2006; MADEIRA, 2004).

3.2 BIOMECÂNICA DOS IMPLANTES CURTOS

Em Odontologia, biomecânica é utilizada para prever o comportamento clínico de técnica e materiais e suas interações com os tecidos orais (CAPUTO E STANDLEE, 1987). O estudo da biomecânica dos implantes dentários também visa prever a distribuição de cargas incidentes sobre a prótese implanto-suportada, bem como as suas consequências para o elemento protético e implantar, nas diversas situações clínicas em que os implantes endósseos são utilizados em reabilitação oral (BRUNSKI, 2005).

Em 2006, utilizando um grupo de trabalho, realizaram uma revisão sistemática da literatura relevante aos aspectos biomecânicos dos implantes dentais. Concluíram, em especial ao que diz respeito ao impacto do comprimento dos implantes nas taxas de sobrevivência, que: o nível de evidência relatado pela literatura ainda é baixo e o nível mais alto de evidência (estudos randomizados controlados) não foram alcançados na revisão do material para este artigo; na presente revisão, um “implante curto” foi definido como um dispositivo com comprimento intraósseo de 8mm ou menos; covariáveis como técnicas cirúrgicas, características da superfície do implante, volume e densidade óssea podem tornar obscuro o efeito do comprimento do implante por si mesmo; estudos publicados depois de 1997, nos quais a importância das covariáveis foi reconhecida e que lidaram com elas, reportaram uma taxa de sobrevivência global para implantes curtos comparável a implantes de comprimento padrão. (HOBKIRK&WISKOTT,2006)

Em uma revisão de literatura sobre a racionalização biomecânica para uso de implantes curtos chegou a conclusão que estudos em, diferentes sistemas de implantes demonstram altas taxas de sobrevivência com implantes curtos, no entanto, a maioria dos trabalhos foram retrospectivos e apresentavam amostra inferior aos que temos em relação aos implantes longos. O sucesso dos implantes curtos pode ser explicado em parte pelos princípios biomecânicos e o planejamento protético-cirúrgico serem respeitados, tais como, distribuição das forças oclusais axiais no sentido ao longo do eixo do implante, confecção de próteses com superfícies oclusais planas e reduzidas, controle de sobrecarga. A estabilidade

primária deve ser conseguida no ato cirúrgico, a superfície do implante deve ser tratada.(SILVA, 2010)

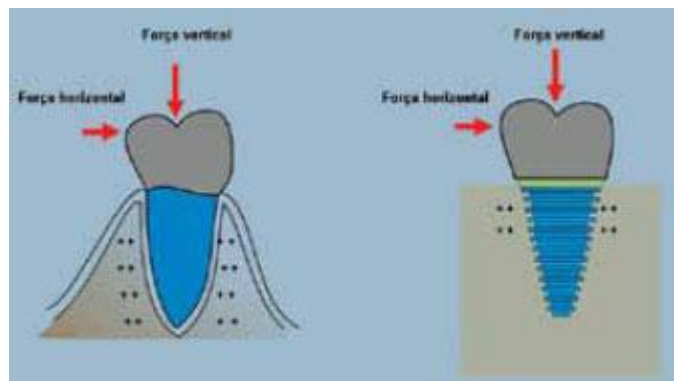


Figura 1 - A ação de uma força em um sistema mecânico formado por estruturas com módulos de elasticidade diferentes, ex: implante e tecido ósseo, produz maiores tensões próximas ao contato inicial entre elas, ou seja ao nível das primeiras roscas. **Fonte:** FULL Dentistry in Science. 2010; 1(2).

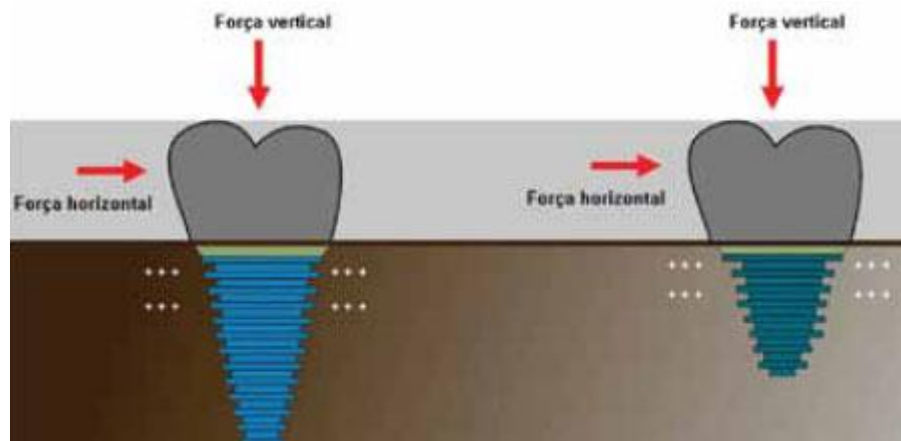


Figura 2 - Forças oclusais criam tensões e deformações que tendem a se concentrar na região cervical do implante, independente do comprimento do dispositivo. **Fonte:** FULL Dentistry in Science. 2010; 1(2).

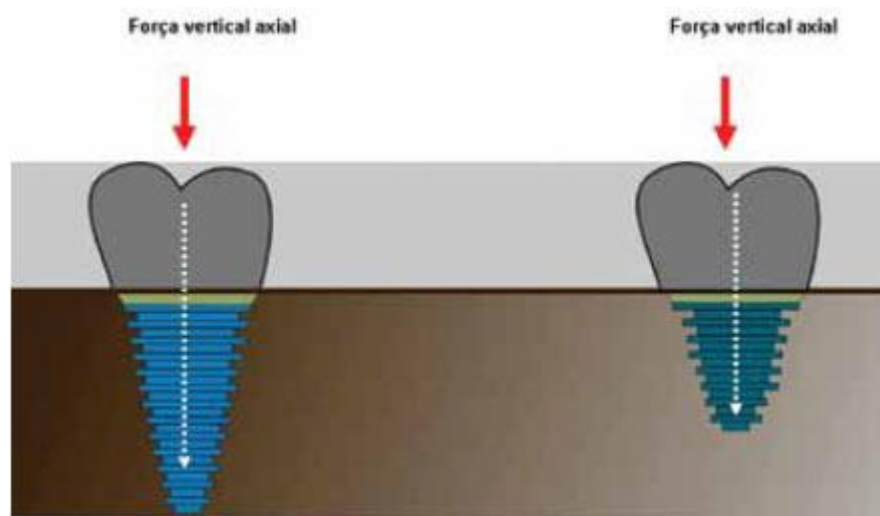


Figura 3 - Tensões resultantes das forças axiais são adequadamente distribuídas no sistema prótese-implante. **Fonte:** FULL Dentistry in Science. 2010; 1(2).

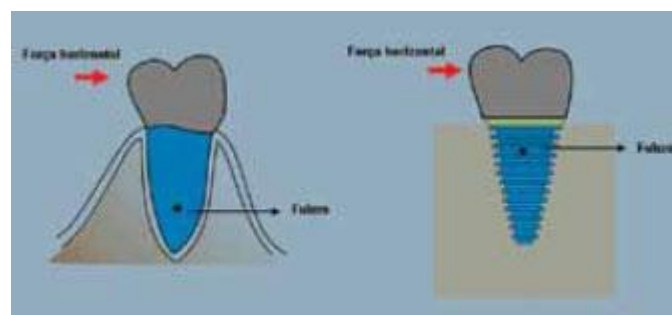


Figura 4 - O dente natural e o implante inclinam em torno do fulcro quando submetidos a cargas não axiais. O fulcro no implante está localizado em um nível mais cervical. **Fonte:** FULL Dentistry in Science. 2010; 1(2).

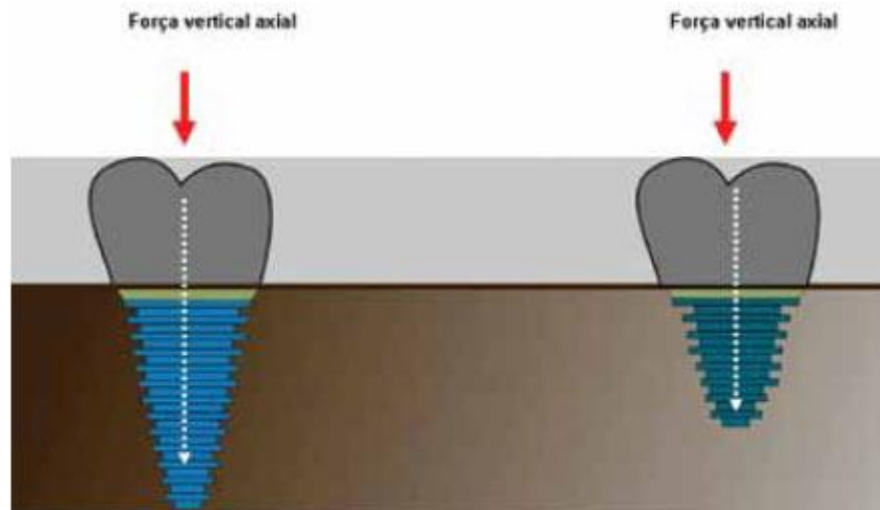


Figura 5 - Uma força vertical não-axial produz um momento de força cujo valor seria o módulo da força multiplicado pela distância que passa perpendicular ao centro de rotação. Observe que neste modelo d1 é igual a d2 no implante curto e longo. O aumento das tensões é igual em ambos os implantes. **Fonte:** FULL Dentistry in Science. 2010; 1(2).

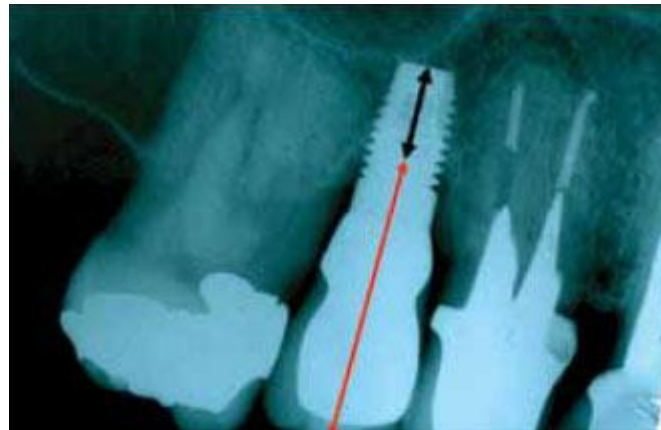

Figura 6 - Proporção clínica coroa-implante: O comprimento da prótese deve ser adicionado ao comprimento do implante acima do nível ósseo (seta vermelha) e comparado com o comprimento da parte intraóssea do implante (seta preta) para descrever um cenário biomecânico mais real. **Fonte:** (Blanes6 2009).

3.3 REVISÃO SISTEMÁTICA DA LITERATURA

Chiarelli et al (2007) consideraram que os implantes curtos são uma alternativa na reabilitação com implantes em áreas atróficas, apresentando como vantagens a redução do tempo, extensão e custos do tratamento. Neste estudo, os autores apresentaram dois casos clínicos de implantes Bicon 6,0 mm x 5,7 mm, descrevendo as principais etapas clínicas de sua utilização, e concluindo que estes implantes de fato apresentam altas taxas de sucesso.

Melhado et al (2007) realizaram o acompanhamento clínico, por um período de até 14 anos, de implantes de 7 mm de comprimento instalados na mandíbula. Foram avaliados 198 implantes em 99 pacientes. Como resultado final, os autores destacaram que, no período de avaliação, foi obtido um total de 96,46% de sucesso com o uso dos implantes.

Barboza et al (2007) destacaram que as próteses sobre implantes apresentam taxa de sucesso e longevidade maior do que as próteses tradicionais sobre remanescentes dentários. Devido às limitações anatômicas, implantes instalados nas regiões posteriores dos arcos são freqüentemente menores do que aqueles instalados nas regiões anteriores. Neste estudo, os autores buscaram avaliar retrospectivamente o desempenho clínico dos implantes curtos no período de seis anos. Foram avaliados 348 implantes curtos instalados em regiões anteriores e posteriores dos arcos de 153 pacientes. Dos implantes instalados, 220 foram de 9 mm e 128 de 10 mm de comprimento, com diâmetros de 3,5 mm, 4 mm e 5 mm, instalados em diferentes densidades ósseas. Sítios tratados através da regeneração óssea guiada receberam 45 implantes. As regiões anteriores e posteriores receberam 45 e 303 implantes, respectivamente. Em 19 casos, a instalação imediata dos implantes foi realizada. Todos os implantes foram reabilitados proteticamente, com prótese unitária ou múltipla. A taxa de sucesso foi de 96% (334 implantes). Na conclusão dos autores, os implantes curtos podem ser utilizados com segurança como suporte protético na reabilitação de dentes perdidos, com sucesso e longevidade semelhante aos implantes longos.

Funato et al (2007) ainda afirmam que a terapia com implantes em área estética apresenta, como objetivos primordiais, 4 pontos de fundamental importância, que são:

1) substituição do implante com a restauração, ou seja, a colocação do implante em uma posição ótima e um efetivo suporte aos tecidos moles e duros ao redor do implante;

2) realização de toda e qualquer reconstrução considerada necessária no tecido mole - gengival – fazendo com que seja alcançada a harmonia ou a curvatura da margem gengival livre e do aspecto labial após a restauração;

3) restauração provisória para manter ou alterar a curvatura da margem gengival labial livre e prestar o apoio necessário para as papilas laterais interproximais;

4) colocação de uma restauração definitiva, que deve estar em harmonia com os dentes adjacentes naturais e tecidos moles circundantes, além de uma cor gengival idêntica aos tecidos originais circunjacentes.

Malo et al (2007) em seu estudo apresentaram um relatório sobre a colocação de implantes curtos Branemark, testando a hipótese de que implantes curtos em mandíbula atrófica pode obter resultados semelhantes de taxas de sobrevivência em comparação a implantes tradicionais. Este estudo clínico retrospectivo incluiu 237 pacientes tratados consecutivamente com 408 implantes Branemark curto apoiar 151 próteses fixas. Ao final os autores concluíram que as taxas de sobrevida cumulativa de 96,2 e 97,1% em 5 anos para os implantes de 7,0 e 8,5 mm de comprimento, respectivamente, indicam que o implantes curtos usados em ambos os maxilares é um conceito viável.

Fonseca (2008) afirmou que os implantes curtos têm sido usados como alternativa a procedimentos avançados em casos de insuficiência de osso para inserção de implantes maiores. Neste estudo, os autores avaliaram a influência da geometria de implantes curtos na distribuição de tensões no osso posterior da mandíbula, através do Método dos Elementos Finitos 3D. O trabalho considerou todos os materiais isotrópicos, homogêneos e de comportamento linear-elástico. O osso foi modelado em duas configurações, variando a espessura da cortical e as propriedades da medular, para simular os tipos de osso 2 e 3 da classificação de Lekholm e Zarb. A proporção coroa/implante foi de 2 para 1. Os implantes testados possuem geometrias distintas na porção cervical, o chamado módulo de crista. Sob cargas verticais, os três modelos de implante se comportaram de maneira

semelhante. Sob cargas horizontais, o implante de módulo de crista divergente teve uma distribuição de tensões menos favorável no osso tipo 3, em comparação com o osso tipo 2 e com os outros implantes, que não tiveram muita variação de comportamento no osso tipo 3. Ainda segundo os autores, a MEF é uma ferramenta valiosa para ser usada em estudos biomecânicos em Implantodontia, com potencial para influenciar nos projetos de implantes, de componentes protéticos e nos planejamentos cirúrgico/protéticos. Os autores consideram que este método é mais versátil e preciso que outros. Normalmente, simplificações são assumidas para facilitar o modelamento e processamento dos dados. Isto pode ser feito com critério e deve ser levado em consideração ao se interpretar resultados. Existe uma tendência de se fazer análises com propriedades mais realistas, além do escopo da linearidade elástica. A sofisticação dos programas, o aumento do poder computacional e técnicas de imagens digitais vão permitir analisar melhor as estruturas biológicas, como o osso. Na conclusão dos autores, talvez no futuro seja possível que dados de imagens digitais da maxila e da mandíbula, juntamente com hábitos funcionais do paciente, possam ser utilizados clinicamente para gerar modelos 3D que poderiam sugerir a orientação de colocação de implantes com a geometria desejada baseada na análise da dinâmica das tensões.

Pita et al (2008) destacaram que frente a rebordos de altura diminuída, o uso de implantes curtos, menores de 10 milímetros (mm), e de diâmetro *standard* não é recomendado, frente a isso um implante de maior diâmetro pode proporcionar uma adequada área de superfície para osseointegração e promover uma alternativa em relação ao suporte protético. Os largos diâmetros dos implantes também promovem uma maior conexão do parafuso do *abutment* e amplia a plataforma do implante com maior suporte oclusal. Essa alternativa se faz útil diante de casos onde a área edêntula não permite espaço para instalação de dois implantes *standard* e a instalação de um único implante promoverá um suporte deficiente e insuficiente.

Fugazzotto (2008) realizaram um estudo retrospectivo de todos os pacientes atendidos entre maio 2000 e maio de 2007 que receberam implantes osseointegrados inferiores a 10 mm de comprimento. A idade do paciente, sexo, localização do implante, tipo de prótese, tempo na função e estabilidade do peri-implante da crista óssea foram avaliados. Foi realizada a análise retrospectiva de 2.073 implantes de 6 mm, 7 mm, 8 mm ou 9 mm de comprimento colocada em uma

variedade de situações clínicas em 1.774 pacientes. Taxas cumulativas de sobrevivência de implantes de próteses em função de diversas áreas da boca de apoio coroas individuais ou extensão de curta próteses fixas variou de 98,1% para 99,7%. Cada indicação foi examinada em relação ao sucesso individual e as taxas de falha e tempo médio na função. Ao final, os autores concluíram que quando utilizados adequadamente, os implantes de 6-9 mm de comprimento, demonstram taxas de sobrevida cumulativa em função comparável àquelas relatadas para implantes mais longos.

Borges Filho et al (2009) destacaram que a reabsorção óssea do rebordo alveolar frequentemente gera a necessidade de cirurgias reconstrutoras para aumentar seu tamanho e tornar possível a instalação de implantes. Estes procedimentos cirúrgicos são mais onerosos e invasivos do que a terapia convencional, sendo fatores que diminuem a aceitação do paciente. O tratamento de rebordos edêntulos de altura óssea reduzida com implantes curtos já foi associado no passado a menores taxas de sucesso. Entretanto, estudos recentes demonstram resultados similares aos implantes de comprimento maior, sendo esta melhora atribuída principalmente ao aperfeiçoamento da micro e macroestrutura do implante, ao emprego de uma técnica cirúrgica adequada e curva de aprendizado do cirurgião. Neste estudo os autores tiveram como propósito fazer uma revisão da literatura sobre a viabilidade da utilização de implantes curtos e apresentar um caso onde se pôde simplificar o tratamento sem a aplicação de técnicas cirúrgicas regenerativas mais avançadas.

Gonçalves et al (2009) analisaram a importância da bioengenharia e do aperfeiçoamento de técnicas cirúrgicas, demonstrando através dos índices alcançados a prevalência do sucesso na instalação de implantes dentais em região posterior da mandíbula, em qualidades ósseas D3, em pacientes entre 52 e 60 anos, com próteses fixas sobre implantes de 8,5 mm. Foram coletados dados de um total de 2 294 implantes instalados na mandíbula, no período de 1999 a 2007. Os implantes curtos totalizavam 1 056, com comprimento menor ou igual a 10 mm, dos quais vinte implantes foram escolhidos de forma aleatória e analisados. O índice de sucesso obtido foi de 85% e verificou-se a necessidade de tomar certos cuidados na indicação do seu uso. Na conclusão dos autores, a bioengenharia e o desenvolvimento de técnicas cirúrgicas atuais otimizaram o uso dos implantes curtos

com o objetivo de evitar cirurgias avançadas. Para compensar o menor tamanho devem-se observar alguns fatores, como: qualidade óssea, proporção coroa/implante, número de implantes e diâmetro, geometria macroscópica e microscópica dos implantes, magnitude de forças e mesa oclusal.

Lanza et al (2009) consideram que os implantes osseointegrados utilizados para reabilitação do edentulismo total mostram um elevado grau de previsibilidade terapêutica. Entretanto, surgiu a necessidade de extrapolar as alternativas de tratamento com implantes para pacientes parcialmente edêntulos. Diante disso, vários estudos têm sido direcionados para avaliar a possibilidade de unir tais implantes a dentes naturais, visto que o comportamento biomecânico dessas duas estruturas apresenta peculiaridades distintas. Utilizando-se o método de elementos finitos (MEF), foram construídos dois modelos para simulação do comportamento mecânico de uma prótese fixa de união rígida entre o dente natural e o implante osseointegrado de 6,0mm, variando a quantidade de implantes envolvidos. Na análise quantitativa, pôde-se observar que, na prótese com um implante, a máxima tensão SEQV foi de 49,73MPa; enquanto, para a prótese com dois implantes, a máxima tensão SEQV foi de 28,96MPa. A análise dos resultados permitiu concluir que a colocação de um implante adicional promove uma maior ancoragem ao conjunto protético, porém, a utilização de implante reduzido unido ao dente natural favorecerá uma mobilidade do órgão dentário.

Brito (2009) destacou que a reposição de dentes por meio de implantes em mandíbulas parcialmente edêntulas tem-se tornado, atualmente, uma alternativa para as terapias tradicionais, como as próteses parciais removíveis e fixas dento-suportadas. Apesar das altas taxas de sucesso dos implantes bucais, restrições têm sido defendidas à sua colocação, no que diz respeito à quantidade de osso disponível em altura e espessura. Altura óssea reduzida frequentemente apresenta um desafio para a substituição de dentes por implantes em pacientes parcialmente desdentados posteriores. A altura óssea limitada restringe o uso de implantes, e, para estas situações, implantes curtos deveriam ser selecionados. Entretanto, publicações recentes de avaliações clínicas utilizando implantes curtos têm sido negativas. Contudo o uso de implantes curtos tem apresentado taxas de sobrevivência mais altas do que procedimentos cirúrgicos alternativos que aumentam a altura óssea disponível, para permitir a inserção de implantes mais

longos. Neste estudo, os autores compararam o efeito do comprimento dos implantes na tensão gerada sobre osso cortical e medular, através da colocação de 3 implantes de 6mm de comprimento, do tipo Cone Morse (Straumann®), unidos e isolados, em segmento reto de mandíbula posterior. A simulação do comportamento mecânico foi realizada através do Método dos Elementos Finitos (MEF), cuja aplicação na área da Biomecânica, nas últimas três décadas, vem sendo cada vez mais utilizada em trabalhos relacionados à análise de tensões e deformações de regiões do corpo humano. Foi aplicada uma carga vertical com valor nominal de 100N, distribuída uniformemente nas superfícies oclusais de todo conjunto protético, nos dois modelos estudados. A análise dos resultados permitiu concluir que próteses fixas implanto-suportadas (PFIS) esplintadas apresentaram maior tensão equivalente de Von Mises localizada na área proximal da barra em relação às coroas isoladas, que apresentaram maior tensão na interface corticalimplante. Os resultados numéricos obtidos foram favoráveis e sugerem que seja viável a utilização de implantes curtos isolados, para substituição de dentes posteriores em mandíbulas parcialmente edêntulas. Os autores concluíram que esta opção de tratamento deve ser considerada como a primeira escolha, evitando-se procedimentos cirúrgicos de alta complexidade e morbidade.

Ughini et al (2009) ressaltaram que com a evolução do conceito de osseointegração, diversos trabalhos têm sido publicados demonstrando o tratamento com sucesso utilizando o protocolo cirúrgico de estágio único. Os autores apresentaram um caso clínico onde destacaram que a aplicação do protocolo ofereceu algumas vantagens à paciente quando comparada com a terapia reabilitadora convencional com implantes osseointegrados: a redução do tempo de espera, o aumento da função mastigatória no período de cicatrização e, a satisfação da paciente, uma vez que a autoestima e o bem-estar psicológico e social são relevantes.

Mattos et al (2009) consideram que a instalação de implantes dentários é viável, segura e previsível, desde que os critérios de seleção dos pacientes sejam obedecidos, a técnica cirúrgica seja realizada adequadamente e observado o protocolo de inserção e colocação da prótese. Na visão dos autores, com o acúmulo de conhecimentos e observações clínicas e laboratoriais tem sido possível realizar tratamentos reabilitadores com implantes dentários e próteses imediatas em tempo

de tratamento inferior ao preconizado nos primórdios da implantodontia. Os autores afirmaram ainda que, para que este protocolo possa ser utilizado com segurança, torna-se necessário uma seleção cuidadosa dos pacientes, destreza manual do cirurgião-dentista, observação de critérios como: planejamento cirúrgico e protético, emprego de implantes com comprimentos maiores que 10 mm e diâmetro mínimo de 3,75 mm, estabilidade primária (45 N.cm), qualidade óssea adequada, mesa oclusal reduzida e oclusão protegida.

Touma et al (2010) buscaram avaliar o desempenho de implantes curtos (7 mm - 8,5 mm) em mandíbulas parcialmente edêntulas de pacientes periodontalmente comprometidos. Foram avaliados 52 implantes em 22 indivíduos, sendo o grupo teste composto por 41 implantes em 15 pacientes periodontalmente comprometidos com média de idade 59 anos (DP \pm 11). O grupo controle era composto por 11 implantes em sete indivíduos periodontalmente saudáveis, com idade média de 50 anos (DP \pm 10.8). A periodontite foi considerada presente quando um indivíduo apresentava perda de inserção > 4,0 mm com presença de sinais clínicos de inflamação. Os pacientes do grupo teste foram submetidos à terapia periodontal. A cirurgia para instalação dos implantes foi realizada somente após controle dos sinais clínicos da doença periodontal. Os implantes foram instalados em clínica particular pela mesma operadora e acompanhados por oito anos. A avaliação dos implantes curtos foi realizada por radiografias periapicais para verificação da perda óssea ao redor das roscas dos implantes nas regiões mesiais e distais. Os resultados foram avaliados nos tempos de 2,5 e oito anos. O grupo teste não apresentou perda óssea significativamente maior que o grupo controle ao redor dos implantes nos diferentes períodos analisados. Os autores concluíram que o tratamento com implantes curtos em pacientes com comprometimento periodontal foi considerado seguro e previsível quando utilizado um estrito protocolo clínico por um período de oito anos.

Cote Neto et al (2010) consideram que as atrofia maxilares representam grandes desafios a Implantodontia no que diz respeito à reabilitação de espaços edêntulos. Neste artigo, acompanhou-se um caso de atrofia mandibular severa, com apenas 9 mm de altura na região entre os forames mentuais. Nestes casos as opções de tratamento descritas na literatura incluem a utilização de técnicas para aumento da disponibilidade óssea, implantes transmandibulares ou a opção por

implantes curtos. Está bem estabelecido que enxertos ósseos para ganho em altura não apresentam boa previsibilidade. Além disto, as técnicas de distração osteogênica estão associadas à grande desconforto para o paciente e os implantes transmandibulares estão associados a altos índices de insucesso. Aliado a isto, as reabilitações protético-cirúrgicas com implantes curtos têm mostrado excelentes resultados. Ao final os autores destacaram que a atrofia severa mandibular tratada obteve sucesso, com a técnica da instalação de quatro implantes curtos entre os forames mentuais para reabilitação com prótese implantossuportada tipo protocolo.

Lehmann e Teixeira (2010) consideram que são crescentes os estudos em torno dos implantes dentários osseointegráveis curtos, mostrando ser uma tendência o aumento do uso destes dispositivos. Neste estudo os autores tiveram o objetivo de avaliar as tensões geradas no osso que circunda implantes curtos, com pilares angulados, submetidos a cargas axiais e oblíquas. Os resultados mostraram que não haverá falha no sistema protético avaliado para nenhum dos carregamentos aplicados, uma vez que as tensões encontrem-se em valor menor que o limite de escoamento do material utilizado e para o osso cortical, estejam abaixo do valor preconizado pela literatura para que ocorra reabsorção óssea.

Santiago Junior et al (2010) consideram que os implantes dentários curtos representam uma opção de tratamento previsível, e sua principal indicação reside na possibilidade de evitar técnicas cirúrgicas invasivas. A literatura mostra que a geometria dos implantes é de vital importância, combinada com largos diâmetros e tratamento de superfície, principalmente quando a qualidade óssea é desfavorável. A resistência mecânica pode ser ampliada, aumentando-se o número de implantes e usando-se a espiantagem entre eles. Um rigoroso protocolo protético deve ser seguido com o intuito de evitar cargas oblíquas e controlar hábitos parafuncionais. Objetivamos discutir, através de uma revisão bibliográfica ampla os implantes dentários curtos, suas características e indicações, dando ênfase aos aspectos biomecânicos destes. As bases dados: Pubmed, ISI e Dentistry Oral Science de 1990 a 2009, foram consultadas para identificar pesquisas relacionadas ao comprimento dos implantes dentários, com ênfase aos considerados curtos e à biomecânica relacionada a estes. Foram localizados 568 artigos, sendo selecionados 69 que reuniram os critérios de inclusão. Os resultados indicaram que, dentre esses 69 selecionados, 26 artigos estavam de acordo com o nível de

evidência. Na conclusão dos autores, dentro dos limites de dados avaliados, os implantes curtos representam uma boa alternativa de tratamento, especialmente para casos com leito ósseo reduzido. Porém, os autores consideram que um rigoroso protocolo de indicação e uso deve ser seguido para a garantia do sucesso do tratamento.

Silva (2010) destacou que tradicionalmente, implantes com comprimentos $\geq 10\text{mm}$ apresentaram desempenhos superiores quando comparados com implantes curtos. Contudo, recentemente, estudos publicaram altas taxas de sobrevivência de implantes curtos com diferentes sistemas de implantes. O objetivo desta revisão de literatura foi avaliar os fatores biomecânicos, possivelmente, responsáveis pelo sucesso do uso de implantes com comprimentos $\leq 8,5\text{mm}$. Recentemente, estudos com diferentes sistemas de implantes vêm reportando altas taxas de sobrevivência com implantes curtos, muito embora, na sua maioria, esses trabalhos fossem retrospectivos e apresentem uma amostra inferior àquela relacionada aos implantes de comprimento convencional. Esse desempenho pode ser explicado, em parte, pela observância aos princípios biomecânicos no planejamento protético-cirúrgico, entre eles:

1. A utilização de implantes com superfícies texturizadas que, aumentando a área de contato implanteosso, possibilitou uma distribuição das tensões mais adequadamente;
2. Alteração do protocolo cirúrgico visando otimizar a estabilidade inicial e a ancoragem do implantes curtos;
3. Condutas clínicas procurando reduzir a incidência de vetores de força não axiais, diminuição das tensões, controle da sobrecarga oclusal e uma melhor distribuição das cargas no sistema prótese-tecido ósseo.

Anitua e Orive (2010) avaliaram as taxas de sobrevivência a longo prazo dos implantes BTI curtos (7 mm a 8,5 mm) e extra-curtos (5,5 mm e 6,5 mm) colocados tanto no maxilar como na mandíbula. Foram realizados dois estudos diferentes de cortes retrospectivos. No estudo de implantes curtos BTI, foram avaliados 340 implantes colocados em 201 pacientes enquanto no estudo de implantes extra-curtos BTI, de 48 implantes colocados, foram considerados 35. Todas as instalações

dos implantes foram realizadas por dois cirurgiões com experiência e as reabilitações foram realizadas por 3 protodônticos. Cada fracasso dos implantes foi analisado atentamente. A sobrevivência dos implantes foi analisada mediante uma análise de tabelas de sobrevivência (Wilcoxon [Gehan test]). As taxas de sobrevivência global dos implantes curtos foram de 100% tanto para a análise dos implantes como do paciente. O tempo médio de seguimento dos implantes curtos foi de $80,5 \pm 8,9$ meses. No estudo de implantes extra-curtos BTI, as taxas de sobrevivência foram de 97,9% e 97,1% para a análise dos implantes e paciente, respetivamente. Neste segundo estudo, o período de seguimento foi de $23,4 \pm 6,4$ meses. A perda óssea distal e mesial dos implantes extra-curtos aos 24 meses posteriores à inserção variou entre 1,30 mm e 1,39 mm, respetivamente. Como conclusão os autores comprovaram que o tratamento com implantes BTI curtos e extra-curtos pode ser considerado seguro e previsível se for utilizado segundo protocolos clínicos estritos.

Galvão et al (2011) consideram que naquelas situações clínicas em que ocorre severa reabsorção óssea após perda de dentes, as opções de tratamento com implantes incluem a necessidade de reconstrução óssea prévia e instalação de implantes convencionais ou apenas de implantes curtos. Estes autores revisaram, não sistematicamente, a literatura com o propósito de sintetizar e discutir alguns itens sobre o uso de implantes curtos, tais como aspectos biomecânicos, índices de sucesso, longevidade e planejamento cirúrgico-protético. Na revisão de literatura, buscou-se selecionar referências atuais e de impacto acerca dos implantes curtos, comparando-os aos convencionais. Diversos estudos destacam a maior importância do diâmetro dos implantes. Para a prática clínica os curtos apresentam altas taxas de sucesso e previsibilidade quando determinados aspectos biomecânicos são levados em consideração. Os autores concluíram que a colocação de implantes curtos torna-se um tratamento viável para pacientes com altura óssea reduzida. Com base na revisão de literatura, conclui-se que:

- o diâmetro se mostrou mais eficiente do que o comprimento dos implantes na dissipação de tensões, pois a região que mais recebe esforço está junto à crista óssea;

- apesar do seu maior índice de perda, os implantes curtos evidenciam taxas de sucesso próximas às dos implantes longos convencionais utilizados;
- medidas como esplintagem, proporção implante-coroa semelhante, eliminação de contatos oclusais horizontais, diminuição da mesa oclusal e não uso de cantilêveres favorecem a biomecânica e aumentam a previsibilidade do tratamento;
- a qualidade óssea e o tratamento de superfície dos implantes são fatores primordiais para o sucesso com implantes curtos. Áreas com osso dos tipos III e IV demonstram mais falhas, independentemente do tipo de superfície dos implantes;
- o protocolo cirúrgico com duas etapas é mais seguro para o procedimento com implantes curtos.

Bezerra et al (2011) afirmaram que os implantes têm revolucionado a prática odontológica contemporânea. Pacientes que perderam seus dentes agora podem, por meio de procedimentos simples, através de implantes elevar sua autoestima, usufruir de próteses fixas sem se preocupar com o desconforto das próteses móveis. Ainda na visão dos autores, a terapia com implantes curtos em função da simplicidade do tratamento, com conseqüente diminuição do custo e índice de sucesso similar aos dos implantes longos parece configurar-se em uma solução mais vantajosa. Os autores ainda discutiram, através de uma revisão bibliográfica os implantes curtos, suas características assim como seus aspectos biomecânicos, com o objetivo de analisar as vantagens e desvantagens da utilização de implantes curtos. Os autores concluíram que o tratamento com implantes curtos é, hoje uma alternativa das mais viáveis para a substituição de dentes perdidos. Porém, um rigoroso protocolo de indicação e uso deve ser seguido para o sucesso do procedimento.

Lucchiari Junior et al (2011) consideraram que a utilização de implantes curtos (6,0 - 8,5mm) no tratamento reabilitador tem sido bastante empregada em locais onde a altura óssea é limitada ou em regiões próximas a estruturas anatômicas importantes. Historicamente, o uso de implantes curtos tem sido associado a menores taxas de sucesso quando comparados com implantes de

comprimento convencional. Entretanto, estudos clínicos recentes mostram uma similaridade na taxa de sucesso de implantes curtos e convencionais. Na visão dos autores, tanto para o clínico quanto para o paciente, esse tratamento apresenta-se como uma alternativa simples e segura, devido à redução dos custos, procedimentos cirúrgicos, morbidade e tempo de tratamento. Devido à similaridade nas taxas de sucesso, a indicação de implantes curtos pode ser feita em praticamente todos os casos, assim substituindo a realização de procedimentos invasivos para reconstrução do volume ósseo. No caso clínico apresentado pelos autores, foi também obtido pleno sucesso na reabilitação do paciente.

Silva et al (2011), a reabilitação protética de mandíbulas edêntulas severamente atrofiadas tem sido um grande desafio para a Implantodontia. A literatura descreve para a solução destes casos a utilização de técnicas de enxertia e distração osteogênica para aumento da disponibilidade óssea, instalação de implantes transmandibulares ou a utilização de implantes curtos. Contudo, as reabilitações protéticas suportadas por implantes curtos têm apresentado resultados excelentes e morbidade reduzida frente às demais técnicas.

Silva et al (2011) destacaram que os implantes curtos começaram a ser utilizados na tentativa de evitar cirurgias de enxerto ósseo e diminuir as etapas cirúrgicas e conseqüentemente o tempo do tratamento. Em situações críticas quanto a largura, altura e densidade óssea, há alternativas para o tratamento reabilitador que deve ser planejado para cada situação como: enxertos ósseos, implantes zigomáticos, implantes inclinados, lateralização do nervo alveolar inferior, distração osteogênica e implantes curtos. A utilização de implantes curtos em regiões posteriores de maxila e mandíbula possuem altos índices de sucesso, sendo uma ótima alternativa em relação a tratamentos com enxertos ósseos, apresentando menor custo, menor morbidade e por isso melhor aceitação por parte do paciente. Para o sucesso do tratamento com implantes curtos alguns fatores são importantes: qualidade óssea, diâmetro e número de implantes, protocolo cirúrgico, esplintagem, mesa oclusal, micro e macro estruturas dos implantes. Para os autores, os implantes curtos são opção viável para o tratamento reabilitador dos maxilares e apresentam taxas de sucesso iguais aos implantes convencionais. Ainda, o uso de implantes curtos tem a vantagem de diminuir o tempo e o custo do tratamento quando comparado a tratamentos que utilizam cirurgias de enxertos ósseos, além de

apresentar menor complicação pós-operatória o que leva a uma melhor aceitação por parte do paciente. Mudanças na micro e macro estrutura dos implantes, alteração do protocolo cirúrgico para obtenção de estabilidade primária, controle de sobrecargas oclusais, protocolo cirúrgico em duas etapas e a curva de aprendizado do profissional apresentam-se como fatores fundamentais no sucesso do tratamento com implantes curtos

Scherer et al (2011) também afirmaram que com a divulgação do conceito de osseointegração por Bränemark, baseado em anos de estudo, houve uma grande mudança na Odontologia moderna. Os tratamentos ganharam muitas variáveis no planejamento, normalmente mais estéticos e eficazes. Apesar da introdução dos implantes osseointegrados, com grande demanda e evolução da técnica, alguns fatores ainda limitam a colocação de um número adequado de implantes. Com isso, tem-se deparado com uma situação clínica de grande importância na Implantodontia: a restauração do edentulismo parcial utilizando pilares de dentes naturais unidos a implantes. O principal fator de preocupação ao se indicar a união dente/implante é a biomecânica, devido à diferença de absorção das forças oclusais pelos dois componentes distintos, dente e implante. Através de uma revisão de literatura, foram abordados os critérios biomecânicos dessa união, considerações sobre as formas de executá-la, as possíveis complicações e os achados clínicos das pesquisas. Ainda na visão dos autores, muito embora os conceitos teóricos revelem problemas em potencial, os resultados clínicos apontam favoravelmente para o uso desse tipo de união. Segundo alguns profissionais, principalmente em segmentos curtos e com conexões rígidas, entretanto, o assunto é ainda bastante controverso.

Carmo Filho et al (2011) destacaram que os pacientes com atrofia óssea avançada dos maxilares ainda consistem em um desafio para a reabilitação oral. A literatura sugere várias opções de tratamento e cabe ao profissional escolher qual é a mais indicada conforme as condições psicossomáticas e financeiras do paciente. Os autores relataram e discutiram, embasado na literatura pertinente, o caso de uma paciente portadora das características ósseas acima, onde o tratamento escolhido foi a confecção de uma prótese total superior convencional e uma prótese fixa inferior suportada por implantes curtos com minipilares angulados devido à perda óssea vertical severa e ao prognatismo mandibular.

Garcia et al (2011) analisaram os tratamentos nas quais foram utilizados implantes curtos e finos do Sistema Straumann, na região posterior de mandíbula, assim como discutiram seus princípios e fatores integrantes do sucesso e previsibilidade. Além de uma breve revisão literária dos princípios que define o sucesso dos implantes, apresentando também o sucesso desses implantes ao longo prazo em outros trabalhos. Os autores apresentaram o protocolo cirúrgico de uma fase, e avaliação dos implantes curtos e finos, destacando a importância das superfícies dos implantes, quando estas são fundamentais no processo de osseointegração. Sendo as superfícies SLA e SLActive destacadas por permitirem e dar previsibilidade. Esta técnica possibilita tanto ao profissional, laboratório e o próprio paciente maior conforto no desempenho dos trabalhos, em tempo ágil e seguro. Em 16 implantes, os critérios de avaliação foram quanto a presença de mobilidade, dor, mucosite, perda óssea marginal após 12 a 15 meses de função. Apresentaram em quatro implantes a presença de perda óssea marginal ou salserização que se limitou em 0,8 mm, sendo um índice insignificante. Assim, as chances de sucesso na aplicação de implantes curtos e finos, do sistema Straumann (superfície SLA e SLActive), levando-se em consideração além do excelente resultado técnico, a satisfação do paciente, livrando o mesmo das cirurgias avançadas, oferecendo ao paciente um tratamento com previsibilidade, longevidade e sem morbidade. Neste estudo, o índice de sucesso dos implantes avaliados foi de 100%, pois todos foram reavaliados entre 12 a 15 meses em função. Os mesmos apresentaram estabilidade terciária, e a perda óssea marginal foi desprezível.

Sampaio e Girundi (2011) também ressaltaram que um dos problemas relatados na utilização de implantes curtos é a proporção coroa/implante desfavorável. Entretanto, nos últimos anos, resultados positivos de tratamentos com essas condições foram observados, viabilizando a aplicação da técnica com implantes curtos. A mesa oclusal de coroas sobre implantes curtos deve, preferencialmente, ser reduzida, com o máximo de pontos de contato harmônicos, sulcos rasos e cúspides baixas. Tais características buscariam diminuir a resultante de forças sobre o sistema de implante e seus componentes, otimizando a biomecânica final do caso. Casos de desaperto ou fratura de parafusos, nessas situações limites, poderiam ser evitados a partir da aplicação de sistemas de implantes com componentes protéticos com parafusos de diâmetro maior, ótima

adaptação e interface com propriedades mecânicas anti-rotacionais, ou interface de conexão tipo Cone Morse.

Sotto-Maior (2011) destacaram que os implantes curtos são uma alternativa terapêutica para rebordos reabsorvidos. Entretanto, em regiões posteriores atroficas apresentam maior risco biomecânico, devido às coroas protéticas mais longas decorrente do aumento do espaço inter-maxilar. Com objetivo de compensar a biomecânica desfavorável é aconselhável utilizar materiais restauradores menos rígidos, sistemas de retenção da prótese que facilitem a dissipação de tensões e uso de implantes com diâmetros maiores. Contudo, a influência desses fatores protéticos e o torque de inserção na concentração de tensões não está claramente esclarecida. Assim, os objetivos deste trabalho foram avaliar por meio do método dos elementos finitos tridimensional: I) A influência dos fatores protéticos (proporção coroa-implante (C/I), sistema de retenção da prótese, material restaurador e tipo de carregamento oclusal) na concentração de tensões nas regiões do osso cortical, medular, parafuso protético e no implante de prótese unitária suportada por implante curto; II) Avaliar a influência de diferentes torques de inserção na distribuição de tensão e deformação do osso cortical e medular. Para o primeiro objetivo foram criados 32 modelos da parte posterior de uma mandíbula atrofica. Cada modelo recebeu uma coroa metalocerâmica ou cerâmica pura, cimentada ou parafusada, sobre um implante de 7 mm de comprimento e 5 mm de diâmetro na região de primeiro molar. A proporção coroa-implante variou 1:1, 1.5:1, 2:1 ou 2.5:1. Os modelos foram carregados simulando uma oclusão normal ou traumática. Após o teste de convergência a 5% para determinar o refinamento da malha à análise numérica foi realizada com o programa Ansys Workbench 10.0®. A tensão máxima principal (max) para o osso cortical e osso medular e a tensão de von Mises (vM) para o implante e parafuso protético foram obtidos e submetidos à análise da variância. Para o segundo objetivo, seis modelos da pré-maxila foram construídos com um implante e carregados com 30, 40, 50, 60, 70 ou 80 Ncm obtidas de toque de inserção. A deformação máxima principal (max) foram obtidos para o osso cortical e medular. O teste de correlação de Pearson foi utilizado para determinar a correlação entre torque de inserção e a concentração de tensões e deformações no tecido ósseo periimplantar. Como resultados, observou-se que a oclusão traumática e o aumento da proporção C/I aumentaram significativamente a concentração de tensão no osso

cortical, osso medular, parafuso protético e no implante. O sistema de retenção apresentou influência significativa ($p < 0.02$) na concentração de tensão, porém menor do que a oclusão e a proporção C/I. As próteses parafusadas apresentaram maiores tensões quando comparadas as próteses cimentadas em todas as regiões avaliadas. A concentração de tensão não foi afetada pelo material restaurador. Para o segundo objetivo observou-se que o aumento do torque de inserção aumenta a max e max para o osso cortical e medular. Conclui-se que o tipo de carregamento oclusal foi o fator avaliado que mais influenciou na concentração de tensão em prótese unitária suportada por implante curto e que torques de inserção de maior magnitude aumentam as concentrações de tensão e deformação no tecido ósseo periimplantar.

Barbosa et al (2012) consideram que as perdas dentárias podem gerar vários problemas, sendo a atrofia óssea uma das mais frequentes, dificultando posteriormente a reabilitação oral. O uso de próteses removíveis e longos períodos de edentulismo podem agravar o quadro de atrofia. Devido à teoria de que o implante deveria ser o mais longo possível, procedimentos cirúrgicos para suprir esse déficit de volume ósseo horizontal/vertical foram amplamente estudados como: enxertos em blocos inlays/onlays, distração osteogênica (DOA), enxertos em seio maxilar, regeneração óssea guiada (ROG) e lateralização do nervo alveolar inferior (LNAI). Porém, alto custo biológico, morbidade e literatura não conclusiva levaram a busca por alternativas. Vários estudos vêm demonstrando que os implantes curtos podem apresentar índices de sucesso comparáveis aos dos implantes mais longos. Neste estudo, os autores apresentaram uma revisão da literatura científica a respeito dos implantes curtos abordando as modificações em sua macro e microgeometria, o desenvolvimento de novas técnicas cirúrgicas e os conhecimentos de biomecânica, entre outros fatores que aumentaram as taxas de sucesso e sobrevivência dessa modalidade de tratamento.

Segundo Fernandes e Campos (2012), rigorosos critérios devem ser seguidos para maior previsibilidade do tratamento odontológico, os quais devem ser baseadas em evidências científicas. Alguns aspectos conceituais ainda permanecem controversos, como a questão da mecânica das próteses sobre implantes posteriores. Nesse panorama, o uso de implantes curtos é uma alternativa para a reabilitação de áreas críticas. Neste estudo, o objetivo foi verificar o uso de implantes

curtos em região onde a carga mastigatória é mais relevante (posterior) e sua durabilidade, contrastando os riscos/benefícios existentes. Os autores destacaram que implantes curtos são aqueles com comprimento menor do que 10mm, os quais são uma excelente alternativa para a reabilitação de áreas com altura óssea deficiente, necessitando de uma adequada avaliação e correto planejamento.

Iwaki et al (2012) buscaram avaliar por meio da tomografia computadorizada de feixe cônico (TCFC) a densidade do tecido ósseo formado ao redor de implantes curtos e a resistência à fratura por meio da máquina de ensaio universal de força, quando estes estão associados ou não aos enxertos de fosfato de cálcio bifásico. Para este estudo, foram utilizadas 10 tíbias de coelhos da raça Nova Zelândia. No grupo controle (GC) foram instalados dois implantes cilíndricos, com interface cone morse 4.0 x 6.0 mm na tíbia direita e no grupo teste (GT) foram instalados dois implantes cilíndricos, com interface cone morse 4.0 x 6.0 mm e enxerto com o biomaterial fosfato de cálcio bifásico na tíbia esquerda. Após o sacrifício dos animais e remoção das tíbias, estas foram encaminhadas para a realização do exame de TCFC e teste de resistência à fratura. Como resultados, após análise dos dados verificaram-se que as médias em escala Houns para os espécimes com enxerto foram pontualmente maiores que para os espécimes sem enxerto (948,55 e 739,06 respectivamente) e comprovaram-se diferenças estatisticamente significantes entre os espécimes. Com relação ao teste de resistência, as médias em Newton para os GC e GT foram 15,586 e 16,028 respectivamente. Na conclusão dos autores, o GT apresentou as maiores densidades ósseas e esse aumento foi verificado principalmente nos dois primeiros milímetros, local onde efetivamente ocorreu a colocação do enxerto. Com relação à resistência à fratura, os grupos controle e teste apresentaram resultados similares.

Aguiar et al (2012) consideraram que a reabilitação de regiões edêntulas com implantes dentários osseointegráveis é um procedimento previsível, bem documentado na literatura e com elevadas taxas de sucesso. Entretanto, a escassez óssea do leito receptor ou a proximidade com estruturas anatômicas limita o procedimento reabilitador, principalmente nas regiões posteriores da mandíbula. Dessa forma, os implantes curtos são uma alternativa de tratamento para esses casos de reabsorção óssea severa. Os autores realizaram uma revisão da literatura para analisar a taxa de sucesso dos implantes curtos, destacando-se os instalados

na região posterior da mandíbula, assim como apresentar um caso clínico. Para isso foi realizado um levantamento bibliográfico dos artigos publicados nos anos de 2005 a 2012, indexados na base de dados Pubmed e Bireme. Concluiu-se que as taxas de sucesso dos implantes curtos são semelhantes às taxas de sucesso dos implantes convencionais e que essa taxa de sucesso está relacionada com a geometria e o tratamento das superfícies dos implantes curtos. Ainda, o implante curto pode ser considerado como uma alternativa viável para a reabilitação dos maxilares severamente reabsorvidos. Entretanto, muitos autores consideram que mais pesquisas são necessárias para se equivaler um implante curto com um implante longo.

Carrera et al (2012) tiveram como objetivo considerar as indicações para o uso dessas técnicas de reabilitação para região posterior de mandíbulas atroficas e também discutir sobre sua importância no planejamento cirúrgico e protético de reabilitação da região posterior de mandíbula atrofica. Concluíram que a presença de defeitos ósseos ou reabsorção alveolar moderada e severa são fatores limitadores da reabilitação oral com implantes osseointegráveis. Além disso, algumas estruturas anatômicas indicam a necessidade de técnicas complementares que possibilitem a instalação de implantes, como a presença do nervo alveolar inferior na região posterior da mandíbula. Nesse contexto, opções de tratamentos, como uso de implantes curtos e lateralização do feixe vaso-nervoso do alveolar inferior são freqüentemente citados na literatura.

Baltieri et al (2012) relataram um caso de atrofia mandibular tratada, com sucesso, por meio da instalação de quatro implantes curtos entre os forâmenes mentuais para reabilitação com prótese implantossuportada tipo protocolo híbrido submetido à carga imediata. Até a finalização do relatório, a paciente encontra-se em pós-operatório de 13 meses apresentando valor médio de profundidade de sondagem peri-implantar de 1,87 mm e de 78,56 ISQ da frequência de ressonância.

Verri et al (2012) destacaram que os estudos que avaliam a influência da altura da coroa e do comprimento dos implantes de hexágono interno ainda é escassa apesar da grande relevância do tema. Assim, foi objetivo deste estudo verificar a influência de diferentes alturas de coroa e comprimentos de implantes tipo hexágono interno na distribuição das tensões em próteses unitárias, utilizando a metodologia método dos elementos finitos 3D. Foram confeccionados 4 modelos

tridimensionais com auxílio de programas CAD-CAM, cada um constituindo um bloco ósseo obtido através de remontagem de cortes de tomografia computadorizada da região de um molar mandibular. Dois comprimentos de implante foram utilizados (8,5 mm e 10 mm), ambos de 3,75 mm de diâmetro, suportando uma coroa metalocerâmica parafusada confeccionada sobre UCLA (alturas de 10 mm e 15 mm). As cargas aplicadas foram de 200N vertical e 100N oblíqua. Os mapas de tensão foram plotados em von Mises e Tensão Máxima Principal. Os resultados mostraram que as concentrações para cargas oblíquas foram mais expressivas do que as cargas verticais, intensificando a medida que se aumentou a altura da coroa protética para ambos os implantes. Comparativamente, os níveis de tensão encontrados no tecido ósseo foram mais expressivos para os modelos com implante de menor comprimento. Assim, por esta metodologia foi possível concluir que o aumento da coroa foi mais crítico para o tecido ósseo quando da utilização de implantes de 8,5 mm de comprimento. Implantes com maior comprimento representam risco biomecânico menor para a distribuição de estresse.

Dos Santos et al (2012) consideraram que a reposição de dentes perdidos por meio de implantes osseointegráveis é, atualmente, um tratamento com conhecida eficácia que traz relativa tranquilidade aos pacientes. Essa tranquilidade é perdida quando se faz necessário o emprego de procedimentos cirúrgicos mais invasivos como o enxerto ósseo, a lateralização de nervo alveolar e o levantamento de seio maxilar para a posterior colocação de um implante convencional, ou seja, maior que 10 mm de comprimento. Essa revisão de literatura avaliou os índices de sucesso em um tratamento alternativo a essas cirurgias invasivas, que é a colocação de implantes curtos nas áreas posteriores e edêntulas, tanto da mandíbula quanto da maxila. Esses índices são menores, porém próximos aos índices dos tratamentos com implantes convencionais. Analisou, ainda, os fatores que contribuem para que esse tratamento seja cada vez mais viável na clínica diária. Como principais fatores temos a avaliação criteriosa da qualidade e quantidade óssea da região a ser operada, a utilização do protocolo de biomecânica sugerido por vários autores e a realização do tratamento em dois estágios cirúrgicos em todos os casos. Seguindo esses critérios, temos bons índices de sucesso e a diminuição dos riscos que levam às perdas indesejáveis.

Maffezzolli et al (2013) destacaram que pacientes totalmente edêntulos, porém, com o inconveniente da limitada quantidade óssea e/ou pela pneumatização dos seios maxilares, têm resoluções desfavoráveis em abordagens como enxertos ósseos, implantes curtos, fixações zigomáticas. Uma alternativa conservadora é o all-on-four, consistindo na reabilitação de um paciente edêntulo com prótese fixa sobre quatro implantes, sendo dois posteriores inclinados e dois anteriores instalados verticalmente. Os autores apresentaram um caso clínico de reabilitação total superior e inferior com carga imediata pela técnica all-on-four, destacando a utilização de implantes cone-morse na maxila e hexágonos externos na mandíbula e seus acompanhamentos durante três anos.

Kennedy et al (2013) avaliaram o sucesso de implantes curtos em localizações posteriores antes do carregamento. Dezoito pacientes receberam pelo menos quatro implantes Astra Tech em locais posteriores simétricos. Os implantes (n = 82) variaram de 6 a 11 mm com 70 implantes \leq 9 mm e 38 implantes = 6 mm. A instalação foi planejada usando software e tomografia computadorizada (CBCT). As guias foram usadas para atingir os sítios exatos planejados na instalação. A falha precoce ocorreu em 7 dos 82 implantes ou 8,5%. Todos os implantes com defeito tinham 6 mm de comprimento e foram colocados usando guias cirúrgicos de fabricação assistida por computador (CAD / CAM). Três falhas ocorreram em um paciente. Os resultados apontaram que os guias CAD / CAM utilizados com irrigação externa podem representar um risco maior para o sucesso de implantes de 6 mm colocadas em áreas posteriores com perda óssea avançada.

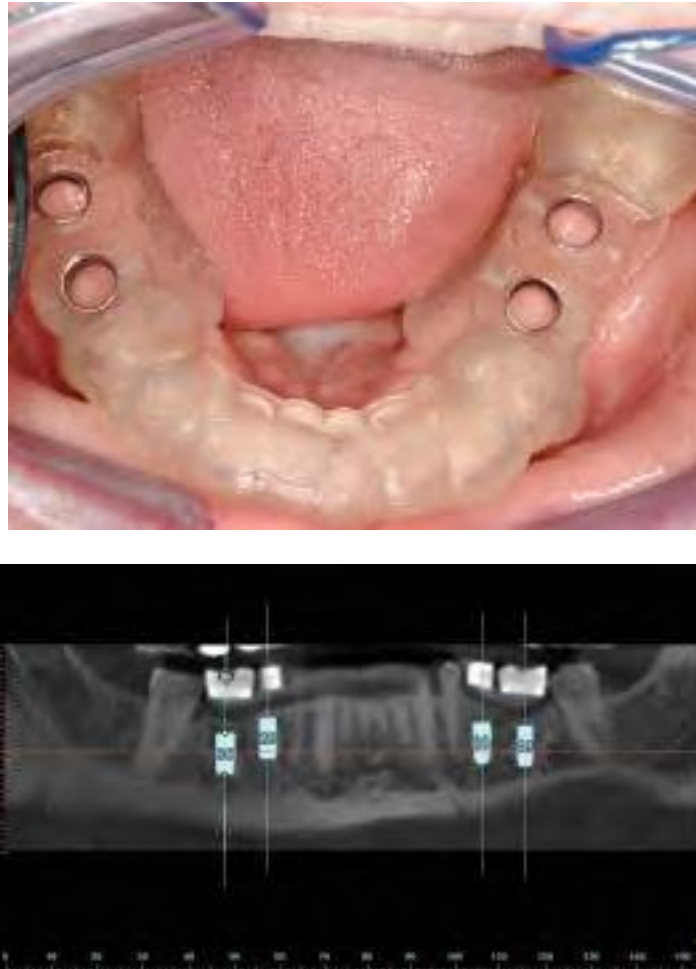

Figura 7: Acima (guia usado na instalação dos implantes e abaixo a imagem pós instalação.
Fonte: Kennedy et al (2013, p.173).

Michel et al (2015) avaliaram a previsibilidade de implantes curtos e extracurtos não espiantados em mandíbula posterior, e discutir aspectos referentes às suas nomenclaturas. Destacaram que a reabilitação em áreas posteriores atróficas representa uma grande complexidade no planejamento e tratamento com implantes osseointegrados. Destacaram que não há previsibilidade conclusiva na literatura de cirurgias de aumento em altura de rebordo ósseo, por isso os implantes com comprimento reduzido são objeto de várias pesquisas clínicas. A utilização de implantes curtos diminui a morbidade, o tempo cirúrgico e de tratamento, as complicações cirúrgicas e o uso de medicamentos quando comparada à reabilitação com enxertia óssea prévia. Na conclusão dos autores, existe uma necessidade de padronização dos estudos (pesquisas clínicas em humanos), visando estabelecer taxas de sucesso/sobrevida adequadas às peculiaridades dos implantes curtos, com

intuito de promover definições embasadas na previsibilidade desses implantes. A elaboração de pesquisas com adequado desenho de estudo, proporcionando maior confiabilidade nos resultados, é essencial para o embasamento clínico do cirurgião-dentista e a diminuição de viés.

Luca et al (2015) relataram o caso de uma paciente do gênero feminino que foi reabilitada através de uma prótese tipo protocolo inferior com o uso de implantes curtos. No caso, a paciente M. L. K. 53 anos, gênero feminino compareceu à Clínica Odontológica com a queixa de dificuldade para mastigação e dificuldade de adaptação da prótese total inferior. Na anamnese, não foi relatado nenhum tipo de doença progressiva ou uso de medicação por parte da paciente. Ao exame clínico, pode-se observar uma mucosa normal em cor, porém de espessura aumentada e, rebordo mandibular atrófico. Foi solicitada uma tomografia computadorizada para se ter a noção exata das dimensões ósseas da mandíbula mostrando o rebordo mandibular com altura diminuída, sendo maior na região anterior com 8 mm. O tratamento proposto foi a reabilitação do paciente por meio de prótese tipo protocolo com o uso de implantes curtos. Na mesma sessão cirúrgica, foram instalados os transferentes de moldagem. Efetuou-se uma moldagem de transferência com silicóna de condensação e, no dia seguinte, a prova da barra metálica e, os demais procedimentos protéticos até a acrilização da prótese tipo protocolo (Fig. 2). A paciente permaneceu em acompanhamento clínico e radiográfico. Após 12 meses, pode-se observar na radiografia panorâmica (Fig. 3) uma discreta saucerização dos implantes o que não comprometeu a eficiência clínica do trabalho.

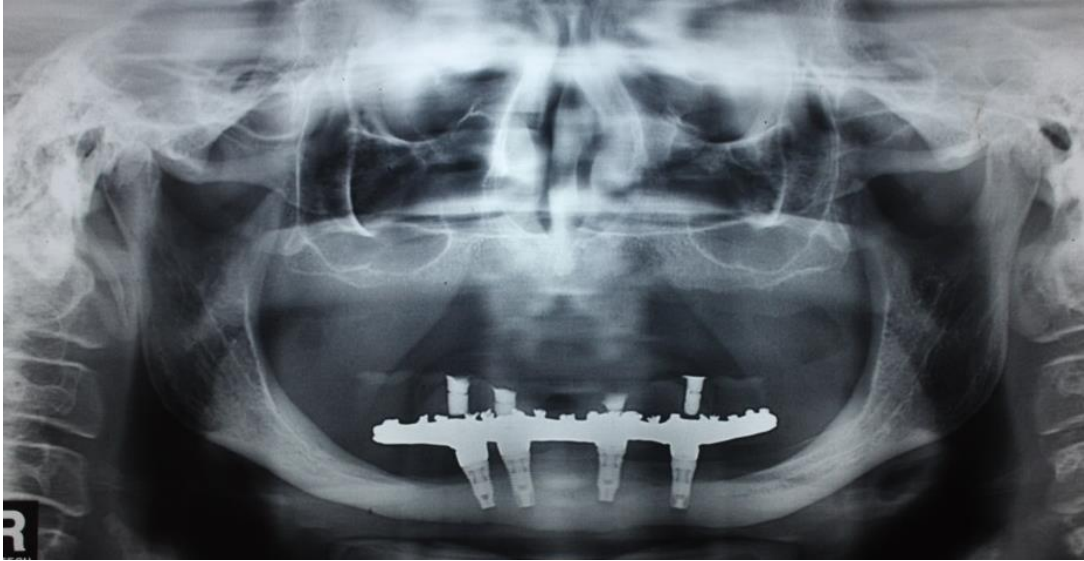


Figura 8: Aspecto radiográfico após instalação da prótese tipo protocolo.
Fonte: Luca et al (2015, p.54).

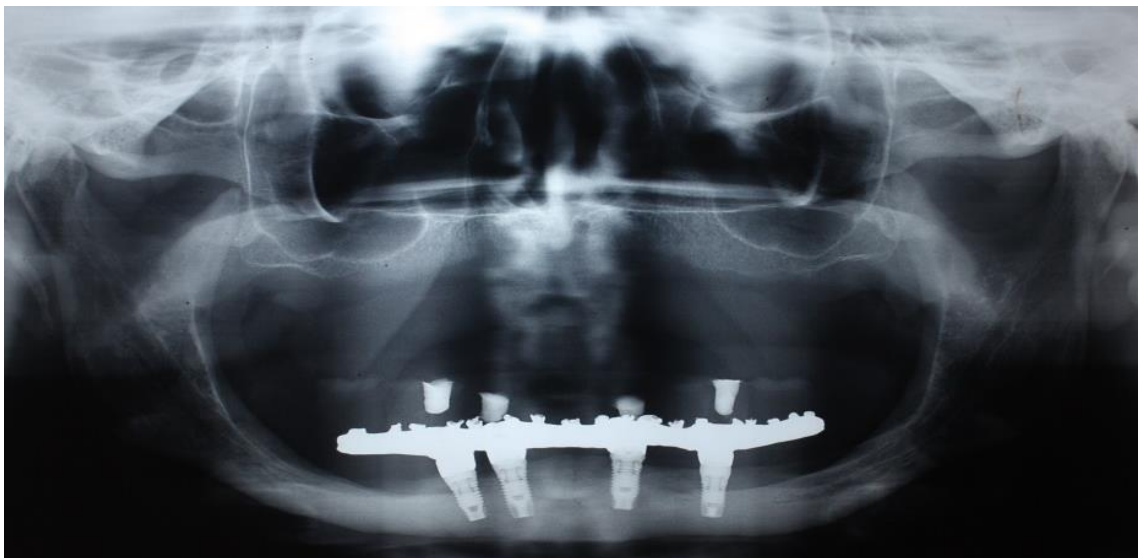


Figura 9: Pós Operatório de 12 meses.
Fonte: Luca et al (2015, p.54).

Luca et al (2015) concluíram que o uso dos implantes curtos, especialmente nos casos de reabilitações totais da mandíbula, está indicado para os pacientes que apresentam atrofia do rebordo alveolar. Ainda, ressaltaram que as próteses suportadas por implantes curtos devem ser ajustadas corretamente e apresentar sulcos rasos e cúspides baixas para não transmitirem forças excessivas para os implantes o que pode culminar com o insucesso do tratamento.

4 DISCUSSÃO

Os implantes curtos surgiram como uma importante alternativa para a reabilitação de pacientes total ou parcialmente edêntulos.

Sua consolidação entre os profissionais e no mercado mais precisamente faz desta opção uma das mais usadas atualmente quando o assunto é a reabilitação implantossuportada.

Na presente revisão de literatura, pode-se constatar que diversos autores defenderam a utilização destes tipos de implantes, onde, a seguir, serão apresentadas algumas das principais vantagens da técnica.

Na visão defendida por Aguiar et al (2012) consideraram que a reabilitação na região posterior da mandíbula, com implantes curtos, pode-se obter taxas de sucesso semelhantes às taxas de sucesso dos implantes convencionais e que essa taxa de sucesso está relacionada com a geometria e o tratamento das superfícies dos implantes curtos.

Outra indicação, conforme foi defendido por Carmo Filho et al (2011), é a possibilidade de uso, com mais vantagem, nos casos que envolvem a presença de defeitos ósseos ou reabsorção alveolar moderada e severa, ou ainda naquelas situações em que a presença do nervo alveolar inferior na região posterior da mandíbula, sendo portanto mais indicados nestes casos.

Da mesma forma, complementando esta visão, Barbosa et al (2012) defenderam que a redução da altura do osso alveolar na verdade representa uma importante limitação para o tratamento restaurador, especialmente nas regiões posteriores da mandíbula e da maxila, que são aqueles locais onde o canal do nervo alveolar inferior e o assoalho do seio maxilar estão presente e não há a possibilidade de se garantir, com a colocação dos implantes longos, um processo eficiente de osseointegração em razão do pouco conteúdo ósseo nestas regiões.

Na visão defendida por Verri et al (2012) outra vantagem dos implantes curtos seria a constatação de que implantes com maior comprimento representam risco biomecânico menor para a distribuição de estresse.

Conforme foi destacado por Dos Santos et al (2012), atualmente a técnica é reconhecidamente eficaz e traz relativa tranquilidade aos pacientes, tendo bons índices de sucesso e a diminuição dos riscos que levam às perdas indesejáveis.

Da mesma forma, na visão defendida por Barboza et al (2007) para que haja um processo eficaz de osseointegração, é essencial que haja o maior contato possível entre a área total da superfície do implante e o osso alveolar, e isso em regiões como a região posterior da maxila, devido à expansão do seio maxilar após a perda dentária e a região posterior da mandíbula, em razão da proximidade com o canal mandibular, torna-se um empecilho para a instalação destes tipos de implantes.

Constatação semelhante foi apresentada por Silva et al (2009), que concordaram ao afirmarem que há um melhor resultado na utilização dos implantes osseointegráveis quando o maior contato possível entre a área total da superfície do implante e o osso alveolar é alcançado, por isso há esta procura por implantes maiores tanto em comprimento quanto em diâmetro.

Diante destas considerações, pode-se compreender que, naquelas situações em que os implantes longos são contra-indicados, principalmente em razão da ação de reabsorção óssea imposta naturalmente pelos tecidos posteriormente à extração do elemento dentário, a colocação de implantes curtos é uma modalidade que tem sido amplamente difundida, apresentando inúmeras vantagens tanto para o profissional quanto para o paciente.

De uma forma geral, as vantagens destes implantes são especialmente o fato de minimizar a necessidade de uma maior elevação do assoalho do seio, reduzindo a duração do tratamento e a morbidade. Também, para Melhado et al (2007), a utilização de implantes curtos tem apresentado resultados altamente favoráveis, tanto em próteses parciais quanto em próteses totais, com índice de sucesso comparado ao de implantes longos, ou seja, com alta previsibilidade e sucesso.

Assim, constatou-se com esta revisão de literatura que um grande número de estudos, realizados em diferentes países, comprovaram as vantagens do emprego dos implantes curtos.

Doutra feita, um fator limitante para o uso de implantes curtos é a altura óssea disponível, já que em determinadas áreas, como é o caso da posterior da maxila - devido a expansão do seio maxilar após a perda dentaria -, e a região posterior da mandíbula - devido à proximidade com o canal mandibular -, são áreas que muitas vezes impossibilitam a instalação de implantes longos.

Entre as desvantagens da técnica, a principal seria a impossibilidade de se usar áreas atróficas é a possibilidade de uma restauração protética longa, apresentando uma razão coroa/implante desfavorável, estética insatisfatória e um desconforto para o paciente durante a higienização.

5 CONCLUSÃO

Conclui-se que os implantes curtos são, atualmente, uma importante ferramenta para a reabilitação de pacientes parcialmente ou totalmente edêntulos em implantodontia. A utilização deste sistema possibilita uma reabilitação com alto percentual de previsibilidade, especialmente na região da maxila, sem a necessidade de promover a elevação do assoalho do seio, reduzindo a duração do tratamento e a morbidade. Ainda, é uma técnica com pouca ou nenhuma desvantagem em relação aos demais sistemas, e que cada vez mais tem alcançado destaque e consolidação nos casos de reabilitação em implantodontia.

REFERÊNCIAS

AGUIAR, S.; HORA, C.; QUEIROZ, T.P.; MARGONAR, R.; MARCANTONIO, E.; LUVIZUTO, E.R. Implantes curtos em região posterior da mandíbula. *ImplantNews*; 9(5): 741-748, 2012.

ANITUA, E.; ORIVE, G. The use of short and extra-short BTI implants in the daily clinical practice. *JIACD*; 2 (5), 19-20, 2010.

BALTIERI, B.R.; PAGANELLI, O.E.B.; GIRO, G.; LEITE, V.A.; GABRIELLI, M.A.C.; PEREIRA FILHO, V.A. Frequência de ressonância e sondagem peri-implantar em implantes curtos sob carga imediata com prótese total fixa em cantiléver na arcada mandibular: acompanhamento de um ano. *ImplantNews*; 9(6): 834-840, 2012.

BARBOSA, J.R.; FERREIRA, J.R.M.; DIAS, E.C.L.C.C.M. Implantes curtos: uma opção para regiões atroficas e fatores que influenciam os seus índices de sucesso. *ImplantNews*; 9(1): 86-92, 2012.

BARBOZA, E.; CARVALHO, W.; FRANCISCO, B.; FERREIRA, V. Desempenho clínico dos implantes curtos: um estudo retrospectivo de seis anos. *Periodontia*; 17(4): 98-103, dez. 2007.

BEZERRA, F.P. Biomecânica dos implantes curtos: vantagens e desvantagens. Dissertação, Especialização em Implantodontia, Instituto de Ciências da Saúde Funorte – Soebrás, Ipatinga, MG, 31p., 2011.

BLAHAUT, R.; HIENZ, S.; SOLAR, P.; MATEJKA, M.; ULM, C. Quantification of bone resorption in the interforaminal region of atrophic mandible. *Int J Oral Maxillofac Implants*; 22:609-615; 2007.

BORGES FILHO, F.F.; REZENDE, R.C.L.C.M.; FERREIRA, J.R.M.; ALVES, G.; CHIARELLI, F.M.; DIAS, E.C.L.C.M. Simplificando o tratamento por meio da utilização de implantes curtos: relato de caso. *Rev. Bras. Implant*; 15(3): 13-16, jul.-set. 2009.

BRITO, M.C.C. Comportamento das tensões em implantes curtos (6mm) em próteses isoladas e unidas, através do Método dos Elementos Finitos. UFMG, Belo Horizonte, 84p., 2009.

CARMO FILHO, L.C.; COSTA, R.R.; SILVA, M.R.P.; LEAL, C.R.; ABBATE FILHO, A.S.; MUNIZ, R.M.; BARTH, P.W.; WAGNER, D.A. Reabilitação de mandíbula severamente reabsorvida com implantes curtos e prótese fixa total parafusada. *ImplantNews*; 8(5): 647-651, 2011.

CHIARELLI, M.; PEREIRA FILHO, V.A.; SILVA JUNIOR, E.C.; GABRIELLI, M.C.; BARELLI, O.E. Using the short single implants in posterior area. *ImplantNews*; 4(6): 707-716, Nov./Dez.2007.

COTE NETO, N.; CARVALHO, W.R.S.; PEREIRA, V.A.; PEREIRA FILHO, V.A.; GABRIELLI, M.F.R. Protocolo mandibular com implantes curtos. *ImplantNews*; 7(2): 263-266, 2010.

DOS SANTOS, D.K. Implantes curtos: uma alternativa viável. Monografia (Especialização em Implantodontia) FAPI-SP, FAPI Faculdade de Pindamonhangaba, Pindamonhangaba, SP, 23p., 2012.

FERNANDES, G.V.O.; CAMPOS, B.O. Implantes curtos como solução em áreas com altura óssea reduzida – revisão de literatura. *Revista de Trabalhos Academicos*, 5, XII Jornada Academica de Odontologia, 2012.

FONSECA, L.G. Estudo comparativo de três tipos de implantes curtos, com proporção coroa/implante desfavorável, em duas qualidades ósseas, através do método de elementos finitos 3D. Belo Horizonte, 64p., 2008.

FUGAZZOTTO, P.A. Shorter implants in clinical practice: rationale and treatment results. *Int J Oral Maxillofac Implants*, 23(3):487-496, may-jun., 2008.

FUNATO, A.; SALAMA, M.A.; ISHIKAWA, T.; GARBER, D.A.; SALAMA, H. Timing, positioning, and sequential staging in esthetic implant therapy: a four-dimensional perspective. In *J Periodontics Restorative Dent*, 27:313-323, 2007.

GALVÃO, F.F.S.A.; ALMEIDA-JUNIOR, A.A.; FARIA-JUNIOR, N.B.; CALDAS, S.G.F.R.; REIS, J.M.S.N.; MARGONAR, R. Previsibilidade de implantes curtos: revisão de literatura. *RSBO*;8(1):81-8, 2011.

GARCIA, G.F.F. Avaliação dos implantes curtos e fins do sistema Straumann. Monografia (Especialização Lato Sensu), Especialização em Implantodontia, Funorte, Soebrás, Florianópolis, SC, 47p., 2011.

GONÇALVES, A.R.Q.; SILVA, A.L.; MATTOS, F.R.; BARROS, M.B.; MOTTA, S.H.G. Implantes curtos na mandíbula são seguros? *RGO*; 57(3): 287-290, jul.-set. 2009.

IWAKI, L.C.V.; IWAKI FILHO, L.; BARBOSA, M.A.L.; SILVA, J.B.L.; TAKESHITA, W.M. Avaliação da densidade óssea e da resistência à fratura entre enxertos alógenos com fosfato de cálcio bifásico e tecido ósseo em tíbias de coelhos. *Pesqui. bras. odontopediatria cl;n. integr*; 11(04)abr. 2012.

KENNEDY, K.S.; JONES, E.M.; KIM, D.G.; McGLUMPHY, E.A.; CELLAND, N.L. A prospective clinical study to evaluate early success of short implants. *nt J Oral Maxillofac Implants*, 28:170–177, 2013.

LADEIA JR, L; LADEIA, L.E. Miniimplantes: um guia teórico-prático de instalação e biomecânica ao ortodontista e implantodontista. Editora Napoleão: 1 edição, 2010.

LANZA, M.D.S.; ROCHA, W.M.S.; LANZA, L.D.; LEMOS, E.S.; LANZA, M.D. Comportamento biomecânico de uma prótese fixa implantodontossuportada

utilizando implantes curtos. Rev. dental press periodontia implantol; 3(4): 91-100, out.-dez.2009.

LEHMANN, R.B.; TEIXEIRA, M.F. Análise de tensões por elementos finitos em implantes curtos com pilares angulados. Rev Bras Odontol; 67(2): 237-241, jul.-dez. 2010.

LUCA, S.; TOMAZI, F. H. S.; ROCHA, M. M. et al., Prótese inferior do tipo protocolo sobre implantes curtos com carga imediata – Relato de caso. Rev. Odontologia (ATO), Bauru, SP., 15(2): 49-58, fev., 2015.

LUCCHIARI JUNIOR, N.B.; SCHULDT FILHO, G.; SOUZA, J.G.O.; ANDRADE, P.C.A.R.; GRANATO, R.; BIANCHINI M.A. Implantes curtos como alternativa contra procedimentos invasivos: relato de caso. Dent. press implantol; 5(4): 38-44, Oct.-Dec. 2011.

MADEIRA, C.M. Anatomia da Face: Base Anátomo-Funcionais para a Prática Odontológica. 5ª Ed. São Paulo: Sarvier, 2004.

MAFFEZZOLLI, J.; BENFATI, C.M.; NEVES, A.M.; HOCHHEIN NETO, R.; CORDERO, E.B.; BEZ, L. Reabilitação de maxila e mandíbula pela técnica all-on-four: acompanhamento clínico e radiográfico de três anos. ImplantNews; 10(2): 248-252, 2013.

MALO, P.; DE ARAUJO, M.N.; RANGERT, B. Short implants placed one-stage in maxillae and mandibles: a retrospective clinical study with 1 to 9 years of follow-up. Clin Implant Dent Relat Res, (9)1:15-21, mar., 2007.

MATTOS, F.R.; ELIAS, C.N.; MOTTA, S.H.G. Reabilitação em 24 horas. Rev. Bras. Implant; 15(4): 5-8, out.-dez. 2009.

MELHADO, R.M.D.; VASCONCELOS, L.W.; FRANCISCHONE, C.E.; QUINTO, C.; PETRILLI, G. Avaliação clínica de implantes curtos (7 mm) em mandíbulas. Acompanhamento de dois a 14 anos. ImplantNews; 4(2): 147-51, mar./abr. 2007.

MICHEL, R.C.; DAMANTE, C.A.; SANTANA, A.C.P.; REZENDE, M.L.R.; GREGHI, S.L.A.; ZANGRANDO, M.S.R. Previsibilidade de implantes curto e extracurtos unitários em mandíbula posterioratrófica. RFO UPF; 20(2)maio-agosto 2015.

MISCH, C.E. Prótese sobre Implante. São Paulo: Santos, 2006.

PERRI, P.; JUNIOR, I. Opções de Tratamento de Mandíbula Posterior Parcialmente Desdentada. Parte I-Opções Cirúrgicas. Imp. News; 3 (2): 114-7, 2006.

PITA, M.S.; ANCHIETA, R.B.; RIBEIRO, A.B.; PITA, D.S.; ZUIM, P.R.J.; PELLIZZER, E.P. Fundamentos de oclusão em implantodontia: orientações clínicas e seus determinantes protéticos e biomecânicos. Revista Odontológica de Araçatuba, 29(1): 53-59, Janeiro/Junho, 2008.

SAMPAIO, H.C.; GIRUNDI, F.M. Implantes Curtos: Características e fatores que possibilitam uma otimização da técnica. Publicado em 2011. Disponível em: http://www.iesposgraduacao.com.br/_downloads/%7B25033CF4-6CA8-4FD3-A77D-55BEEED15599%7D_artigo_heloisa8.pdf
acesso em: 25 mar. 2017.

SANTIAGO JUNIOR, J.F.; VERRI, F.R.; PELLIZZER, E.P.; MORAES, S.L.D.; CARVALHO, B.M. Implantes dentais curtos: alternativa conservadora na reabilitação bucal. *Rev. cir. traumatol. buco-maxilo-fac*; 10(2): 67-76, abr.-jun. 2010.

SCHERER, T.S.; MIRANDA, M.E.; PINTO, J.R.R.; SCHERER, E.S. Análise da utilização da união dente/implante e tipos de conexões: revisão de literatura. *Rev. dental press periodontia implantol*; 5(2): 103-110, abr.-jun. 2011.

SILVA, G.L.M. Racionalização biomecânica para o uso de implantes curtos: uma revisão de literatura. *Dentistry in Science*; 1(2). 117, 2010.

SILVA, A.A.P.; HOHN, A.; TEIXEIRA, M.F.; FERREIRA, V.; BARBOZA, E. Implantes curtos associados à prótese tipo barra clip na reabilitação de rebordo mandibular severamente reabsorvido. *ImplantNews*; 8(2): 169-172, 2011.

SOTTO-MAIOR, B.S. Influência dos fatores protéticos em implantes curtos e análise da distribuição de tensão proveniente dos torques de inserção. Tese de Doutorado. Clínica Odontológica. Universidade Estadual de Campinas, Faculdade de Odontologia de Piracicaba, 30p., 2012.

TOUMA, P.M.P.; BRITO, F.; FIGUEIREDO, C.M. Utilização de implantes curtos em mandíbulas de pacientes periodontalmente comprometidos: oito anos de acompanhamento. *ImplantNews*; 7(1): 61-65, 2010.

UGHINI, G.C.; SMANIO, H.; ZALLAFON, G.; MALUF, A.P.; BRITO, C.R. Reabilitação unitária estética imediata sobre implantes. *Full dent. sci*; 1(1): 35-39, 2009.

VERRI, F.R.; OLIVEIRA, G.B.B.; CRUZ, R.S.; SANTIAGO-JUNIOR, J.F.; NORITOMI, P.; SILVA, J.V.L.; VERRI, A.CG.; PENHA, L.V. Influência da altura da coroa e comprimento dos implantes na distribuição de tensões: análise pelo MEF-3D. 2º Congresso da Faculdade de Odontologia de Araçatuba. 32ª Jornada Acadêmica “José Américo de Oliveira”. 8º Simpósio de Pós-graduação “João César Bedran de Castro. Faculdade de Odontologia de Araçatuba - UNESP, mai. 2012.

VILLARINHO, E.A. Estudo prospectivo clínico-radiográfico de implantes curtos unitários na região posterior. Tese (Doutorado em Odontologia) - Programa de PósGraduação em Odontologia – Faculdade de Odontologia, PUCRS, 132p., 2016.