

**FACULDADE SETE LAGOAS – FACSETE**

Renata Marcela Cavalcante da Silva Melo

**Ortodontia Lingual**

**RECIFE**

**2019**

**FACULDADE SETE LAGOAS – FACSETE**

Renata Marcela Cavalcante da Silva Melo

### **Ortodontia Lingual**

Artigo Científico apresentado ao Curso de Especialização *Lato Sensu* da Faculdade Sete Lagoas – FACSETE / CPO, como requisito parcial para conclusão do Curso de Especialização em Ortodontia.

Área de Concentração: Ortodontia

Orientador: Prof. Guaracy Fonseca

**RECIFE**

**2019**

FACULDADE SETE LAGOAS – FACSETE

Artigo intitulado "**Ortodontia Lingual**" de autoria da aluna Renata Marcela Cavalcante da Silva Melo, aprovada pela banca examinadora constituída pelos seguintes professores:



GUARACY FONSECA JUNIOR

---

Recife, 02 de abril de 2019

## Ortodontia Lingual

Renata Marcela Cavalcante da Silva Melo  
Guaracy Fonseca

### RESUMO

A Ortodontia Lingual é uma área que vem ganhando espaço mundialmente por sua particularidade em ser uma opção de tratamento discreta, para a correção das más oclusões, associando a eficiência biomecânica à valorização do sorriso durante o tratamento. A busca por aparelhos mais estéticos e confortáveis é o que tem levado ortodontistas em busca de técnicas que consigam suprir as exigências de quem deseja realizar um tratamento ortodôntico. Com o passar dos anos, estudos foram desenvolvidos com intuito de observar as desvantagens desta técnica, uma vez que a função estética estava claramente definida. Sendo assim observado como desvantagens causadas por essa técnica: desconforto, alterações da fala, lesões da língua, em alguns casos perda de paladar durante fase inicial do tratamento e dificuldades para alimentação e higienização. O caso clínico apresentado tem paciente do sexo feminino apresentando como queixa principal apinhamento anterior superior e inferior. Foi exigência da paciente que o tratamento realizado fosse o mais estético possível. Sendo decidido então por instalar aparelhos linguais onde foi primeiramente realizada a colagem no arco superior. Após 15 dias foi instalado o aparelho autoligado no arco inferior. Concluindo que técnica lingual permite tratar todos os tipos de mal oclusão, apesar de ser mais eficiente em determinados casos. Essa técnica de tratamento possui um protocolo de conduta que quando seguido adequadamente, permite resultados satisfatórios à semelhança da Ortodontia Vestibular.

**Palavras-chaves:** ortodontia lingual. apinhamento. estética.

## 1 INTRODUÇÃO

A constante busca por aparelhos mais estéticos e confortáveis é o que tem levado ortodontistas em busca de técnicas que consigam suprir as exigências de quem deseja realizar um tratamento ortodôntico (CREPALDI et al, 2011)

A Ortodontia Lingual é uma área que vem ganhando espaço mundialmente por sua particularidade em ser uma opção de tratamento discreta, para a correção das más oclusões, associando a eficiência biomecânica à valorização do sorriso durante o tratamento (GIMENEZ, 2011)

A técnica lingual tem sido muito bem-sucedida no tratamento ortodôntico de pacientes adultos. (MORO, 2012) Um dos principais requisitos para escolha dessa técnica é a estética pós tratamento. Os aparelhos ortodônticos em si, tem uma grande desvantagem que é o aparecimento de manchas brancas e lesões de cárie. Sendo assim, a prevenção dessas lesões preocupa de forma significativa os ortodontistas em geral. Existe no mercado diversas abordagens micro invasivas para prevenção de saúde, como selantes, aplicações periódicas de flúor, enxaguantes bucais, entre outros. No entanto em casos específicos mesmo tendo uma higienização completa não se torna suficiente para prevenção dessas lesões. Logo, com a utilização do aparelho lingual mesmo tendo a possibilidade de causar manchas brancas não seria um desconforto para estética na face vestibular do paciente (WIECHMANN et al, 2015)

Os braquetes linguais em sua maioria permitem a inserção do arco ou fio de forma horizontal existindo vários sistemas de montagem que atendem braquetes pré-fabricados para este tipo de inserção (KAIRALLA, 2016)

Atualmente há basicamente dois tipos de aparelhos linguais. Um onde é feito um *setup* (digital ou manual) da má oclusão inicial, permitindo controle da movimentação dentária podendo assim tratar qualquer tipo de problema semelhante ao aparelho vestibular convencional. Outro sistema é a técnica lingual simplificada onde destina-se ao alinhamento apenas dos dentes anteriores não sendo necessária a realização de um *setup*, nem de grandes procedimentos laboratoriais e podendo ser realizada no próprio consultório. Compete ao ortodontista conhecer os métodos para um tratamento estéticos e então poder auxiliar seu paciente na escolha do método mais indicado para o seu caso (MORO, 2017)

Sendo assim, o objetivo deste trabalho foi realizar um estudo de caso buscando enfatizar de suas vantagens e a sua indicação como metodologia de tratamento.

## 2 REVISÃO DA LITERATURA

A técnica lingual foi desenvolvida em meados da década de 70 quando pesquisadores verificaram que esta técnica teria contribuição significativa para o adulto ortodôntico (PRIETO, 2006)

A Ortodontia Lingual tem sido bastante indicada para casos de protrusão, expansão e aumento da dimensão vertical, porém a mesma pode ser utilizada em quase todos os casos (ZIEBURA et al, 2013)

Já em 1979 Fujita relatou essa técnica através de artigo descrevendo aparelhos em formato de braquetes por lingual e arcos em forma de cogumelo, visando um tratamento ortodôntico que pudesse ser mais estético possível (ARAÚJO et al, 2009)

Com o passar dos anos, estudos foram desenvolvidos com intuito de observar as desvantagens desta técnica, uma vez que a função estética estava claramente definida. (ARAÚJO et al, 2009)

Sendo assim, alguns autores observaram como principais desvantagens causadas por essa técnica: desconforto, alterações da fala, lesões da língua, em alguns casos perda de paladar durante fase inicial do tratamento e dificuldades para alimentação e higienização (WIECHMANN et al, 2015)

Estudos vem demonstrando características de um novo modelo de braquete lingual. Trazendo considerações sobre algumas necessidades mecânicas; tempo de amarração dos arcos; distância entre braquetes e possível variação da superfície lingual dos dentes (GRAUER et al, 2011). Apesar de todos os tipos acarretarem em mudanças significativas na cavidade bucal e suas funções, vale ressaltar que quanto menor o dispositivo, menores serão as alterações ocasionada por eles (ARAÚJO et al, 2009)

Uma geração de braquetes foi criada e conhecida por sistema STb (Scuzzo Takemoto *Bracket*), foi recém desenvolvido com a seguinte finalidade: facilitar procedimentos laboratoriais, proporcionar maior conforto ao paciente e tempo de tratamento, auxiliando no controle e finalização do tratamento. Estes braquetes possuem tamanhos menores e com base mais fina e mais estreita, o que reduz a impactação entre a língua e a peça, reduzindo o desconforto ao falar e ao mastigar (CARDOSO et al, 2019)

O processo de montagem laboratorial representa uma fase de grande importância dentro da técnica clínica. Uma vez que a colagem dos acessórios se dá

de maneira indireta, onde a posição dos mesmos será determinada no laboratório (BACCI et al, 2016)

Diferentemente da técnica ortodôntica por vestibular, o posicionamento de forma direta dos braquetes linguais é muito difícil. Sendo assim primordial o posicionamento na base da má oclusão no laboratório, facilitando a colocação de todos os braquetes à boca devido à confecção de uma fôrma à base de silicone. Porém esses moldes devem ser o mais exato possível (MONINI et al, 2008)

A colocação dos braquetes de forma indireta facilita a realização técnica, principalmente na área posterior onde há uma maior limitação de acesso; potencializa o tempo de colagem, uma vez que se torna similar a troca dos arcos ortodônticos, acarretando em menos trauma e desconforto ao paciente (ARAUJO et al, 2009)

Na técnica lingual os arcos e os formato dos fios ortodônticos denominam-se por arco em formato de cogumelo. Essa alteração no formato se dá em compensação à diferença de tamanho vestibulo-lingual entre o canino e o pré-molar. Os arcos são confeccionados com diferentes distâncias entre in sets, sendo maior parte de níquel de titânio ou TMA (SILVA et al, 2017)

Diferentemente da convencional, a forma de ligadura para esta técnica se apresenta de forma específica; onde se utilizam ligaduras duplas e ligaduras de *Scott*.

### 3 RELATO DE CASO

Paciente do sexo feminino, com 25 anos e 1 mês de idade, compareceu para consulta em clínica do CPGO apresentando como queixa principal apinhamento anterior superior e inferior. A análise facial mostrou uma face padrão I simétrica, com perfil facial convexo e tendência a braquicefalico (crescimento horizontal). O ângulo nasolabial encontra-se normal. Apresenta normalidade dos tecidos moles e bom selamento labial. O exame clínico intrabucal mostrou uma relação dentária classe I com apinhamento anterior superior e inferior e suaves rotações. A linha média apresenta suave desvio inferior para o lado direito. A radiografia panorâmica mostrou que havia normalidade dos tecidos duros, denotando boa saúde periodontal, estavam presentes os terceiros molares inferiores, sendo o elemento 48 necessitando de exodontia. A análise cefalométrica demonstrou uma classe I esquelética, os incisivos superiores e inferiores vestibularizados. O diagnóstico foi de uma face com padrão I associada a classe I dentária com apinhamento anterior superior e inferior. (Figuras 1, 2, 3, 4, 5, 6, 7 e 8)



FIGURA 1 - Fotografia inicial da face (Frente).



FIGURA 2 - Fotografia inicial da face.

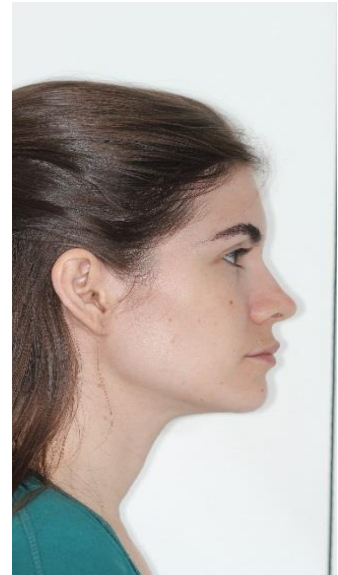


FIGURA 3 - Fotografia inicial da face (perfil).



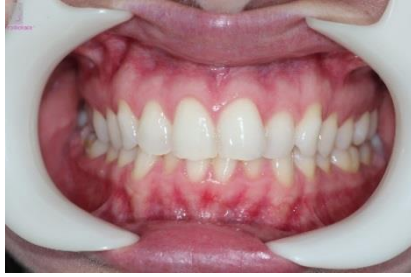

FIGURA 4 – Fotografia frontal inicial

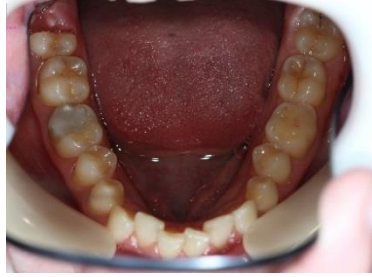

FIGURA 5 - Fotografia inicial oclusão inferior

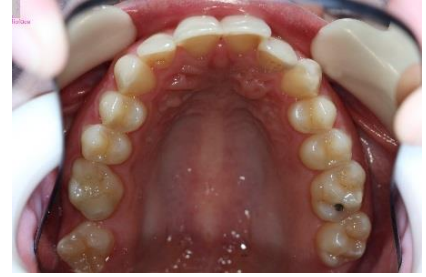

FIGURA 6 - Fotografia inicial oclusão superior

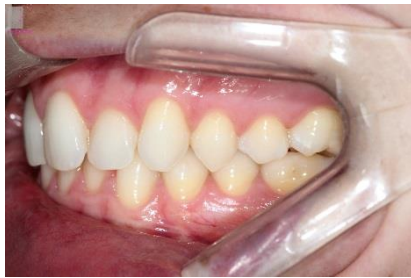

FIGURA 7 - Fotografia lateral esquerda

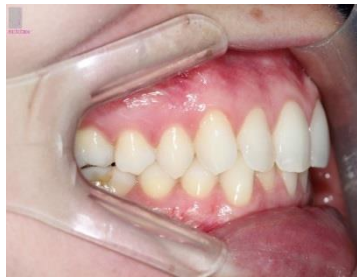

FIGURA 8 - Fotografia lateral direita

Foi exigência da paciente que o tratamento realizado fosse o mais estético possível. Sendo decidido então por instalar aparelhos linguais da marca ORMCO (7ª geração), sendo primeiramente realizada a colagem no arco superior. Após 15 dias foi instalado a aparelho autoligado no arco inferior. Para o sistema de transferência, foi realizado o Sistema Class. (Figuras 9, 10, 11, 12, 13).

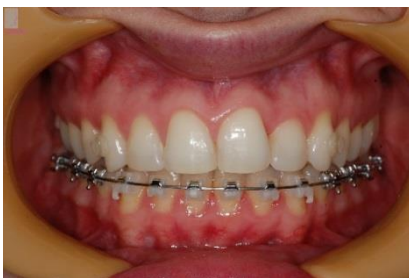

FIGURA 9 - Fotografia frontal durante o tratamento.

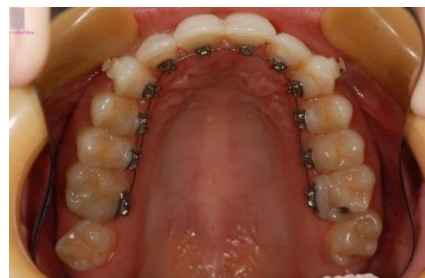

FIGURA 10 - Fotografia oclusão superior durante o tratamento.

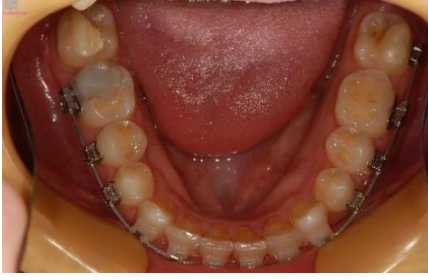

FIGURA 11 - Fotografia oclusão inferior durante o tratamento.

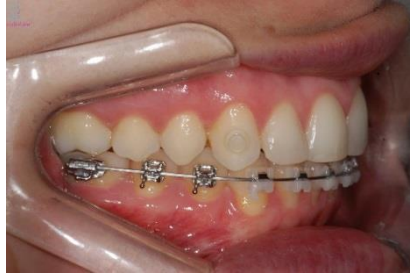

FIGURA 12 - Fotografia lateral direito durante o tratamento.

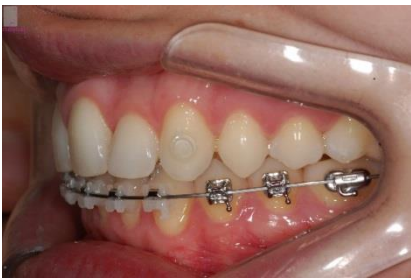

FIGURA 13 - Fotografia lateral esquerdo durante o tratamento.

Foi utilizada uma sequência de fios termoativados. O caso foi encerrado dentro das expectativas da paciente. As Figuras 14,15, 16, 17, 18, 19 e 20 mostram as fotos finais da paciente.



FIGURA 14 - Fotografia final da face (Frente).



FIGURA 15 - Fotografia final com a paciente sorrindo.

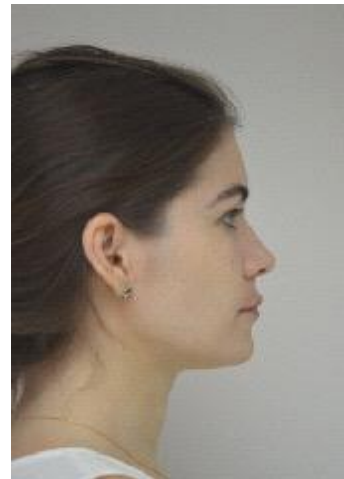

FIGURA 16 - Fotografia final da face (perfil).

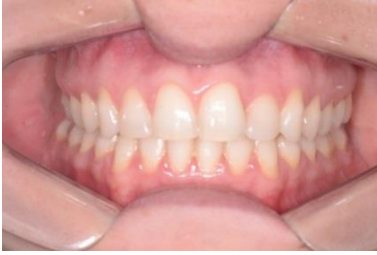

FIGURA 17 – Fotografia frontal final

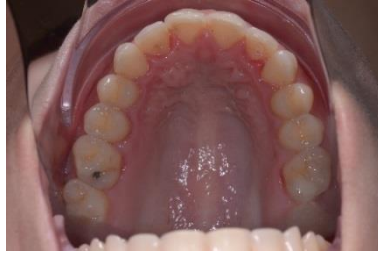

FIGURA 18 - Fotografia final oclusão superior

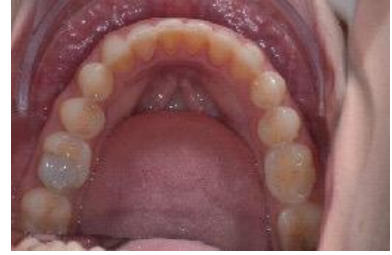

FIGURA 19 - Fotografia final oclusão inferior

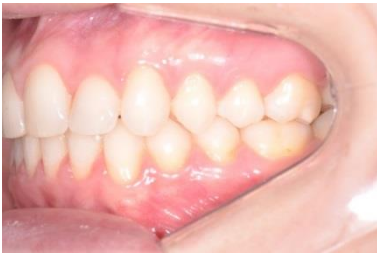

FIGURA 20 - Fotografia lateral esquerda final

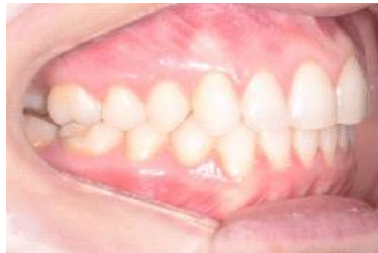

FIGURA 21 - Fotografia lateral direita final

## 4 CONCLUSÃO

Na ortodontia a técnica lingual é uma técnica que permite tratar todos os tipos de mal oclusão, apesar de ser mais eficiente em determinados casos. Essa técnica de tratamento possui um protocolo de conduta que quando seguido adequadamente, permite resultados satisfatórios à semelhança da Ortodontia Vestibular.

Com utilização dos modernos recursos dentro da Ortodontia contemporânea para o tratamento do paciente adulto, observou-se, com esta revisão da literatura e apresentação deste caso clínico, que a margem de tratamentos bem-sucedidos pela técnica lingual pode ser aumentada uma vez que Ortodontia lingual tem crescido rapidamente e com isso, as peças estão cada vez menores, melhorando muito o problema na fala e o desconforto. O desenho dos braquetes e a forma de montagem, bem como a colagem, vêm proporcionando a facilitação da técnica.

Novas pesquisas precisam ser feitas para que haja gradativa melhora tanto a parte clínica quanto a laboratorial, tornando essa forma de tratamento mais confortável, prática e ainda com maior custo benefício.

## Lingual Orthodontics

Renata Marcela Cavalcante da Silva Melo  
Guaracy Fonseca

### ABSTRACT

Lingual Orthodontics is an area that has been gaining ground worldwide due to its particularity in being a discrete treatment option for the correction of malocclusions, associating biomechanical efficiency with smile enhancement during treatment. The search for more aesthetic and comfortable braces is what has led orthodontists in search of techniques that can meet the requirements of those who want to perform orthodontic treatment. Over the years, studies were developed in order to observe the disadvantages of this technique, since the aesthetic function was clearly defined. Thus, the disadvantages caused by this technique are: discomfort, speech disorders, tongue damage, in some cases loss of taste during the initial phase of treatment and difficulties in feeding and hygiene. The clinical case presented has a female patient presenting as main complaint upper and lower anterior crowding. The patient demanded that the treatment performed be as aesthetic as possible. It was then decided to install lingual appliances where the upper arch was first bonded. After 15 days, the self-ligating device was installed in the lower arch. Concluding that lingual technique allows to treat all types of malocclusion, although it is more efficient in certain cases. This treatment technique has a protocol of conduct that, when properly followed, allows satisfactory results similar to Vestibular Orthodontics.

**Key-words:** Lingual orthodontics. Crowding. Aesthetics

## REFERÊNCIAS BIBLIOGRÁFICAS

- ARAÚJO, A. M.; SILVA, F. O.; URSI, W. J. S.; WERNECK, E. C. Conforto e fonação com a nova geração de bráquetes ortodônticos linguais individualizados **Revista CEFAC**, vol. 11, núm. 4, outubro-dezembro, 2009
- BACCI H.; BRAVO C. A. F. A prática da nova ortodontia lingual – estudo de casos **Orthod. Sci. Pract.** 2016
- CARDOSO, L. G.; MAIA, J. P. C.; SOUZA, L. T. R.; COUTINHO, L. N.; PARAGUASSÚ, V. N. S; ALMEIDA, K. M. F.; LESSA, A. M. G. A Era da Evolução na Ortodontia: Sistema Invisalign **Id on Line Rev. Mult. Psic**, 2019
- CREPALDI, M. V.; Crepaldi, A.; Maia, S. R. C.; Souza, D. S.; Peixoto, M. G. S. Ortodontia lingual: novas perspectivas na especialidade **REVISTA FAIPE**, 2011
- GIMENEZ C.M.M. Tecnologias digitais e sistemas CAD/CAM aplicados à Ortodontia Lingual: o futuro já é a realidade atual **Dental Press J Orthod**, 2011
- GRAUER, D.; PROFFIT, W. R. Accuracy in tooth positioning with a fully customized lingual orthodontic appliance **American Journal of Orthodontics and Dentofacial Orthopedics**, 2011
- KAIRALLA, S. A.; KAIRALLA, R. A.; MIRANDA, S.L.; PARANHOS, L. R. Ortodontia lingual: um aparelho “invisível” **Rev Bras Cir Craniomaxilofac** 2010
- KAIRALLA, S.A.; PEREIRA, G. O. Sistema Kairalla/Graziane para colagem do bráquete lingual em modelo de set up prototipado **Orthod. Sci. Pract**, 2016
- MONINI, A. C.; GANDINI JR., L. G.; GANDINI, M. R. E. A. S.; FIGUEIREDO, J. F. B. Diferenças biomecânicas entre a técnica lingual e a labial **R Dental Press Ortop Facial**, 2008
- MORO, A. Técnica lingual simplificada **Rev Clín Ortod Dental Press**, 2012
- MORO, A.; BIÉ, M. D. D.; LOPES, S. K.; ALVES, P. L.; SILVEIRA, M. F. Ortodontia lingual 2D passo a passo **Orthodontic Science and Practice**, 2012
- MORO, A.; BUBADRA, P. G.; JUNIOR., T. B.; SCHIMIM, S. C.; MORAIS, N. D.; CORRER, G. M. Ortodontia lingual x alinhadores removíveis: quando utilizar **Orthod. Sci. Pract.**, 2017
- PRIETO M. G. L. Ortodontia lingual – retrospectiva de uma técnica e apresentação de caso clínico. **J Bras Ortodont Ortop Facial**, 2006
- PRIETO, M. G. L.; BOARETTI, W. A.; GRISOSTE, S. F. B. Mini-implantes de ancoragem na Ortodontia Lingual: relato de caso clínico **Rev. Clín. Orton. Dental Press**, 2011

PRIETO M. G. L.; PRIETO L. T. Aparelho de protração mandibular: uma abordagem em Ortodontia Lingual **Rev Clín Ortod Dental Press**, 2011

SILVA, J. P. P.; CARNEIRO, G. K. M.; STIRMA, M.; MORETTO, M. J. Ortodontia invisível - uma alternativa estética **Revista Saúde Multidisciplinar**, 2017

VIEIRA, R. P.; SALLA, J. T.; ETO, L. F. Comparação dos sistemas de montagem dos bráquetes linguais para colagem indireta **Orthodontic Science and Practice**, 2009

WIECHMANN, A. D.; KLANG, B. E.; HELMS, C. H; J.; L KNEOSELD, M. Lingual appliances reduce the incidence of white spot lesions during orthodontic multibracket treatment **American Journal of Orthodontics and Dentofacial Orthopedics**, 2015

WU, A.; MCGRATH, C.; WONG, R. W. K.; WIECHMANN, D.; A. RABIE, B. M. Comparison of oral impacts experienced by patients treated with labial or customized lingual fixed orthodontic appliances **American Journal of Orthodontics and Dentofacial Orthopedics**, 2011

ZIEBURA, T.; HOHOFF, A.; FLIEGER, S.; STAMMD, T. Accidental debondings: Buccal vs fully individualized lingual multibracket appliances **American Journal of Orthodontics and Dentofacial Orthopedics**, 2014

## **ANEXOS**

### **ANEXO 1**

#### **TERMO DE CORREÇÃO METODOLÓGICA**



**ANEXO 2**

**TERMO DE CORREÇÃO DA LÍNGUA PORTUGUESA**

**ANEXO 3**

**TERMO DE CORREÇÃO DA LÍNGUA INGLESA**