



FACULDADE SETE LAGOAS-FACSETE

LUIS GUSTAVO GERLIN

PROTOCOLO INFERIOR: UMA ALTERNATIVA PARA REABILITAR FIXA  
SOBRE IMPLANTE.

Bauru

2023

LUIS GUSTAVO GERLIN

PROTOCOLO INFERIOR: UMA ALTERNATIVA PARA REABILITAR FIXA  
SOBRE IMPLANTE

**Trabalho de conclusão de curso  
apresentado a banca avaliadora  
para obtenção do título de Especialista  
em Implantodontia, sob orientação do  
Profº. Drº. Maurício Donalonso Spin.**

Bauru

2023

## **AGRADECIMENTOS**

Agradeço a Deus, minha família, Bruna e Miguel; Gonzaga e Dinha.

Aos Professores; Dr. Augusto Rodrigues, Dr. Renato Ferreira, Dr. Mauricio Spin e Professor Kako.

Em especial, meu companheiro de curso, Dr. Vinicius M. Rosa.

## RESUMO

A utilização de procedimentos terapêuticos visando a reabilitação de pacientes com próteses sobre implantes do tipo protocolo está sendo cada vez mais aderida. Trata-se de uma Prótese Reforçada por uma barra de metal parafusadas sobre os Implantes visando a reabilitação do Paciente; devolvendo função, mastigatória, estética, fonética e o equilíbrio nos terços das faces.

**palavras chave:** Prótese, Implante, função

## ABSTRACT

The use of therapeutic procedures aimed at the rehabilitation of patients with protocol-type implant prostheses is being increasingly adhered to. It is a Prosthesis Reinforced by a metal bar screwed on the Implants aiming at the rehabilitation of the Patient; restoring function, mastication, aesthetics, phonetics and balance in the thirds of the faces.

**keywords:** Prosthesis, Implant, function

## SUMÁRIO

1.0INTRODUÇÃO	_____
2.0REVISÃO DE LITERATURA	_____
3.0CASO CLÍNICO	_____
4.0CONCLUSÃO	_____
5.0REFERÊNCIAS	_____

## **1.0 INTRODUÇÃO**

Nas últimas décadas os implantes dentários vêm sendo frequentemente utilizados como alternativa para a reabilitação estética funcional dos espaços edêntulos orais, com altos índices de sucesso, que tem sido atribuído principalmente a osseointegração, que nada mais é do que a união física do implante osseointegrado com o osso receptor, ou seja, uma conexão direta entre osso vivo e a superfície de um implante submetido à carga funcional.

## **2.0 REVISÃO DE LITERATURA**

Os implantes dentários são feitos com ligas de titânio capaz de substituir um elemento dental. A estabilidade é conseguida através de um processo de ósseointegração, que é definido como o íntimo contato estrutural e funcional entre o implante e osso circundante (BRANEMARK, 1983). Estes elementos são feitos de coroas de cerâmica ou metal por estruturas chamadas de pilares, e são estabelecidos funcionalmente, quando o contato oclusal é obtido com a colocação da coroa (BUSENLECHNER et al., 2014). A reabilitação do edentulismo com uma prótese implantossuportada após a colocação do implante permite a substituição da capacidade mastigatória, fonética, estética e conforto permitindo que os pacientes retornem à sua rotina normal dentro de um curto período de tempo (LOPES et al., 2015).

**2.1 MÉTODO** O presente estudo é um relato de caso clínico em que o paciente foi submetido a cirurgia de Implantes na região da Mandíbula para receber a futura prótese do tipo Protocolo parafusada sobre os Implantes.

### 3.0 CASO CLÍNICO

Paciente sexo masculino, M. H. 56 Anos, Portador de Prótese Total Superior e Prótese Removível inferior. Apresentava Mobilidade dentária e grande perda de Dimensão Vertical.

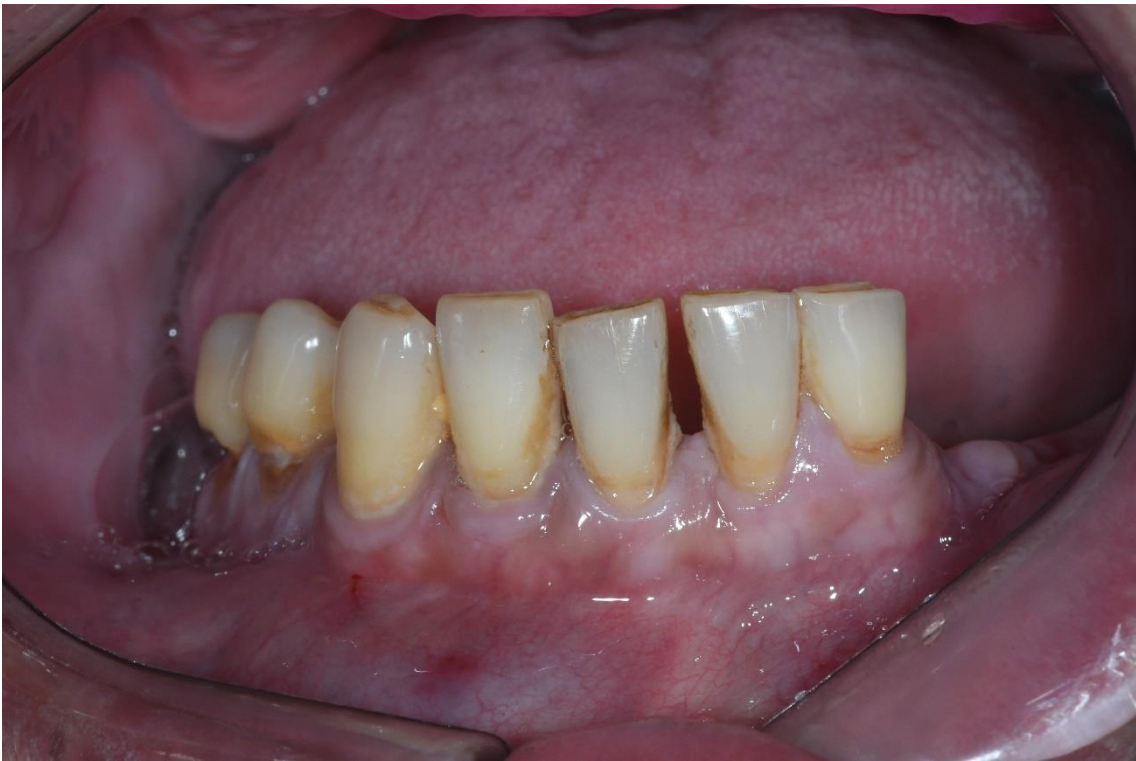

Figura 1 Imagem Ilustrando as condições iniciais do pacientes.

Sua queixa principal foi não suportar mais utilizar a prótese parcial removível. Foi realizado a anamnese e solicitado os seguintes exames complementares: Tomografia computadorizada e Radiografia Panorâmica para avaliar as condições ósseas do paciente.



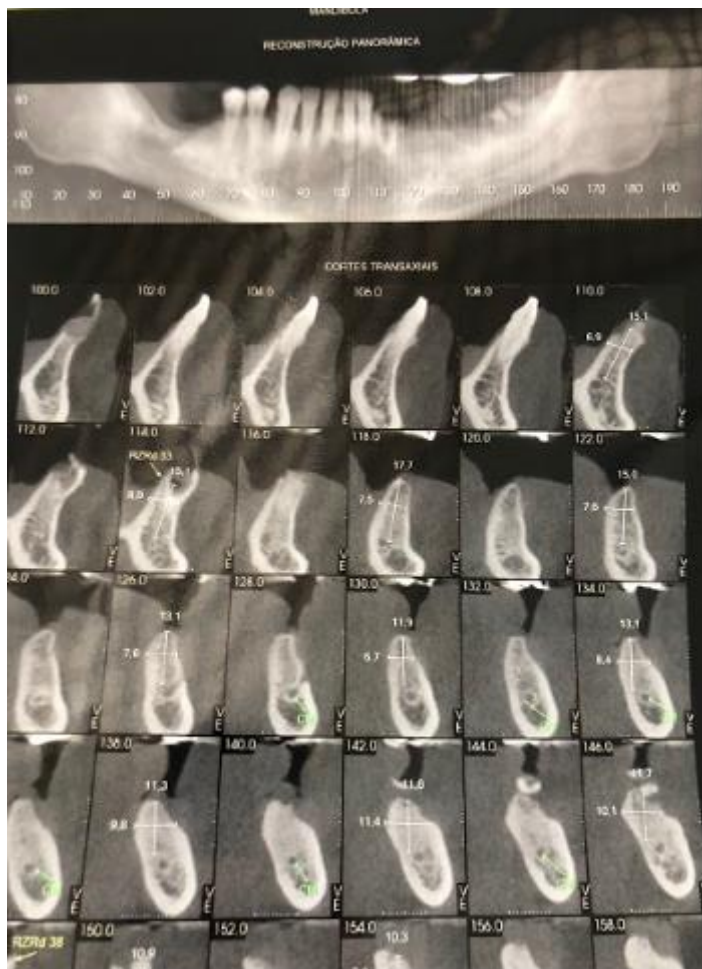


Figura 2 – Tomografia Computadorizada

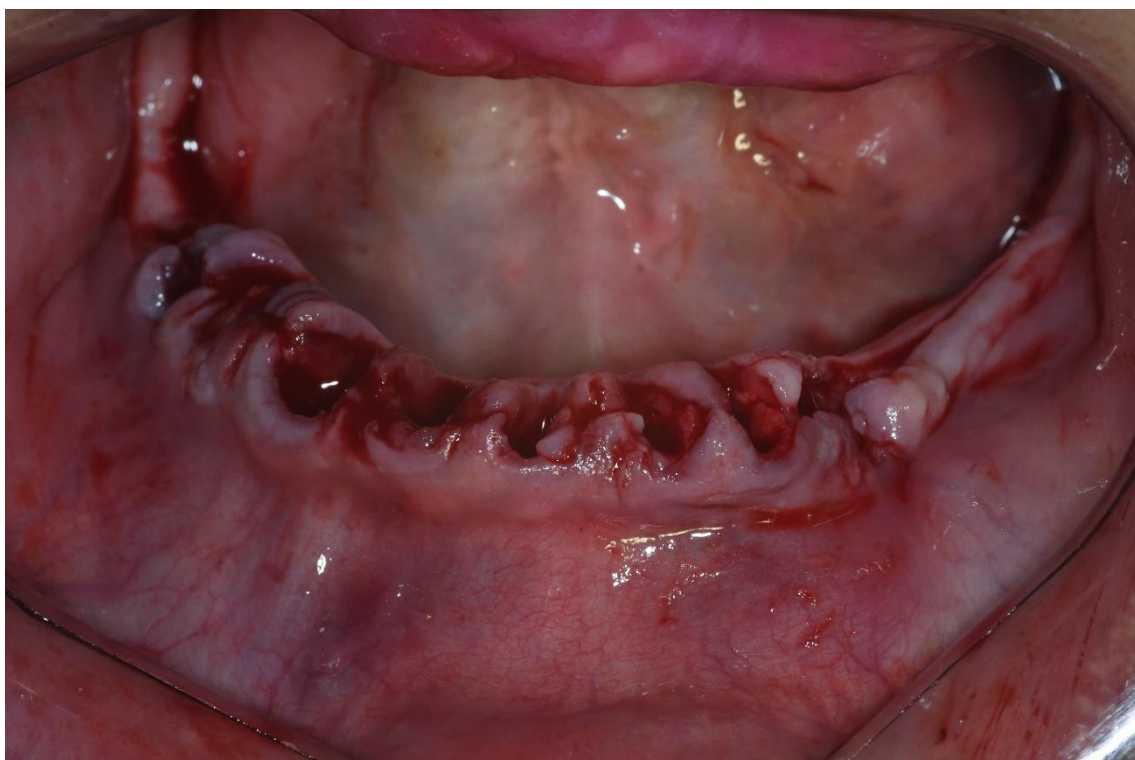

Figura 3 Imagem mostra os alvéolos pós Exodontia

Foram ministrada 4 tubetes anestésico de Artícaina. Os Bloqueios utilizados foram; Bloqueio do Nervo Alveolar Inferior, Nervo Lingual e Bucal. Exodontia simples dos dentes 45, 44, 43, 42, 41, 31, 32 e 33 sem intercorrência .

Após as Exodontia dos elementos, foi feito a regularização óssea, com uma peça reta e uma Maxcult.

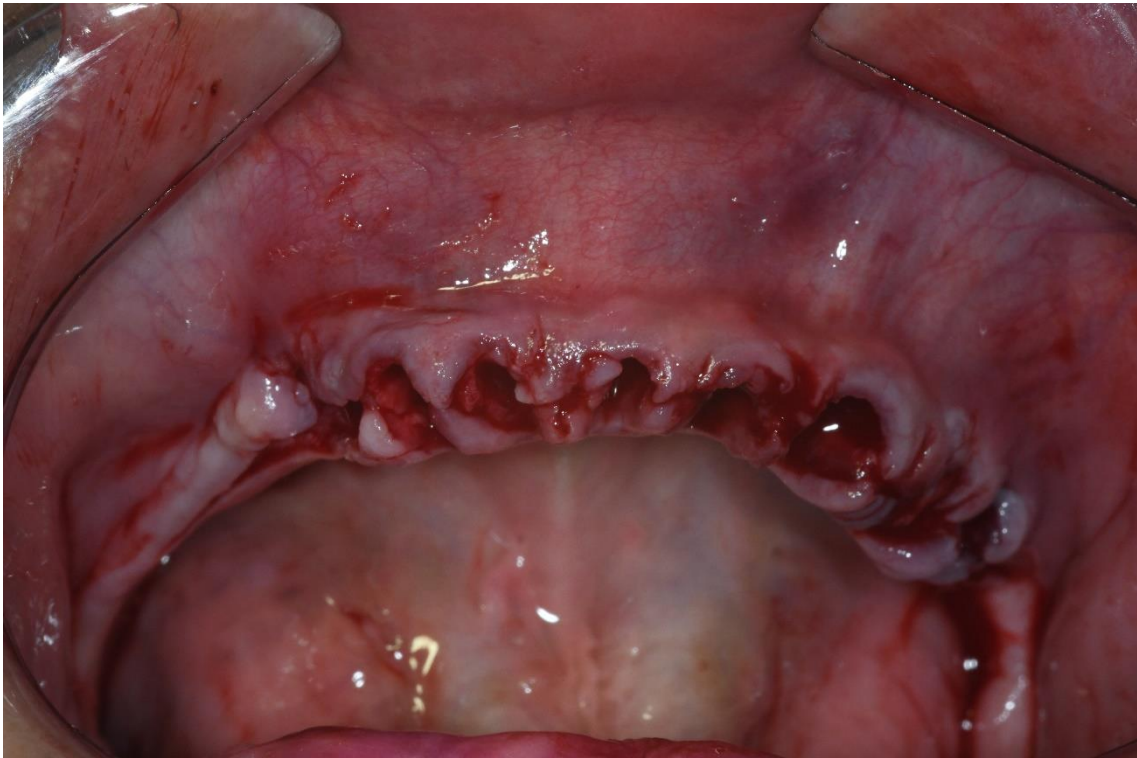

Figura 4 Mostra a regularização do Rebordo antes de receber os Implantes

Paciente apresentava boa espessura óssea, porém na região posterior foram colocados 2 Implantes de 0,35 X 10,0MM e na região anterior foram colocados 4 Implantes de 0,35 X 11,5MM

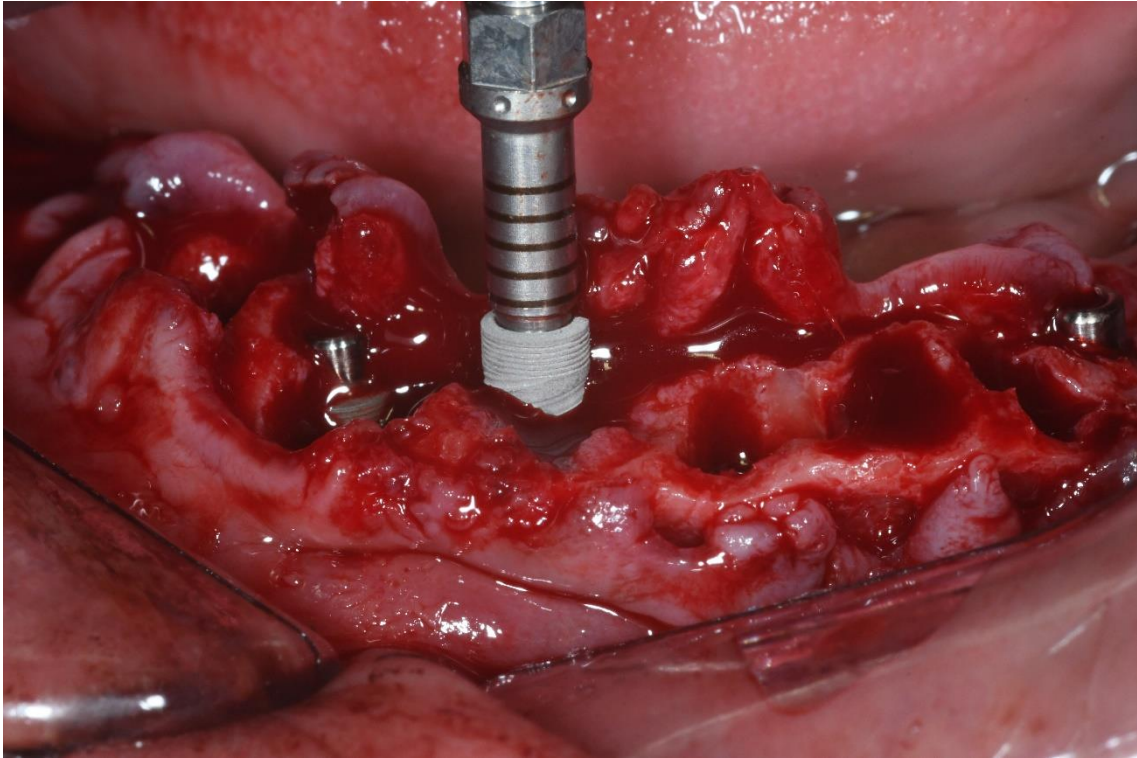


Figura 6 Ilustra o momento da instalação dos Implantes.

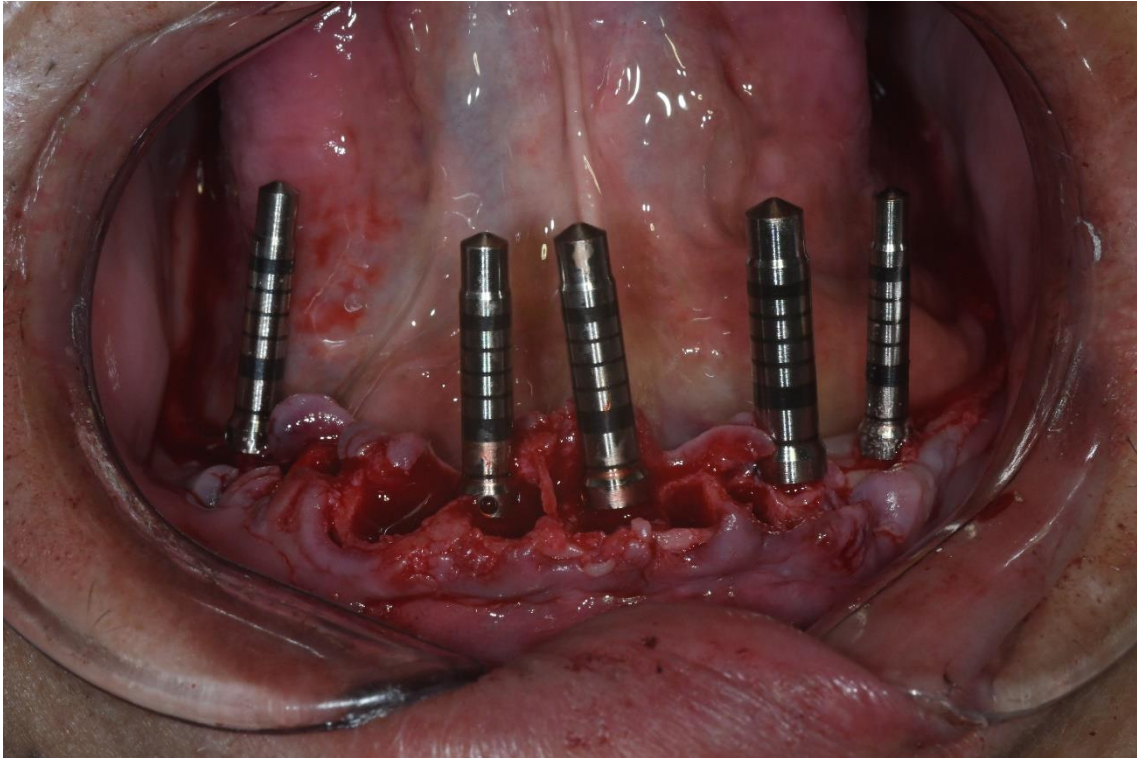


Figura 7 Posicionamento dos Implantes

Após a instalação dos 5 Implantes, foi checado os posicionamentos tridimensional de cada implante através dos indicadores de direção.

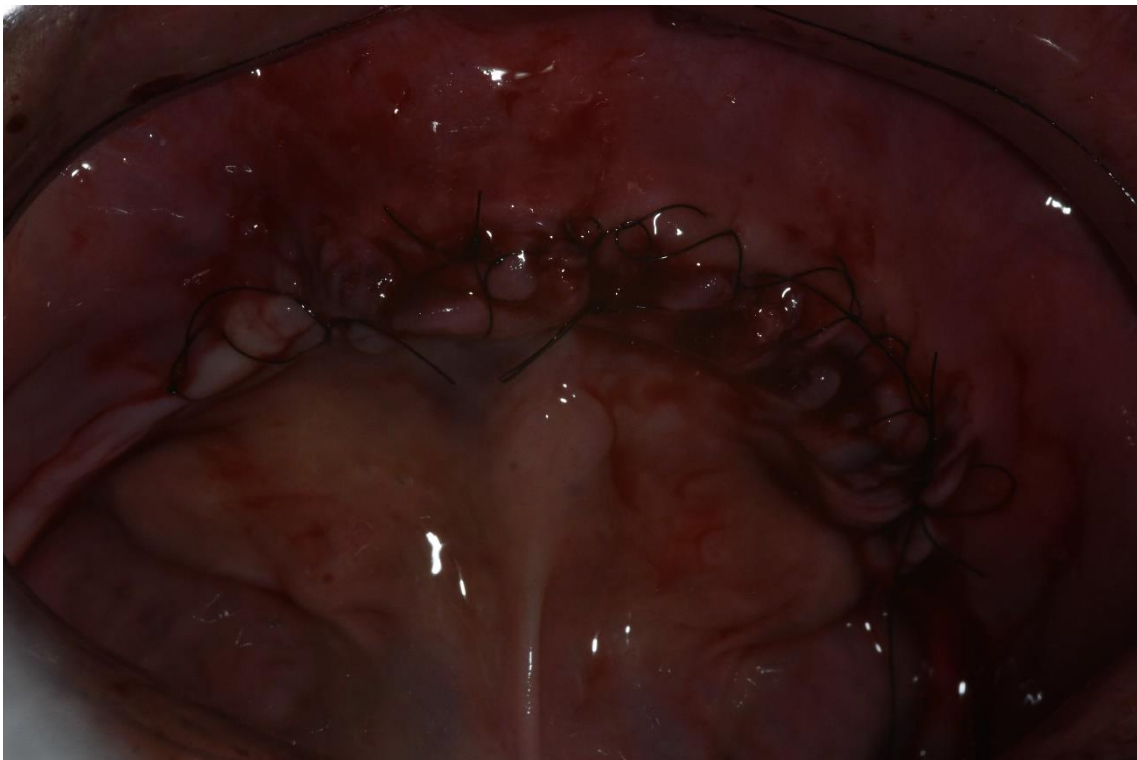

Figura 8 Sutura

Foi realizado a sutura continua festonada; prescrição medicamentosa e orientação de Higiene.

Em seguida foi instalada Prótese Imediata (provisória), Reembasada com Resina Soft e checada a Oclusão.

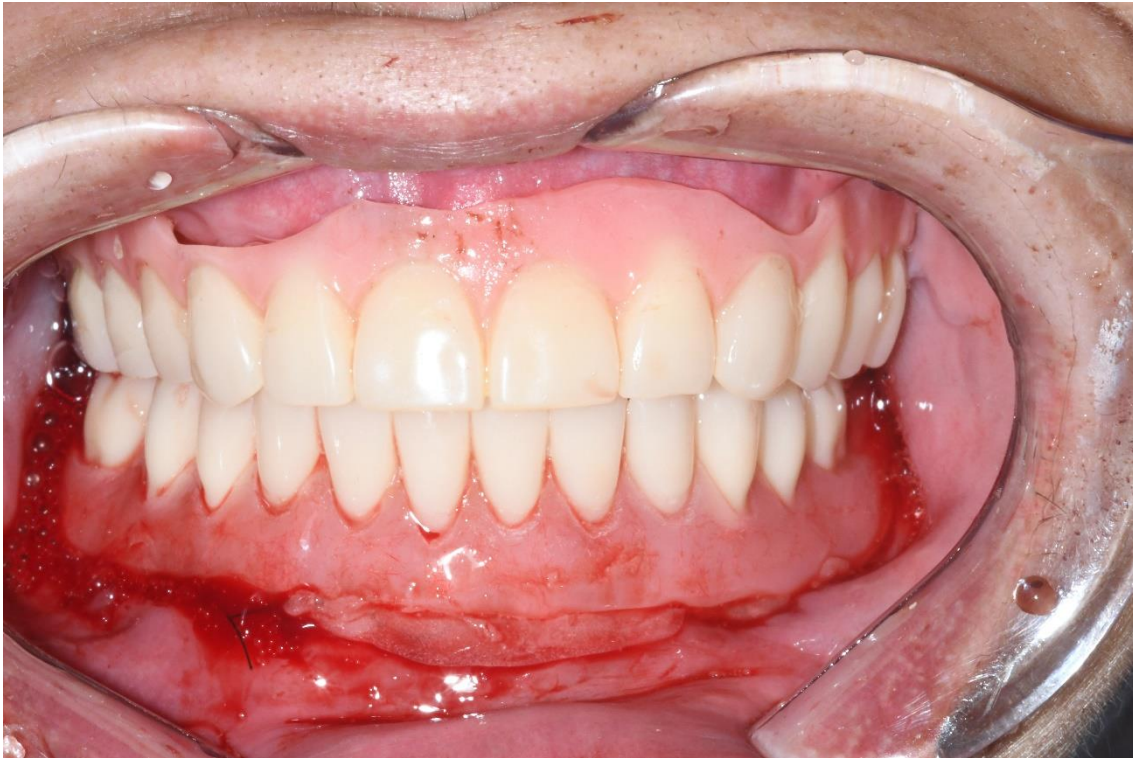

Figura 9 Prótese Imediata pós cirurgia.

#### **4.0 CONCLUSÃO**

A Melhor alternativa para pacientes edêntulos tanto em Mandíbula quanto em Maxila é a Prótese do tipo Protocolo parafusada sobre os Implantes. O paciente terá uma longevidade maior e com mais qualidade, sendo o mais indicado em relação aos demais tratamentos que podem ser oferecido nesses tipos de caso.

## 5.0 REFERÊNCIAS

- Julliana Cariry Palhano Freire, Marina Tavares Costa Nóbrega, Stéphanie Cariry Palhano Freire, Eduardo Dias-Ribeiro, [Candidíase oral em usuários de próteses dentárias removíveis: fatores associados](#), [ARCHIVES OF HEALTH INVESTIGATION: v. 6 n. 4 \(2017\): Abr. 2017](#)
- 6.0 Marina Tavares Costa Nóbrega, Julliana Cariry Palhano Freire, Eduardo Dias-Ribeiro, Herbert Ghersel, Eloísa Lorenzo de Azevedo Ghersel, [Avaliação da percepção de gestantes sobre as doenças cárie e periodontal](#), [ARCHIVES OF HEALTH INVESTIGATION: v. 5 n. 5 \(2016\): Set/Out](#)
- 7.0 João Paulo de Farias Gomes, Julliana Cariry Palhano Freire, Jaqueline Oliveira Barreto, Jalber Almeida dos Santos, José Cadmo Wanderley Peregrino de Araujo-Filho, Eduardo Dias-Ribeiro, [Prevalência das posições de terceiros molares retidos em radiografias panorâmicas: estudo retrospectivo no sertão nordestino](#), [ARCHIVES OF HEALTH INVESTIGATION: v. 6 n. 7 \(2017\): Jul. 2017](#)
- 8.0 Marina Tavares Costa Nóbrega, Julliana Cariry Palhano Freire, Ohana Rodrigues Farias, Stéphanie Cariry Palhano Freire, Eduardo Sant'Ana, Eduardo Dias-Ribeiro, [Técnica de análise cefalométrica de tecidos moles: uma revisão de literatura](#), [ARCHIVES OF HEALTH INVESTIGATION: v. 7 n. 1 \(2018\): Jan. 2018](#)
- 9.0 Rodrigo da Franca Acioly, José Lacet de Lima Junior, Ellen Cristina Gaetti Jardim, Eduardo Dias-Ribeiro, [Expansão Rápida de Maxila Assistida Cirurgicamente com Anestesia Local: Relato de Caso](#), [ARCHIVES OF HEALTH INVESTIGATION: v. 2 n. 2 \(2013\): Abr/Jun](#)
- 10.0 Júlio Leite de Araújo-Júnior, Maria do Carmo Franco Magalhães, Elma Mariana Verçosa de Melo-Silva, Bruna Lima Miranda, Maria Andreia Feitosa Gonçalves, Eduardo Dias-Ribeiro, Marcos Antônio Farias de Paiva, [Associação entre endocardite bacteriana e procedimento de cirurgia e traumatologia bucomaxilofacial](#), [ARCHIVES OF HEALTH INVESTIGATION: v. 8 n. 3 \(2019\): Mar. 2019](#)
- 11.0 Caroline Costa Tavares, Julliana Cariry Palhano Freire, Stéphanie Cariry Palhano Freire, Eduardo Dias-Ribeiro, André Ulisses Dantas Batista, [Aplicabilidade dos sistemas CAD/CAM em Prótese Total: revisão de literatura](#), [ARCHIVES OF HEALTH INVESTIGATION: v. 7 n. 11 \(2018\): Nov. 2018](#)
- 12.0 Jhonatan Thiago Lacerda-Santos, Gélica Lima Granja, Jalber Almeida dos Santos, José Cadmo Wanderley Peregrino de Araújo-Filho, Julliana Cariry Palhano Freire, Eduardo Dias-Ribeiro, [Remoção cirúrgica de odontoma composto em maxila com achado tomográfico sugestivo de cisto do ducto](#)

[nasopalatino](#), [ARCHIVES OF HEALTH INVESTIGATION: v. 7 n. 3 \(2018\): Mar. 2018](#)

- 13.0 Jaqueline Oliveira Barreto, Millena Lorrana de Almeida Sousa, Silvestre Estrela da Silva-Júnior, Julliana Cariry Palhano Freire, Túlio Neves de Araújo, George Borja de Freitas, Eduardo Dias-Ribeiro, [Impactos psicossociais da estética dentária na qualidade de vida de pacientes submetidos a próteses: revisão de literatura](#), [ARCHIVES OF HEALTH INVESTIGATION: v. 8 n. 1 \(2019\): Jan. 2019](#)

Júlio Leite de Araújo-Júnior, Ivo Cavalcante Pita-Neto, Julliana Cariry Palhano Freire, Eduardo Dias-Ribeiro, [Perfil clínico e epidemiológico das alterações bucais em portadores do HIV](#), [ARCHIVES OF HEALTH INVESTIGATION: v. 7 n. 8 \(2018\): Ago. 2018](#)

- Arthur Antônio Guedes Gurgel Filho, Francisco Bernardo Duarte Neto, Júlio Leite de Araújo Júnior, Italo Kennedy Silva Santo, David Gomes de Alencar Gondim, Ivo Cavalcante Pita Neto, Vilson Rocha Alençar Cortez, Eduardo Dias-Ribeiro, Francisco Aurelio Lucchesi Sandrini, [Análise sobre a presença do cirurgião-dentista em Unidades de Terapia Intensiva da região metropolitana do Cariri-CE](#), [ARCHIVES OF HEALTH INVESTIGATION: v. 7 n. 7 \(2018\): Jul. 2018](#)
- Manoel Elio Almeida Alves Filho, Jaqueline Oliveira Barreto, Silvestre Estrela da Silva-Júnior, Julliana Cariry Palhano Freire, Julierme Ferreira Rocha, Eduardo Dias-Ribeiro, [Estudo retrospectivo das complicações associadas a exodontia de terceiros molares em um serviço de referência no sertão paraibano, Brasil](#), [ARCHIVES OF HEALTH INVESTIGATION: v. 8 n. 7 \(2019\): Jul. 2019](#)
- Júlio Leite de Araújo-Júnior, Elma Mariana Verçosa de Melo-Silva, Anderson Maikon de Souza-Santos, Tiburtino José de Lima-Neto, Murilo Quintão dos Santos, Eduardo Dias-Ribeiro, [Tratamento de fratura nasal pediátrica: relato de caso clínico](#), [ARCHIVES OF HEALTH INVESTIGATION: v. 7 n. 12 \(2018\): Dez. 2018](#)