

FACULDADESETE LAGOAS

FACSETE

LUARA FERNANDA SIMÃO

TRATAMENTO DA MORDIDA ABERTA ANTERIOR EM PACIENTE CLASSE
III COM PADRÃO FACIAL VERTICAL

BAURU/SP

2020

LUARA SIMÃO

TRATAMENTO DA MORDIDA ABERTA ANTERIOR EM PACIENTE CLASSE III
COM PADRÃO FACIAL VERTICAL

Artigo apresentado ao curso de Especialização Lato Sensu da Faculdade Sete Lagoas - FACSETE, como requisito parcial para obtenção do título de especialista em Ortodontia.

Área de concentração: Ortodontia.

Orientador: Prof. Dr. Fabrício Pinelli Valarelli

BAURU/SP

2020

FACSETE

Artigo intitulado "TRATAMENTO DA MORDIDA ABERTA ANTERIOR EM PACIENTE CLASSE III COM PADRÃO FACIAL VERTICAL" de autoria da aluna Luara Simão, aprovado pela banca examinadora constituída pelos seguintes professores:

Prof. Dr. Fabrício Pinelli Valarelli - FACSETE

Prof.

Prof

Bauru/SP, ? de Março de 2020.

AGRADECIMENTOS

À Deus primeiramente, por me guiar e abençoar-me até aqui, me dando sabedoria para conquistar o que sonho da melhor maneira possível.

Aos meus pais, por todo apoio e incentivo, sempre acreditando em mim, meus primeiros professores da vida, com valores e lições inestimáveis.

Ao meu namorado Alan, por estar sempre ao meu lado, me dando forças para nunca desistir, e me mostrando o melhor de mim.

Aos meus colegas de Turma, por esses 3 anos, dividindo experiências e crescendo juntos.

Ao Prof. Dr. Fabrício Valarelli, por todo conhecimento proporcionado, pelos ensinamentos à cada modulo, que com toda certeza farão toda diferença na minha vida profissional.

À todos os professores do curso de especialização, com que pude aprender muito, obrigada por toda paciência e empenho nas aulas e clínicas.

RESUMO

O objetivo deste trabalho é apresentar o tratamento de um paciente com crescimento vertical, Classe III completa subdivisão direita, mordida aberta anterior e ausência de selamento labial passivo. Iniciou-se o tratamento com instalação de aparelho fixo com bráquetes de prescrição biofuncional, grade palatina, extração do dente 46 e elásticos intermaxilares para correção da discrepância anteroposterior. Próximo ao final do tratamento o paciente realizou restauração estética no elemento 22. O caso foi finalizado satisfatoriamente e após um ano do tratamento, verificou-se grande estabilidade da oclusão, incisivos bem posicionados na base óssea, trespasse vertical positivo, relação molar Classe I bilateral e grande melhora no perfil do paciente.

Descrição: Má oclusão de Classe III, Mordida Aberta, Elástico Intermaxilar, Grade Palatina

ABSTRACT

The goal of this article is to depict a clinical case the treatment of a patient with vertical growth, Class III complete right subdivision, anterior open bite and absence of passive lip sealing. The treatment was started with the installation of a fixed appliance with biofunctional prescription brackets, palatal grid, tooth extraction 46 and intermaxillary elastics to correct the anteroposterior discrepancy. Near the end of treatment, the patient underwent aesthetic restoration on element 22. The case was satisfactorily completed and after one year of treatment, there was great stability of the occlusion, well positioned incisors on the bony base, positive vertical overlap, bilateral Class I molar relationship. and great improvement in patient profile.

Description: Class III Malocclusion, Open Bite, Intermaxillary Elastic, Palatal Grade

LISTA DE FIGURAS

Figura 1 - Fotografias extrabucais iniciais.....	8
Figura 2 – Fotografias intrabucais iniciais.....	8 e 9
Figura 3 – Radiografia panorâmica inicial.....	9
Figura 4 – Telerradiografia inicial.....	10
Figura 5 – Fotografias intrabucais com grade palatina.....	11
Figura 6 – Fotografias intrabucais colagem completa.....	11
Figura 7 – Fotografias intrabucais com elástico de Classe III.....	12
Figura 8 –Fotografias intrabucais com elásticos de intercuspidação.....	12
Figura 9 – Fotografias intrabucais com mola aberta.....	13
Figura 10 – Fotografias intrabucais e extrabucais finais.....	13
Figura 11 – Radiografia panorâmica final.....	14
Figura 12 – Telerradiografia final.....	14
Figura 13 – Tabelas de variáveis cefalométrica.....	15
Figura 14 – Sobreposição de imagem dos perfis inicial e final.....	17
Figura 15 - Fotografias intrabucais e extrabucais acompanhamento.....	18

SUMÁRIO

1 – Resumo.....	4
2 – Introdução.....	7
3 – Caso clínico.....	8
3.1 – Opções de tratamento.....	10
4 – Resultados.....	15
5 – Acompanhamento.....	17
5 – Discussão.....	18
6 – Conclusão.....	20
7 – Bibliografia.....	21

INTRODUÇÃO

A mordida aberta anterior trata-se de uma má oclusão que define-se com a presença de um trespasse vertical negativo existente entre as bordas incisais dos dentes anteriores superiores e inferiores, que compromete o indivíduo de forma estética e funcional, além de alterações dentárias e esqueléticas. Sua etiologia é multifatorial e pode estar relacionado ao padrão de crescimento facial, bem como hábitos deletérios.(1)

No tratamento dessa má oclusão em adultos, o ortodontista pode encontrar dificuldades, principalmente nos casos esqueléticos, já que limita-se o tratamento ortopédico, deixando como alternativa o tratamento cirúrgico ortognático, ou compensatório, que trata-se de uma camuflagem ortodôntica.(2) Ambas as alternativas também são utilizadas nos casos de má oclusão de Classe III, caracterizada por uma discrepância dentaria antero-posterior, que pode ou não estar acompanhada por alterações esqueléticas.(3, 4)

Este artigo tem como objetivo mostrar o tratamento de um paciente adulto com mordida aberta anterior, crescimento vertical, Classe III completa, através do tratamento compensatório e uso de braquetes biofuncionais. Foi proposto a instalação uma grade transpalatina e utilização de elásticos intermaxilares para correção da Classe III.

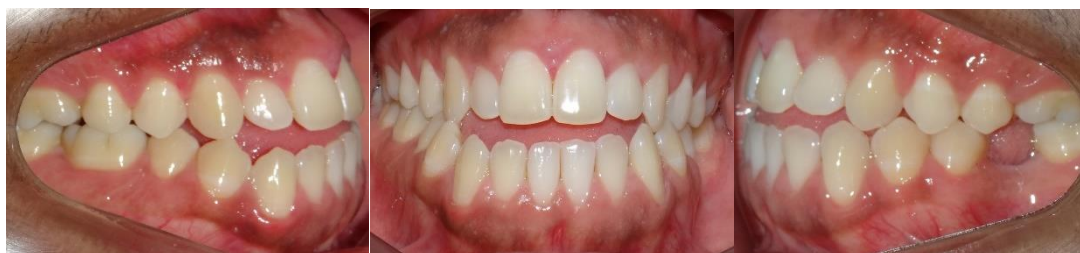CASO CLÍNICO

Paciente H.J.A.S, 21 anos, apresentou-se a clínica de pós-graduação em ortodontia, com a queixa principal de falta de estética, e a ausência do dente 36 (linguagem técnica para a queixa do paciente). Na análise extrabucal e facial, constatou-se que o paciente apresentava um padrão de crescimento vertical, ausência de selamento labial passivo, linha média inferior levemente desviada para esquerda (Figura 1A-C).



Figura 1 (A- C) - Fotografias extrabucais iniciais: A) extrabucal frontal; B) extra bucal sorrindo; C) extra bucal lateral.

No exame clínico intrabucal foi constatado ausência de trespasse vertical, mordida aberta anterior, uma má-oclusão de Classe III subdivisão direita. A linha média inferior apresenta-se levemente desviada para esquerda, observa-se o mau posicionamento da língua, incisivos superiores e inferiores bem posicionados (Figura 2A – E).



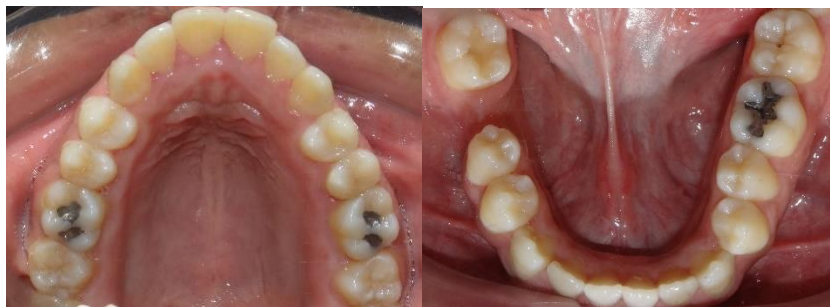

Figura 2(A-E)- Fotografias intrabucais iniciais: A) Intra bucal lateral direita; B) Intrabucal frontal; C) Intra bucal lateral esquerda; D) Oclusal superior; E) Oclusal inferior.

Na radiografia panorâmica foi observado ausência do dente 36, presença dos 3°s molares, não foi observado nenhuma alteração significativa nas estruturas dentais adjacentes (Figura 3).

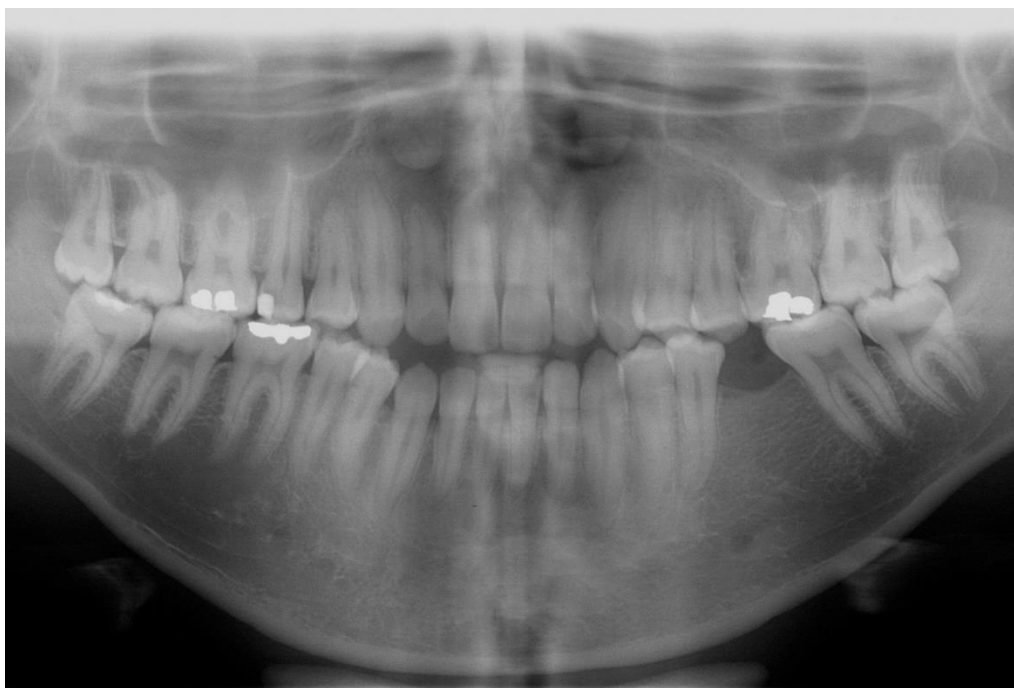

Figura 3 – Radiografia Panorâmica Inicial

Na telerradiografia observa-se ausência de trespassse horizontal, perfil facial vertical acentuado, bom posicionamento dos incisivos superiores e inferiores em relação à base óssea (Figura 4).

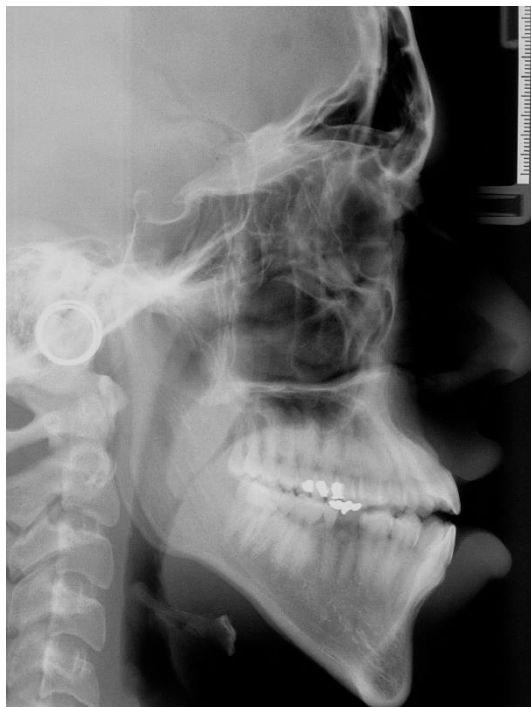

Figura 4 – Telerradiografia inicial

OPÇÕES DE TRATAMENTO:

Como primeira opção de tratamento do paciente, foi sugerido a cirurgia ortognática, para correção da mordida aberta anterior e discrepância mandibular, o tratamento foi descartado por opção do paciente. Como outra opção o tratamento compensatório, através de braquetes convencionais, instalação de grade palatina para condicionamento na posição da língua, extração do dente 46, mesialização dos 2ºs molares inferiores, e utilização de elásticos intermaxilares para correção da Classe III.

O tratamento realizou-se por meio da instalação de braquetes pré-ajustados biofuncional Classe III de prescrição Roth com slot 0,022" x 0,030". Iniciou-se a colagem superior, fio 0,012" NiTi, instalação da grade palatina e bandagem dos 2ºs molares inferiores (Figura 5A-E).

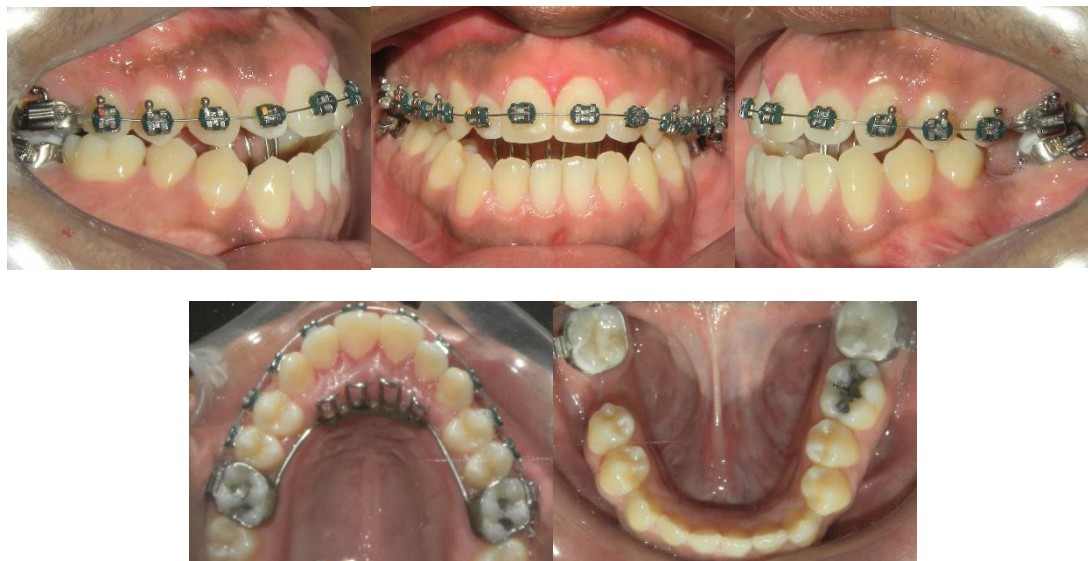

Figura 5 (A-E) – A) Fotografia intrabucal lateral direita; B) Fotografia intrabucal frontal; C) Fotografia intrabucal lateral esquerda; D) Fotografia oclusal superior; E) Fotografia oclusal inferior.

A colagem dos bráquetes inferiores foi realizada de forma diferenciada, os incisivos foram posicionados mais próximos às cervicais e os pré-molares foram inclinados de maneira à favorecer o tratamento compensatório. Só nessa fase, realizou-se a extração do dente 46, devido ao fato de não haver apinhamentos inferiores (Figura 6 A-E).

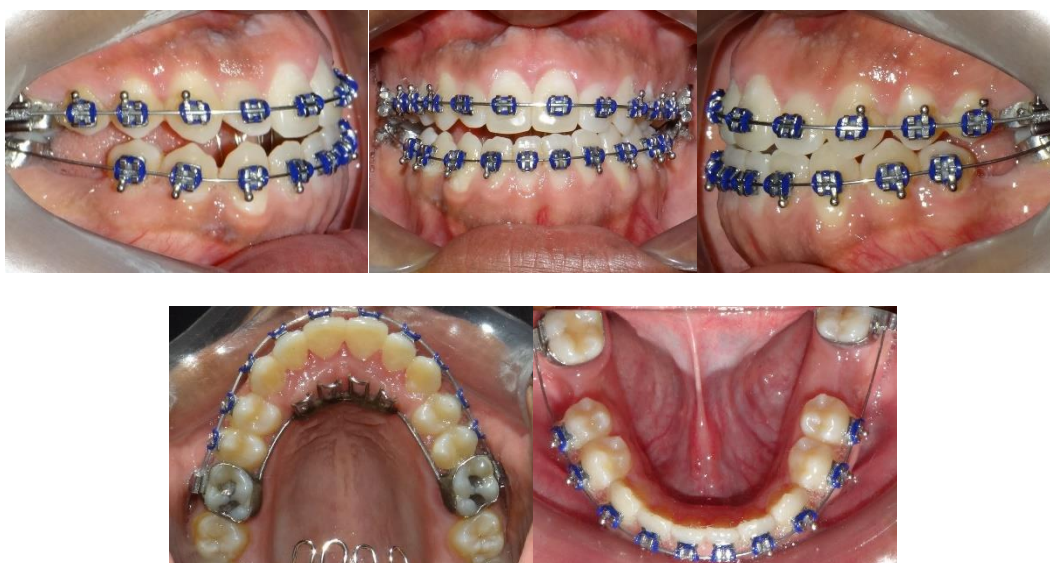

Figura 6 (A-E) – A) Fotografia intrabucal lateral direita; B) Fotografia intrabucal frontal; C) Fotografia intrabucal lateral esquerda; D) Fotografia oclusal superior; E) Fotografia oclusal inferior.

Durante o alinhamento e nivelamento, houve a evolução dos fios até os fios retangulares, e iniciou-se a mesialização dos 2ºs molares inferiores através de elástico correte, juntamente com o uso de elástico intermaxilar Classe III do lado direito em tempo integral (Figura 7 A-C)

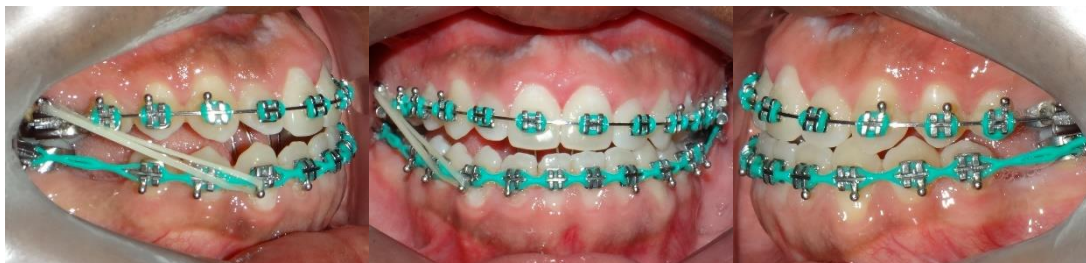

Figura 7(A-C) A) Fotografia intrabucal lateral direita; B) Fotografia intrabucal frontal; C) Fotografia intrabucal lateral esquerda.

Após o fechamento da mordida aberta e correção ântero-posterior de Classe III, a grade palatina foi removida, suspendeu-se o uso do elástico Classe III e iniciou-se o uso de elástico intermaxilar para intercuspidação bilateral em tempo integral. (Figura 8 A-C)

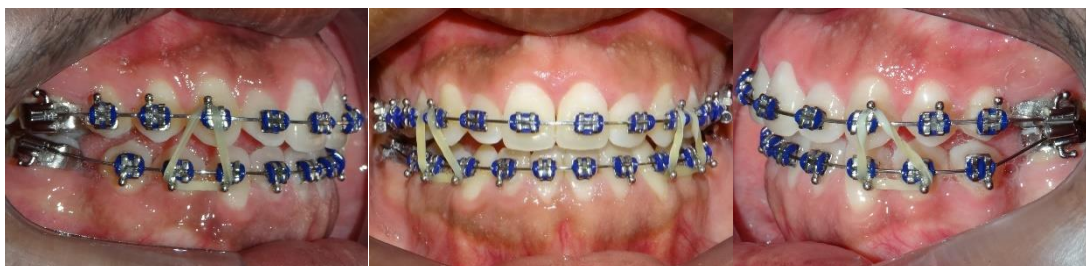

Figura 8(A-C) A) Fotografia intrabucal lateral direita; B) Fotografia intrabucal frontal; C) Fotografia intrabucal lateral esquerda.

Após Durante a fase de intercuspidação foi inserido mola aberta entre os dentes 11 e 12, e posteriormente mola fechada para manutenção do espaço, e posterior restauração do dente 12, aumentando seu tamanho para melhor estética (Figura 9 A-C).

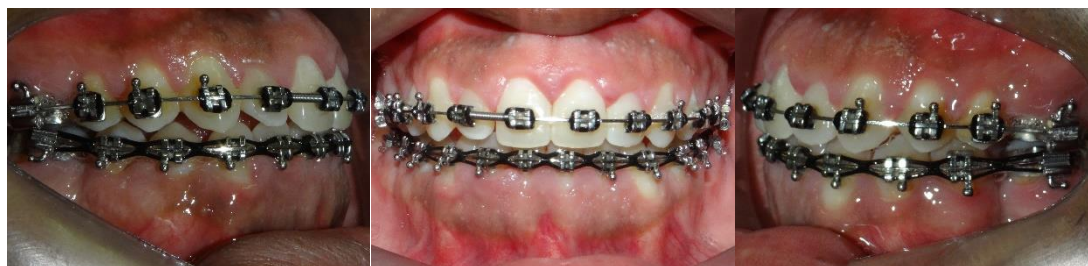

Figura 9 (A-C) – A) Fotografia intrabucal lateral direita; B) Fotografia intrabucal frontal; C) Fotografia intrabucal esquerda

Ao final da intercuspidação o aparelho fixo foi removido, e o paciente foi encaminhado à clínica de dentística para restauração do dente 12 (Figura 10 A-E).

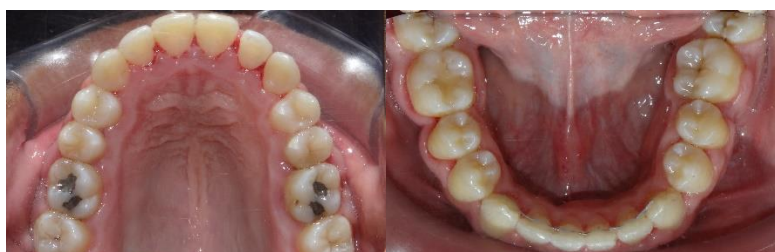
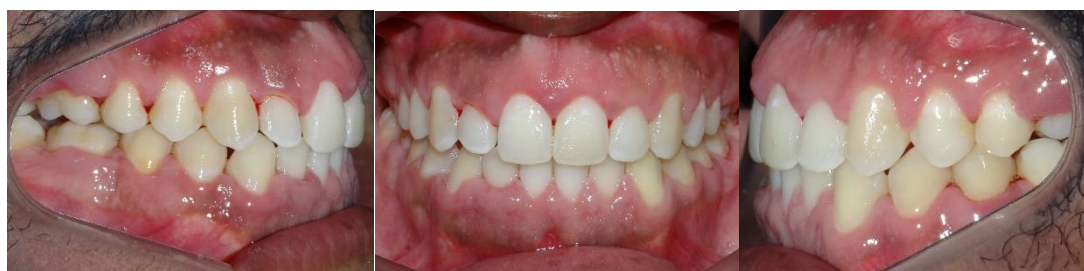

Figura 10 (A-H) - Fotografias extrabucais finais : A) extrabucal frontal; B) extra bucal sorrindo; C) extra bucal lateral; D) Fotografia intrabucal lateral direita; E) Fotografia intrabucal frontal; F) Fotografia intrabucal esquerda ; G) Fotografia intrabucal oclusal superior; H) Fotografia intrabucal oclusal inferior.

Na radiografia panorâmica observa-se o bom posicionamento das raízes. Não houve reabsorção óssea na mesialização dos 2ºs molares inferiores (Figura 11).

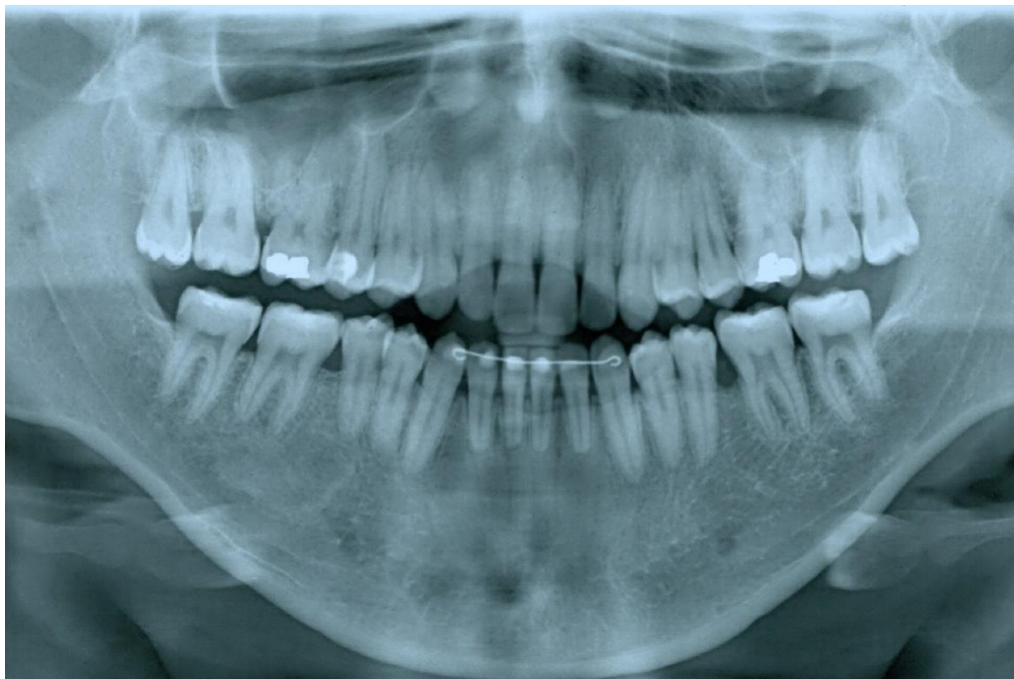


Figura 11 – Radiografia panorâmica final

Na telerradiografia final observa-se a presença de trespasse vertical e bom posicionamento na inclinação dos incisivos superiores e inferiores (Figura 12).

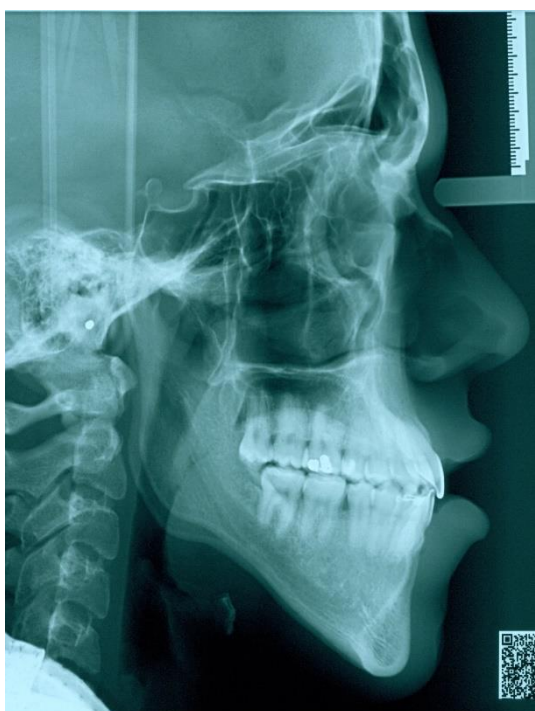

Figura 12 – Telerradiografia lateral final

RESULTADOS

Para obtenção dos resultados, utilizou-se o programa Dolphin Imaging, comparando as telerradiografias inicial e final (Tabela 1).

Os componentes esqueléticos não sofreram alterações significativas, tanto em maxila, quanto em mandíbula. É provável que esse resultado deva -se ao fato do tratamento ser realizado em paciente adulto, situação onde não ocorre alterações esqueléticas (Tabela 1).

As alterações mais significativas e importantes aconteceram nos componentes dentários. Pode-se perceber que houve uma distalização dos molares superiores (4,5mm), havendo uma angulação para distal da coroa em 5,7° (tabela 1).

Nos componentes dentários inferiores notou-se a retração (4,9mm) e a lingualização (7,1°) dos incisivos inferiores. Os molares inferiores mesializaram (6,1mm) e sofreram uma angulação (12,1°) para a distal (tabela 1).

Devido as modificações dentárias pode-se perceber que a sobressaliência aumentou em 2,7mm e a sobremordida aumentou em 1,5mm, havendo uma correção da mordida aberta anterior e Classe III (tabela 1).

A melhora no perfil do paciente pode ser avaliada pelo componente ANL, onde verificou-se uma retrusão de 2,6°, e pela convexidade facial (3,2mm) tornando-o mais reto (Figura 14).

Variáveis		Inicial	Final
Componente Maxilar	SNA (°)	79.4	79.2
	Co-A (mm)	75.8	76.0
Componente Mandibular	SNB (°)	81.4	81.9
	Co-Gn (mm)	127.1	127.3
Relação entre Maxila e Mandíbula	ANB (°)	-2.0	-2.5
	WITS (mm)	-11.1	-11.6
Componente Vertical	FMA (°)	38.2	37.8
	SN.GoGn (°)	44.5	42.6
	Sn.ocl (°)	17.3	17.1
	AFAI (mm)	85.5	85.8
Componente dentoalveolar Superior	IS.NA (°)	38.8	27.6
	IS-NA (mm)	14.0	12.6
	IS-PP (mm)	34.3	36.4
	MS-PTV (mm)	25.6	21.1
	MS-PP (mm)	27.0	27.4
	MS-SN (°)	74.6	68.8
Componente Dentoalveolar Inferior	II.NB (°)	29.0	21.9
	II-NB (mm)	10.9	6.0
	II-GoMe(mm)	48.4	49.3
	MI-Sínfise (mm)	30.9	24.8
	MI-GoMe (mm)	32.0	34.6
	MI.GoMe (°)	62.8	50.7
Relações Dentárias	Sobressaliência (mm)	0.1	2.8
	Sobremordida (mm)	-3.6	2.1
Perfil Tegumentar	ANL (°)	96.5	99.1
	Li-Plano E (mm)	7.9	5.3
	Ls-Plano E (mm)	-2.5	-1.5
	Convexidade Facial	14.7	11.5

Tabela 1 – Variáveis Cefalométricas.

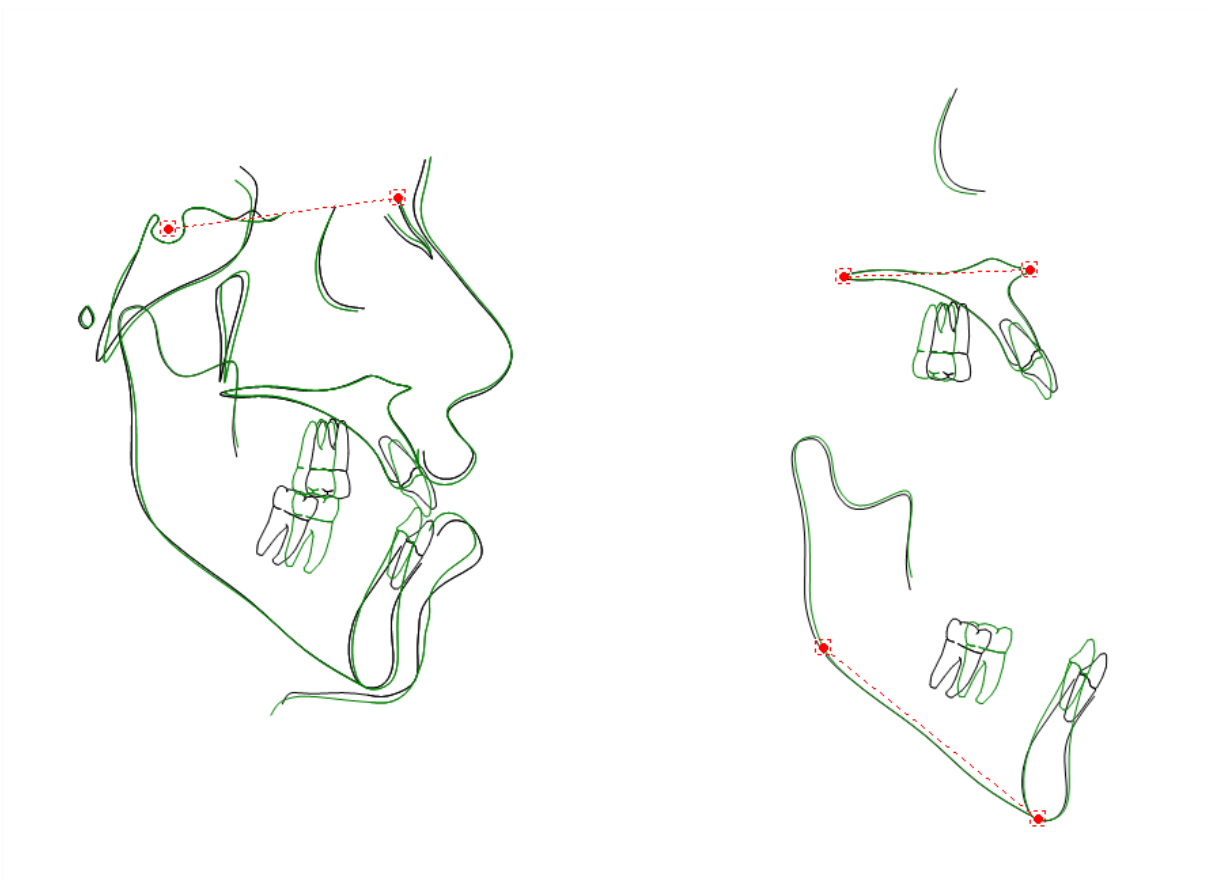


Figura 14 - Sobreposições dos perfis inicial e final.

ACOMPANHAMENTO:

O paciente retornou à clínica de ortodontia um ano após a finalização do tratamento, para controle e acompanhamento do caso. Pode-se observar a estabilidade do caso, através da manutenção da correção antero-posterior de Classe III, e da não recidiva da mordida aberta anterior (Figura 13).

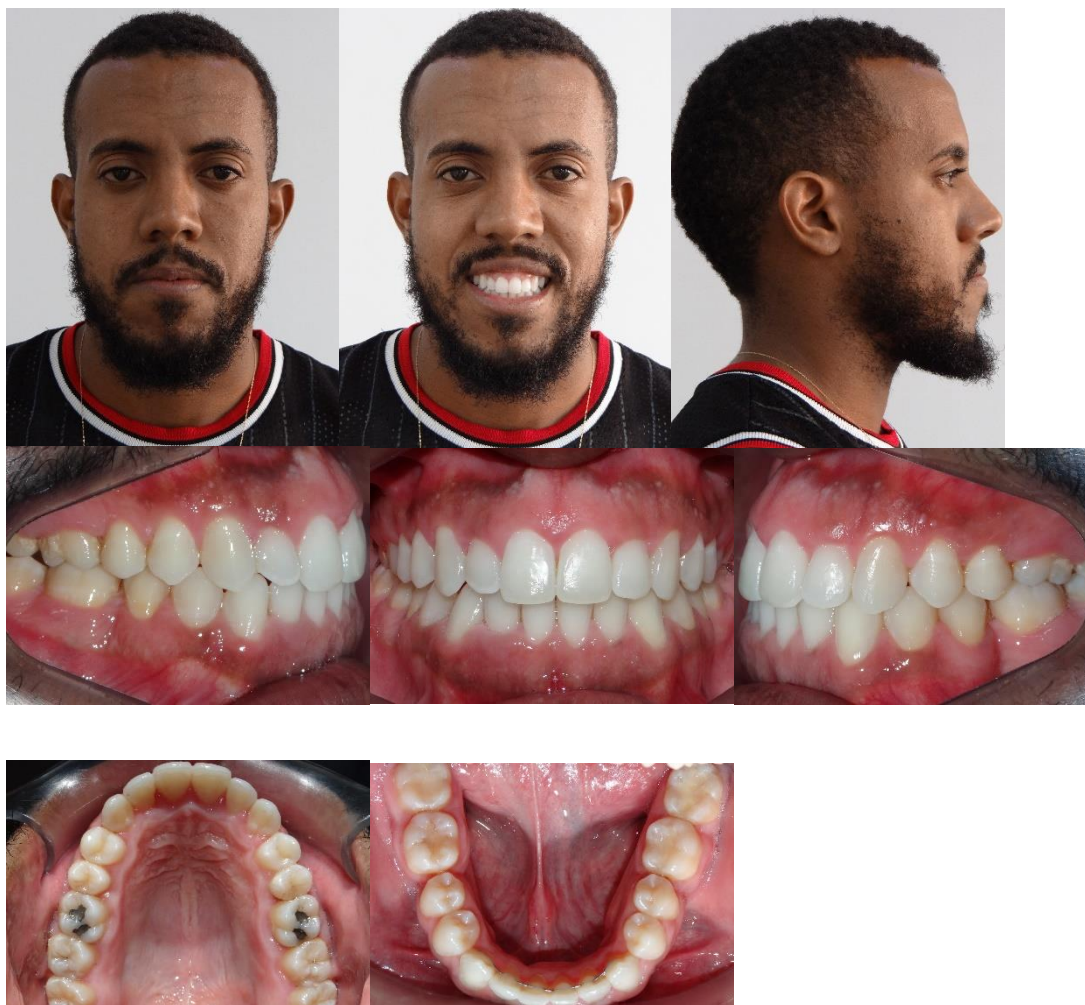

Figura 15 (A-H) - Fotografias extrabucais controle de um ano: A) extrabucal frontal; B) extra bucal sorrindo; C) extra bucal lateral; D) Fotografia intrabucal lateral direita; E) Fotografia intrabucal frontal; F) Fotografia intrabucal esquerda ; G) Fotografia intrabucal oclusal superior; H) Fotografia intrabucal oclusal inferior.

DISCUSSÃO

O tratamento da mordida aberta anterior em adultos muito se discute na literatura, pois apresenta um grande desafio ao ortodontista, principalmente quando o envolvimento esquelético aparece de maneira mais grave.(2)

Nos pacientes em crescimento, durante a dentadura decídua ou mista, o tratamento precoce da mordida aberta fornece melhores resultados, e com menos índices de recidiva. Entretanto, em pacientes adultos, o ortodontista precisara lançar

mão de outros tipos de tratamento dessa má oclusão, já que o tratamento ortopédico torna-se limitado, pois há ausência do potencial de crescimento.(5)

A primeira opção para o tratamento de mordida aberta anterior em pacientes adultos é o tratamento cirúrgico, associado à ortodontia(5, 6), porém grande parte dos pacientes descarta essa opção de tratamento por tratar-se de um procedimento mais invasivo.

Assim como a mordida aberta anterior, nesse caso o paciente apresenta uma má oclusão de Classe III, esta que por sua vez, também, na maior parte dos casos é indicado o tratamento cirúrgico quando paciente adulto.

As más oclusões de Classe III tendem a se tornar severas com o desenvolvimento facial, pois o crescimento da mandíbula mantém-se ativo por um período mais longo.(3, 4)

Diante do diagnóstico dessas duas más oclusões do paciente em questão, foi-lhe apresentada a primeira opção de tratamento, que tratava-se do tratamento cirúrgico, este que, foi descartado pelo paciente.

Foi optado então pelo tratamento compensatório, que trata-se de uma camuflagem ortodôntica das más oclusões.

Para este caso, foi instalado bráquetes da técnica biofuncional, que apresenta torque vestibular de coroa nos incisivos inferiores, oferecendo resistência dos efeitos colaterais promovidos pelo uso de elásticos intermaxilares, tornando-se muito vantajoso no tratamento compensatório.

A princípio instalou-se no paciente uma grade palatina, afim de corrigir o mau posicionamento da língua, fator muito importante no tratamento da mordida aberta anterior, pois pode levar à recidiva dessa má oclusão.(7, 8)

Os braquetes biofuncionais foram colados de forma diferenciada, sendo posicionados nos incisivos mais para a cervical da coroa, afim de favorecer a sobrecorreção do trespassse vertical, e garantir maior estabilidade no caso.(9)

A extração do dente 46, foi realizada afim de favorecer a camuflagem ortodôntica, já que o paciente apresentava ausência do dente 36, e queixava-se da falta do mesmo. Para conferir simetria, o elemento foi extraído e os espaços foram fechados através de elástico corrente.

Na correção da Classe III, o paciente mostrou-se colaborador com o uso de elásticos intermaxilares.

O caso foi finalizado, onde ocorreu o fechamento da mordida aberta anterior, e das ausências dos primeiros molares inferiores, correção da Classe III. Nos resultados das comparações cefalometricas iniciais e finais, houve alterações principalmente causadas pelo uso de elástico intermaxilar de Classe III, que gera no arco superior extrusão e mesialização dos molares, e no inferior ocorre força de extrusão anterior e de movimento distal dos caninos. (10)

Houve uma melhora significativa no perfil do paciente conferindo mais harmonia.

Após um ano de finalização do caso o paciente retornou para controle e acompanhamento, o tratamento se mostrou satisfatório, não houve recidiva da mordida aberta anterior, fato que pode estar relacionado à colagem diferenciada dos bráquetes biofuncionais e a correção da interposição lingual com a grade palatina. (5, 8, 9) O paciente se manteve em Classe I, assim como os espaços entre molares inferiores.

CONCLUSÃO

Neste trabalho, pode-se concluir que os bráquetes da prescrição biofuncional trouxeram aspectos positivos na finalização do caso. Ocorreu uma boa inclinação dos incisivos inferiores em relação às bases ósseas devido a movimentação de corpo que os bráquetes biofuncionais permitem aos dentes anteriores. Apesar da escolha pelo tratamento compensatório, houve uma melhora significativa no perfil do paciente.

BIBLIOGRAFIA

1. de Almeida RR, Santos SCBN, Santos ECA, Insabralde CMB, AlmeidaE MR. Mordida aberta anterior-considerações e apresentação de um caso clínico. 1998.
2. Valarelli FP, Janson G. O tratamento não cirúrgico da mordida aberta anterior no paciente adulto. *Ortho Sci, Orthod sci pract.* 2014;7(27):252-70.
3. Bilodeau JE. Nonsurgical treatment of a Class III patient with a lateral open-bite malocclusion. *American journal of orthodontics and dentofacial orthopedics.* 2011;140(6):861-8.
4. Capelozza Filho L, Suguino R, Cardoso MA, Bertoz FA, Mendonça MRd, Cuoghi OA. Tratamento ortodôntico da Classe III: revisando o método (ERM e Tração) por meio de um caso clínico. *Revista Dental Press de Ortodontia e Ortopedia Facial.* 2002;7(6):99-119.
5. Janson G, Valarelli FP, Henriques JFC, de Freitas MR, Cançado RH. Stability of anterior open bite nonextraction treatment in the permanent dentition. *American Journal of Orthodontics and Dentofacial Orthopedics.* 2003;124(3):265-76.
6. Fabre AF, de Mendonça MR, Cuoghi OA, de Freitas Farias AP. Mordida aberta anterior-considerações-chave. *ARCHIVES OF HEALTH INVESTIGATION.* 2014;3(5).
7. Proffit WR, Bailey LTJ, Phillips C, Turvey TA. Long-term stability of surgical open-bite correction by Le Fort I osteotomy. *The Angle Orthodontist.* 2000;70(2):112-7.
8. Tulley W. A critical appraisal of tongue-thrusting. *American Journal of Orthodontics and Dentofacial Orthopedics.* 1969;55(6):640-50.
9. Janson GdRP, Vasconcelos MHF, Bombanatti R, Freitas MRd, Henriques JFC. Considerações clínicas sobre o posicionamento vertical dos acessórios. *Revista Dental Press de Ortodontia e Ortopedia Facial.* 2000;5(3):45-51.
10. Loriato LB, Machado AW, Pacheco W. Considerações clínicas e biomecânicas de elásticos em Ortodontia. *R Clin Orton Dental Press.* 2006;5(1):44-57.