



BRUNO BRAGA DE OLIVEIRA

**REGENERAÇÃO ÓSSEA GUIADA UTILIZANDO MEMBRANA NÃO
ABSORVIVEL BONE HEAL[®]**

Salvador - BA

2017

BRUNO BRAGA DE OLIVEIRA

**REGENERAÇÃO ÓSSEA GUIADA UTILIZANDO MEMBRANA NÃO
ABSORVIVEL BONE HEAL®**

Monografia apresentada como Trabalho de Conclusão de curso de especialização Odontologia da Faculdade de Tecnologia de sete lagoas - FACSETE, campus Salvador.

Orientador: Prof. Dr. Fernando Oliveira

Salvador - BA

2017

Ol41r

Oliveira, Bruno

Regeneração óssea guiada utilizando membrana não absorvível Bone Heal[®] / Bruno Oliveira- 2017.

29 f.;il.;color

Orientador: Fernando Oliveira

Artigo (especialização em Implantodontia)- Faculdade Sete Lagoas, Salvador, 2017.

1. Regeneração óssea guiada. 2. Membranas 3. Defeitos ósseos.
I. Título. II. Fernando Oliveira

FACULDADE DE TECNOLOGIA DE SETE LAGOAS – FACSETE

Monografia intitulada **Regeneração Óssea Guiada utilizando membrana não absorvível.**

Bone Heal®, de autoria de Bruno Braga de Oliveira, aprovada pela banca examinadora constituída pelos seguintes professores:

Prof. Dr. Fernando Oliveira – Orientador

Marcelo Nascibem- Co Orientador

Paulo Passos Presidio - CENO

RESUMO

Um dos maiores problemas encontrados na Implantodontia é o tratamento de defeitos ósseos pós exodontia. Vários estudos têm sido realizados com o objetivo de desenvolver técnicas cirúrgicas para melhorar a qualidade dos biomateriais que auxiliam na regeneração do tecido ósseo comprometido. Essas perdas ósseas, quando extensas, contribuem para atrofia do rebordo alveolar residual. Os alvéolos nem sempre têm dimensões para receber implantes osseointegráveis imediatos, ou em geral, exigem cirurgias extensas com maior morbidade e complicações. A utilização de barreiras no momento da exodontia, de modo a utilizar o potencial do coágulo, torna possível prevenir a reabsorção do rebordo alveolar e inserir implantes imediatos ou em um segundo tempo cirúrgico. Devido à necessidade de preservar a maior quantidade de tecidos de suporte e volume ósseo satisfatório, diferentes técnicas de Regeneração Óssea Guiada (ROG) têm sido propostas. Este trabalho tem como objetivo principal apresentar uma breve revisão de literatura, mostrando a aplicabilidade da membrana não absorvível de Polipropileno (Bone Heal®), que fica intencionalmente exposta ao meio bucal, servindo de suporte mecânico do coágulo para que ocorra uma neoformação óssea sem perda de altura ou espessura. A viabilidade desta técnica mostra-se uma excelente alternativa na ROG na área da odontologia.

Palavras-chave: Regeneração óssea guiada. Membranas. Defeitos Ósseos.

ABSTRACT

One of the biggest problems found in dental implantology is the treatment of the bone defect after a dental extraction. Many studies have been carried out with the objective of developing surgical techniques to improve the quality of the biomaterials that help to regenerate the compromised bone tissue. These bone losses, when extensive, contribute to the atrophy of the residual alveolar ridge. The alveoli not always have the dimensions to receive osseointegrated implants immediately, or in general, they demand extensive surgeries with more morbidity and complications. The utilization of barriers in the moment of the dental extraction, in order to use the clot's potential, makes possible to prevent the reabsorption of the alveolar ridge, and insert implants immediately or in a second surgical time. Due to a need of preserving the majority of the tooth-supporting tissues and satisfactory bone volume, different techniques of Guided Bone Regeneration (GBR) have been proposed. The main objective of this study is to present a brief literature review, showing the applicability of the non-absorbable polypropylene membrane (Bone Heal ®) that is intentionally exposed in the oral environment, serving as a mechanical support of the clot in order to promote the bone neoformation without losing height or density. The viability of this technique appears to be an excellent alternative in the odontology GBR area.

Keywords: Guided Bone Regeneration. Membrane. Bone defect

SUMÁRIO

1 INTRODUÇÃO.....	8
2. REVISÃO DE LITERATURA.....	10
2.1 Ocorrências após exodontias	11
2.2 Membranas absorvíveis	13
2.3 Membranas não absorvíveis	14
2.4 A barreira Bone Heal®	15
3 DISCUSSÃO.....	16
3.1 Características e vantagens do uso de Bone Heal®	16
3.2 Técnicas e cuidados implicados na utilização da Bone Heal	22
3.3 Regeneração Óssea Guiada	23
4 CONCLUSÃO	25
REFERÊNCIAS	26

LISTA DE FIGURAS

Fig.01 - Membrana de polipropileno contendo coágulo sanguíneo no alvéolo...	13
Fig. 02 - Área do rebordo após as extrações dentárias	18
Fig. 03 - Área suturada em que se observa a barreira.....	19
Fig. 04 - Pós-operatório de sete dias. Mostra o aspecto saudável da gengiva e da barreira	19
Fig. 05 - Edema gengival na região do incisivo central superior direito.	20
Fig. 06 - Perda óssea causada pela fratura	20
Fig. 07 - Preparo da barreira para adaptação na área cirúrgica.	21
Fig. 08 - Sutura sobre a barreira que ficou exposta ao meio bucal.	22

1 INTRODUÇÃO

Defeitos ósseos dento alveolares são comuns após a exodontia, uma vez que, a mesma sendo realizada, sofrerá alterações fisiológicas do tecido ósseo, gerando assim, uma perda progressiva do contorno do rebordo alveolar. Esta perda óssea é maior nos primeiros 6 meses, comprometendo dessa forma tanto a altura como a espessura do rebordo.

A preservação do rebordo alveolar se tornou um dos principais objetivos do cirurgião dentista quando visa uma reabilitação do paciente com implantes dentários ósseo integráveis. Com intuito de solucionar este problema, foram realizados diversos estudos para desenvolver técnicas de regeneração óssea guiada (ROG). A ROG é uma técnica cirúrgica que tem como finalidade impedir que células não osteogênicas povoem a região do defeito que se deseja regenerar. O princípio da ROG considera na exclusão dos tecidos indesejáveis da região onde se deseja formar um tecido específico, permitindo que haja formação, organização e transformação do coágulo sanguíneo em tecido de granulação, que posteriormente é substituído por tecido ósseo (SALOMÃO & SIQUEIRA, 2009).

Existem dois tipos básicos de membranas para realização da ROG: as reabsorvíveis e as não reabsorvíveis. As membranas bioabsorvíveis podem ser constituídas de diversos materiais, como as poliméricas (ácido polilático ou poliglicólico) e de colágenos (origem animal), não necessitando de parafusos para estabilização ou segundo tempo cirúrgico para sua remoção, já que são completamente absorvidas e não causam nenhum tipo de infecção quando expostas ao meio bucal (BUSER, 2010).

O uso de membranas não absorvíveis de politetrafluoretileno expandido (e-PTFE) na ROG, associado a enxertos ou substitutos ósseos, apresenta diversas desvantagens como: alta taxa de exposição de membrana levando a infecção local; difícil manuseio durante a cirurgia e necessidade de estabilização da membrana com mini parafusos, além de um procedimento cirúrgico para remoção da membrana (BUSER e cols., 1993).

Hoje em dia, está sendo muito utilizada uma membrana de polipropileno não absorvível que é bioinerte e impermeável, que possui consistência capaz de evitar o colapso de tecidos mantendo o arcabouço para formação e manutenção de coágulo sem uso de outros biomateriais para sua sustentação. Outra grande vantagem do uso dessa membrana é o fato de ela poder ficar exposta ao meio bucal e não necessitar de um segundo tempo cirúrgico para sua remoção, podendo ser removida facilmente sem uso de anestesia (SALOMÃO & SIQUEIRA, 2009).

O objetivo deste trabalho é apresentar uma breve revisão de literatura sobre regeneração óssea guiada com uso de membrana de polipropileno (Bone Heal[®]) após exodontia, para manutenção dos rebordos alveolares e posterior reabilitação com implante dentário ósseo integrável.

2 REVISÃO DE LITERATURA

Este estudo constitui-se de uma revisão da literatura especializada, realizada entre janeiro de 2015 e junho de 2015, no qual se realizou uma consulta a livros e periódicos sobre Regeneração Óssea Guiada (ROG) na implantodontia e por artigos científicos selecionados através de busca no banco de dados do Google acadêmico, pubmed e bireme. A pesquisa dos artigos foi realizada entre janeiro e maio de 2015.

Para a busca de artigos sobre a utilização da membrana de Bone Heal[®] em ROG, foram utilizadas terminologias sobre o tema tanto em português quanto em inglês. As palavras chaves utilizadas na pesquisa foram membrana não reabsorvíveis, regeneração óssea guiada, Bone Heal[®], defeitos ósseos.

Foram excluídos estudos que relatavam o emprego de outras técnicas de regeneração óssea, sendo utilizada somente a membrana não absorvível. Não foi incluída na pesquisa a utilização de outros biomateriais, levando em conta somente a membrana Bone Heal[®].

Essa revisão busca estudar e compreender a técnica de ROG com a membrana de Bone Heal[®] para defeitos ósseos pós exodontias, avaliando todos os parâmetros, que vão desde cirurgia inicial até o ganho em espessura e altura na hora da colocação do implante dentário osseointegrável.

Uma preocupação que acomete sobremaneira o profissional de odontologia que se pretende ascender sempre em sua carreira é a manutenção de sua clientela, o que só pode ocorrer mediante a realização de um trabalho que imprima qualidade em todos os sentidos. Nessa perspectiva, muitas são as exigências que a prática da odontologia exige, no sentido de realizar procedimentos que não apenas apresentem resultados esteticamente satisfatórios, mas que também não tragam quaisquer problemas para o paciente. Dentre as preocupações que povoam a vida do profissional em odontologia encontra-se a de preservar o rebordo alveolar do dente após a realização da remoção deste, sobretudo na presença de grandes perdas que possam vir a comprometer a futura reabilitação do paciente por meio de implantes ósseo integráveis. (SALOMÃO, ALVAREZ e SIQUEIRA, 2010)

Esses autores sinalizam ainda para o fato de que há estudos que comprovam que, mesmo a técnica cirúrgica de exodontia seja o menos danosa possível, durante os seis meses de tal procedimento, muitos pacientes acabam tendo perda óssea, o que pode, inclusive, vir a dificultar, ou até mesmo inviabilizar a reabilitação protética estético-funcional adequada. E complementam observando que, a despeito dos procedimentos cirúrgicos virem a ser realizados seguindo preceitos técnicos, ocorrem defeitos extensos em exodontias, o que acaba gerando a necessidade de enxertos ósseos, os quais seguem diferentes técnicas cirúrgicas, muitas das quais são extremamente complexas, sobretudo nos enxertos autógenos, aumentando a morbidade cirurgias. (SALOMÃO, ALVAREZ e SIQUEIRA, 2010)

Esses defeitos podem ser de diferentes naturezas, tais como derivados de doença periodontal, da existência de dentes ectópicos, da ocorrência de fraturas dentárias, entre outros fatores. Conforme afirmam ainda esses autores, para alterar tal quadro clínico, faz-se imperioso que se impeça a ocorrência da reabsorção do alvéolo, “através da manutenção do coágulo imediatamente após a exodontia, dentro do alvéolo ósseo remanescente” (SALOMÃO, ALVAREZ e SIQUEIRA, 2010)

Diante disso, com vistas a reduzir a gravidade dos defeitos que a exodontia pode vir a causar no tecido ósseo, utiliza-se a técnica de regeneração óssea guiada – ROG – a qual, além disso, ainda serve para manter as dimensões ósseas. Tal técnica é feita por meio do uso de membranas e, quando aplicada, retém o coágulo e favorece a regeneração do osso, porque as barreiras controlam ou evitam o infiltrado de células de tecidos moles, favorecendo a proliferação de células ósseas no interior do alvéolo ósseo.

2.1 Ocorrências após exodontias

Muitas vezes, como já dito, as exodontias trazem diferentes consequências ao paciente a elas submetido. Salomão (2010) sinaliza que a reabsorção do rebordo

alveolar é uma consequência inevitável e elenca ocorrências externas e internas desse procedimento.

Por externas, esse autor aponta que, nas primeiras oito semanas, houve intensa atividade osteoclástica, o que resultou na reabsorção das cristas das paredes vestibulares e lingual numa extração feita num cachorro. Nesse exemplo, ocorreu a redução da altura de modo mais acentuado na parede vestibular, enquanto a perda horizontal se deu em ambas as paredes. Ele acentua a importância de tal descoberta devido ao fato de que tanto a largura quanto a altura óssea inadequada comprometem a estética e a função relacionadas com a reabsorção oral.

Por ocorrências internas, ele observa que, entre 48 e 72 horas após a exodontia, o coágulo, que é formado imediatamente depois do procedimento e que é rico em suprimentos de plaquetas e fatores que favorecem a regeneração óssea alveolar, é penetrado por tecido de granulação, o qual substitui totalmente o coágulo em sete dias, quando se é possível observar o início da formação do tecido osteóide no fundo do alvéolo. Em quatro semanas, ocorre a mineralização da matriz das paredes ósseas para o centro e superfície do alvéolo. 90 dias depois, já se pode identificar, através de radiografias, tecido ósseo denso.

Acerca do coágulo, Silva (2014, p. 12) postula que ele “[...] é fundamental para a cicatrização do rebordo alveolar, pois contém os elementos indispensáveis ao processo de regeneração óssea.” Ele continua afirmando que existem muitos estudos que vêm a comprovar que a reabsorção alveolar acontece, seja a curto ou a longo prazo. E mais: a técnica de regeneração óssea guiada com o uso de barreiras viabiliza a manutenção da espessura e do rebordo do rebordo, já que evitam o infiltrado de células epiteliais, contudo, é inviável devido à exposição ao meio bucal. (SILVA, 2014)

A afirmação da autora busca justificar a importância do uso de barreira, sobretudo a de polipropileno que, segundo ela, além de ser impermeável, mantém-se em posição “sem sofrer modificação na forma, permitindo a retenção do coágulo para a formação do tecido ósseo, contribuindo para manter a forma e as dimensões do rebordo alveolar.” (SILVA, 2014, p. 14) o uso dessa barreira na cavidade oral contribui para reter o coágulo sanguíneo, isolando-o do meio bucal e contribuindo para a regeneração do rebordo alveolar.

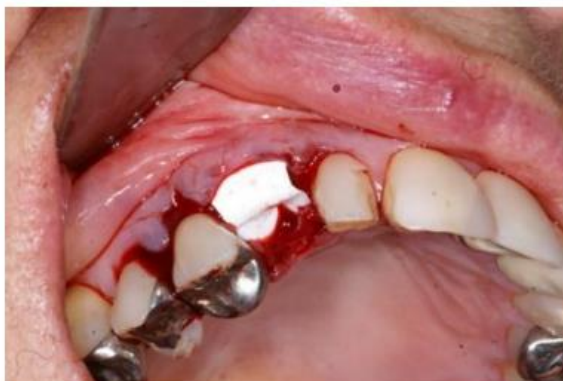

Figura 1 - Membrana de polipropileno contendo coágulo sanguíneo no alvéolo

Fonte: SILVA, 2014.

Zeppini (2014) pontua que características como a ausência de permeabilidade, a resistência, a maleabilidade, entre outras, numa barreira, permitindo que o coágulo se organize, tenha baixo custo e possa ser exposta ao meio bucal, são necessárias para se conseguir Regeneração Óssea Guiada capaz de permitir a reabilitação protética estético-funcional com ou sem implantes osseointegráveis.

Existem, porém, dois tipos diferentes de membranas. Carvalho (2012) apresenta a divisão das membranas biológicas em absorvíveis e não-absorvíveis, as quais passamos a tratar agora.

2.2 Membranas absorvíveis

O uso dos materiais absorvíveis está relacionado às membranas, que podem sofrer um processo de reabsorção e degradação macromolecular por meio da associação de hidrólise e degradação enzimática. Isso requer total eliminação dos

produtos da degradação, sem causar efeitos residuais no local. (TRIPLETT et al., 2001)

As membranas absorvíveis devem utilizar totalmente de materiais bioabsorvíveis, sendo assim, constituídas por membranas de colágeno, ácido poliláctico, poliglactina 910, ácido poliglicólico e poliuretano. Com isso, as membranas reabsorvíveis apresentam uma grande vantagem de não precisar realizar um segundo procedimento cirúrgico, reduzindo também o desconforto dos pacientes e os custos associados. Além disso, essas membranas possuem uma elevada biocompatibilidade e uma ótima cicatrização dos tecidos moles (LORENZONI et al., 1998).

Podemos encontrar também algumas desvantagens associadas ao uso de materiais reabsorvíveis, como a inflamação no local com atividade fagocítica, pois as barreiras de epitélio demonstraram causar reações, já que sua reabsorção pode ocorrer antes do período mínimo de formação e maturação óssea, podendo ocasionar defeitos no rebordo ósseo (Carvalho, 2012).

Carvalho (2012) apresenta a complexidade da técnica utilizada com estas membranas, sendo as mesmas inacessíveis a maioria dos clínicos, limitando-se aos profissionais com alto índice de conhecimento e destreza cirúrgica.

2.3 Membranas não absorvíveis

Ao contrário da primeira, a membrana não-reabsorvível apresenta mais vantagens. Trata-se esse tipo de membrana em uma barreira impermeável, que contribui sobremaneira para reter o coágulo dentro da cavidade óssea, o que favorece, por sua vez, a formação de tecido ósseo. Tal procedimento viabiliza a manutenção tanto da forma quanto das dimensões do rebordo alveolar, que é regenerado, sobretudo quando se usam as barreiras em forma de telas, cujo material é polipropileno, o qual não apresenta reações inflamatórias. A utilização

desse tipo de membrana é ainda mais recomendada quando da existência de defeitos ósseos extensos. (SALOMÃO, ALVAREZ E SIQUEIRA, 2010)

2.4 A barreira Bone Heal®

A Bone Heal® é uma membrana que consiste em uma barreira mecânica impermeável. Por ser não reabsorvível, ela impede que o tecido conjuntivo frouxo se prolifere rapidamente, o que poderia vir a inviabilizar a osteogênese na área a ser reparada. Além disso, essa membrana favorece a organização do coágulo, como já dito. Ao ser removido, este coágulo permanece estável durante o processo de reparação, contribuindo sobremaneira para a neoformação óssea completa. (MARTINEZ, 2013)

Martinez (2013) sinaliza que, no que concerne a esse procedimento, o uso da barreira exposta ao meio bucal Bone Heal® apresenta uma série de vantagens, dentre as quais se destaca o fato de que esta não tem necessidade de material de enxerto dentro do alvéolo. Essa autora observa que tal técnica evita que haja o infiltrado de células de tecido mole no interior do alvéolo, o que vem a favorecer a produção de células ósseas em seu interior. O coágulo que fica dentro do alvéolo, e que é muito rico em suprimento de plaquetas, nesse procedimento, é substituído, posteriormente, por tecido de granulação impedindo que o tecido conjuntivo invada a área a ser regenerada, além de favorecer a ocorrência da regeneração óssea.

Salomão, Alvarez e Siqueira (2010) pontuam que essa barreira é altamente viável, sobretudo porque contribui para reduzir a morbidade de cirurgias grandes e traumáticas, que podem vir até a requerer a remoção de enxertos autógenos da mandíbula ou de outras partes do corpo. É acerca dessa barreira que a discussão, doravante, vai se dar.

3 DISCUSSÃO

3.1 Características e vantagens do uso de Bone Heal®

Carvalho (2012) e Salomão (2010) sinalizam que a barreira Bone Heal®, que é um filme de polipropileno, é totalmente impermeável, bioinerte e biocompatível, o que facilita os procedimentos regenerativos, pois não apresenta os inconvenientes de outros materiais que são utilizados com a mesma finalidade.

Ambos os autores elencam as principais características e vantagens do uso desse filme, a saber:

1. Deve, preferencialmente, ser deixada intencionalmente exposta ao meio bucal;
2. Os retalhos deverão ser mantidos distantes entre si;
3. Não há necessidade de liberação de grandes retalhos cirúrgicos;
4. O local a ser regenerado deve ser preenchido apenas por sangue;
5. Não se faz necessário o uso de instrumento especial;
6. Não precisa hidratar ou acrescentar qualquer outro material à superfície a ser regenerada;
7. Já se encontra pronta para uso;
8. Dispensa o uso de parafusos, tachinhas ou quaisquer artefatos que servem de fixação;
9. Não sofre alterações dimensionais durante o período que permanece no local do defeito;
10. as suturas não exercem pressão sobre as barreiras: elas envolvem apenas os retalhos;
11. Podem ser usados quaisquer tipos de fio de sutura;

12. É completa e absolutamente impermeável;
13. Pode ser removida entre 7 e 10 dias;
14. A superfície interna promove absorção de sangue;
15. Não adere aos tecidos;
16. Pode ser usada associada a implantes imediatos, além de ser compatível com todos os sistemas de implantes;
17. É indicada em implantes imediatos com falta de parede vestibular;
18. Permite que os tecidos ósseo e queratinizado se regenerem simultaneamente;
19. Não interfere com a posição da linha mucogengival;
20. Adapta-se de forma perfeita ao defeito;
21. Dispensa o uso de cirurgia e até mesmo de anestesia para sua retirada;
22. É resistente e não sofre degradação nos tecidos;
23. Não interfere na formação e organização do coágulo;
24. Não apresenta porosidade;
25. Pode invadir o sulco gengival de dentes vizinhos ao defeito ósseo;
26. Dificulta não apenas a proliferação de micro-organismos, como também o acúmulo de detritos em sua superfície;
27. Apresenta técnica cirúrgica simples de ser executada;
28. Traz maior conforto tanto para o paciente quanto para o cirurgião;
29. Inserção do implante em 90 dias;
30. Tem validade de três anos;
31. É esterilizada com raios gama;
32. Apresenta baixo custo e já está registrada na ANVISA.

Salomão et al (2010) apresentam estudos de caso em que se dá o uso dessa barreira. Esses autores evidenciam que, no que concerne à técnica da regeneração óssea guiada, uma das propriedades sugeridas é que as barreiras não

reabsorvíveis, expostas ao meio bucal controlem ou evitem o infiltrado de células de tecidos moles. Tal procedimento favorece a proliferação de células ósseas no interior do alvéolo, descartando a necessidade de um material de enxerto dentro dele, necessitando apenas, preencher os alvéolos com sangue.

Salomão, Alvarez e Siqueira (2010) apresentam dois casos clínicos nos quais é utilizada a barreira Bone Heal[®].

No primeiro caso, trata-se de um homem caucasiano de 45 anos, com sangramento gengival ao escovar os dentes devido à presença de bolsas periodontais profundas, envolvimento de furca Grau III e IV, nos molares inferiores de ambos os lados. Ao realizar o exame radiográfico, constatou-se a existência de áreas sugestivas de reabsorção óssea, as quais são compatíveis com quadro de periodontite crônica.

Esses autores pontuaram que a exodontia dos elementos em questão foi indicada devido à existência de doença periodontal grave e que já apresentava significativa destruição dos molares inferiores do lado esquerdo. Tais elementos indicavam impossibilidade de recuperação dos referidos elementos. Assim, a regeneração óssea guiada com barreira de polipropileno Bone Heal[®] foi considerada a ideal, uma vez que ia manter-se a arquitetura do rebordo alveolar, para, depois, inserirem-se os implantes osseointegráveis, o que, por sua vez, precederia a reabilitação com prótese fixa implantossuportada. (SALOMÃO, ALVAREZ e SIQUEIRA, 2010)

Abaixo, algumas imagens referentes a esse primeiro procedimento.

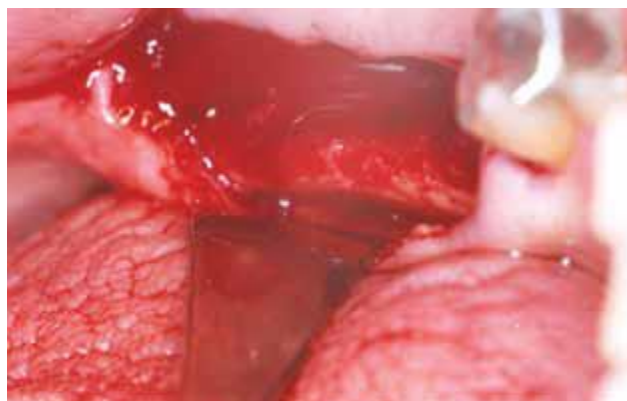

Figura 02 - Área do rebordo após as extrações dentárias

Fonte: Salomão, Alvarez e Siqueira (2010)

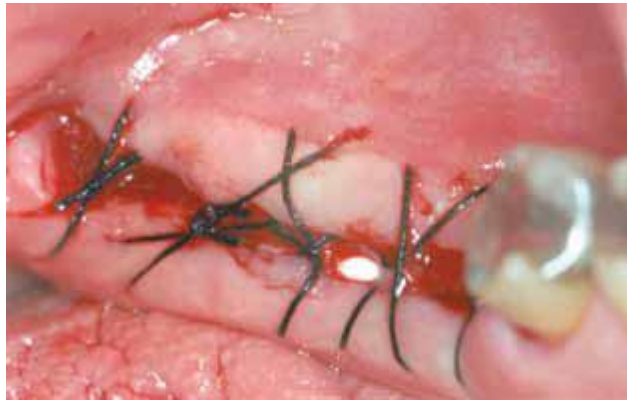

Figura 03 - Área suturada em que se observa a barreira.

Fonte: Salomão, Alvarez e Siqueira (2010)

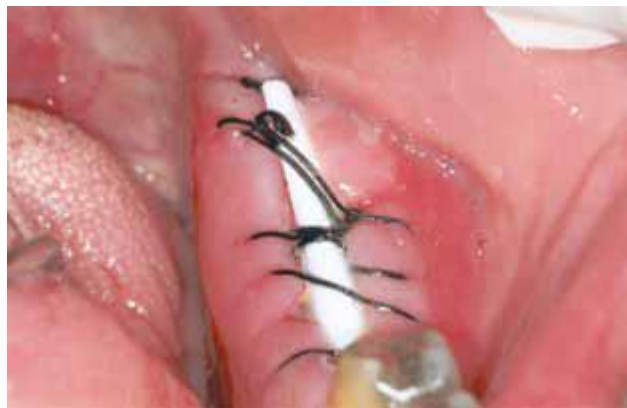

Figura 04 - Pós-operatório de sete dias. Mostra o aspecto saudável da gengiva e da barreira.

Fonte: Salomão, Alvarez e Siqueira (2010)

O segundo caso é Mulher, 22 anos, de raça amarela, que se apresentou com edema na região vestibular do elemento 11.

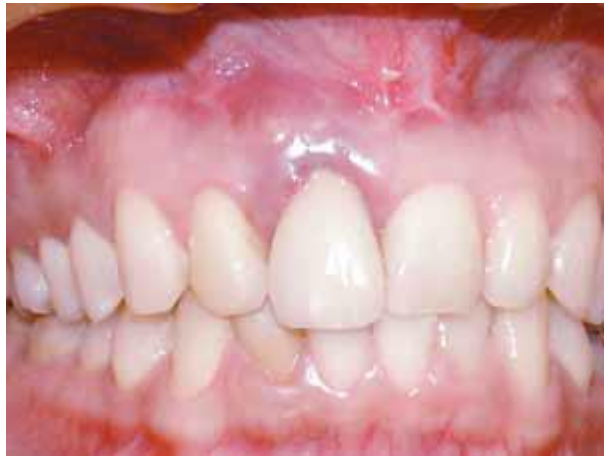

Figura 05 - Edema gengival na região do incisivo central superior direito.

Fonte: Salomão, Alvarez e Siqueira (2010).

Nesta paciente, não foi possível realizar uma avaliação precisa por meio do exame radiográfico. Assim, foi realizado um retalho total envolvendo os elementos 11 e 12, o que possibilitou ver uma fratura oblíqua que ultrapassava o terço médio da raiz do elemento 11. Praticamente toda a tábua óssea vestibular estava ausente.

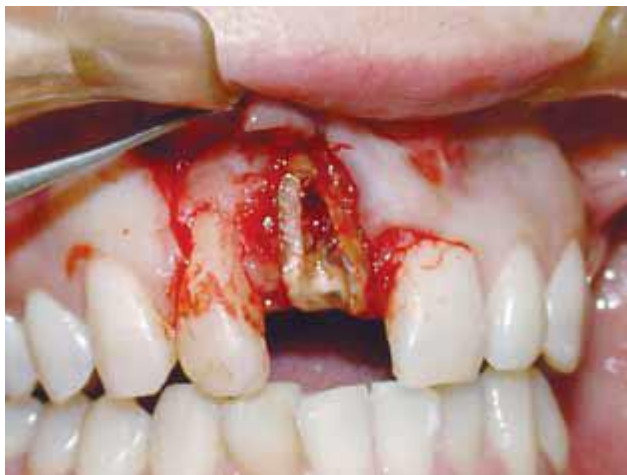

Figura 06 - Perda óssea causada pela fratura

Fonte: Salomão, Alvarez e Siqueira (2010)

Segundo os autores, foi realizada a remoção cuidadosa da raiz fraturada com exposição da real perda óssea e uma barreira de polipropileno Bone Heal foi

recortada e adaptada sobre o defeito, a fim de que se criasse um espaço para ser totalmente preenchido com sangue, de modo a permitir que o coágulo se organize entre a barreira e o defeito ósseo, o que acaba impedindo que os tecidos moles invadam a área do defeito a ser regenerada.

Nenhum material de enxerto foi usado, sendo que o defeito foi naturalmente preenchido apenas com sangue. Por ser totalmente impermeável e por apresentar consistência ideal para manter o formato de um arcabouço, a barreira foi deixada intencionalmente exposta. (SALOMÃO, ALVAREZ e SIQUEIRA, 2010, p. 2)

Os passos acima descritos podem ser observados nas figuras abaixo:

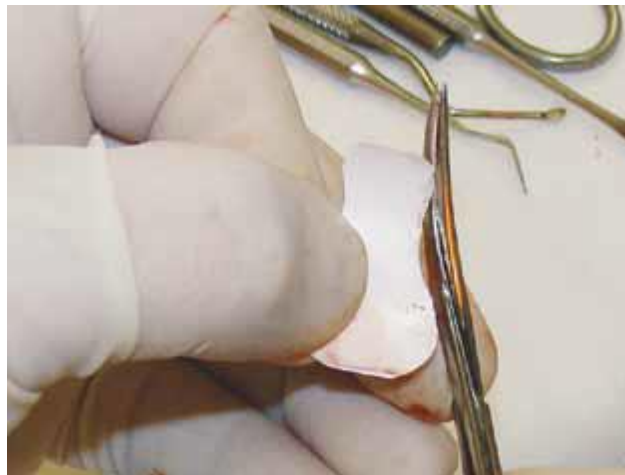


Figura 07 - Preparo da barreira para adaptação na área cirúrgica.

Fonte: Salomão, Alvarez e Siqueira (2010).

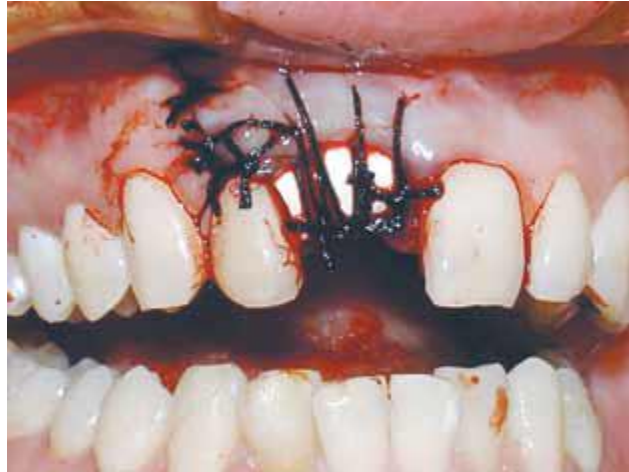

Figura 08 - Sutura sobre a barreira que ficou exposta ao meio bucal.

Fonte: Salomão, Alvarez e Siqueira (2010).

Foi adaptado um provisório preso por palatino nos elementos vizinhos ao espaço protético para permanecer enquanto se aguardava a regeneração do tecido ósseo e, seis meses após o pós-operatório, é possível observar a manutenção da altura e espessura do rebordo alveolar, bem como a quantidade e normalidade de tecido mucoso queratinizado, além de não haver alteração na posição da linha mucogengival.

3.2 Técnicas e cuidados implicados na utilização da Bone Heal[®]

Martinez (2013), assim como os autores acima, defende e aponta as vantagens quanto ao uso postula alguns aspectos referentes ao uso da Bone Heal[®]. Essa autora apresenta, porém, outras questões referentes a essa membrana.

No que concerne às técnicas a serem utilizadas na aplicação do procedimento com a Bone Heal[®], ela defende:

- Cuidados com a assepsia, como em qualquer outro procedimento;
- Remoção completa do tecido indesejável em casos de dentes com lesões graves;

- Remoção do batoque da embalagem e retirada da barreira com pinça estéril;
- Recorte da barreira de modo tal que se adeque para afastar todo defeito ósseo dos tecidos moles;
- Aplicação da barreira quando o defeito estiver totalmente preenchido de sangue;
- Adaptação da barreira junto ao tecido ósseo;
- Sutura dos retalhos sem perfurar ou pressionar a barreira;
- Remoção da barreira após 7 a 10 dias.

Além disso, é ainda essa autora que defende alguns cuidados durante e até mesmo após a utilização da barreira, tais como não mastigar sobre a região de aplicação, fazer bochechos delicados com antissépticos quatro vezes por dia, além do uso de analgésicos e anti-inflamatórios não esteroidais, a exemplo do Ibuprofeno, cuja eficácia vem sendo largamente comprovada tanto em adultos quanto em crianças. (MARTINEZ, 2013)

3.3 Regeneração Óssea Guiada

Dotto (2012, p. 26) pontua que regeneração é “a reposição de elementos que foram perdidos ou dissipados no organismo por outros componentes iguais e organizados.” Essa autora observa que há dois tipos de regeneração: a fisiológica, quando os tecidos orgânicos proporcionam uma reposição de modo continuado de células ou elementos teciduais, e a reparadora, que ocorre quando tecidos orgânicos são lesados por processos patológicos.

É importante observar que vários estudos demonstraram a possibilidade de neoformação óssea através da Regeneração Óssea Guiada, técnica que se baseia no conceito de osteopromoção, o qual se refere ao uso de uma barreira física, cujo intuito é inviabilizar a migração de células indesejáveis oriundas dos tecidos conjuntivo e epitelial, promovendo a formação óssea. (PEREIRA et al, 2011)

A predecessora da regeneração óssea guiada é a regeneração tecidual guiada, cujo princípio biológico é o de regenerar tecidos periodontais perdidos. Já a regeneração óssea guiada é uma técnica utilizada para reconstruir defeitos de tecido ósseo, o que pode ocorrer previamente ou simultaneamente à terapia de reabilitação com implantes osseointegrados. (BEZERRA e LENHARO, 2002)

Dotto (2012, p. 27) observa ainda que O tecido ósseo possui uma capacidade única de reparação, restaurando completamente a estrutura original ainda que possua certas limitações. Esta regeneração óssea local é ativada por qualquer lesão traumática que eventualmente interrompe o processo de vascularização local.

A fim de favorecer um ambiente adequado durante o processo de cicatrização, recomenda-se a regeneração óssea guiada.

Takagi (2012) acerca da regeneração óssea guiada, observa dois aspectos relevantes: os substitutos ósseos podem ser divididos em enxertos alógenos (indivíduos da mesma espécie), xenógenos (de espécies diferentes), aloplásticos (sintéticos) e autógenos (mesmo indivíduo). Os três mecanismos biológicos de formação óssea são: osteogênese, osteoindução e osteocondução. O primeiro, a osteogênese, ocorre quando o material enxertado contém células com capacidade de proliferação e formação do novo tecido ósseo. O segundo, a osteoindução, ocorre quando o material tem a capacidade de transformar células mesenquimais em osteoblastos. Já os materiais osteocondutores servem apenas de arcabouço: são eles que sustentam uma estrutura por meio da qual proliferam vasos sanguíneos, trazendo então os componentes necessários à formação óssea.

É ainda essa autora que postula que dentre os substitutos ósseos, apenas o autógeno que possui os três elementos: osteogênese, osteoindução e osteocondução. Apesar disso, porém, devido a algumas desvantagens que ele apresenta, tais como necessidade de um segundo sítio cirúrgico com vistas à obtenção do enxerto, maior morbidade, maior custo operacional e maior desconforto ao paciente, esse procedimento não é o mais escolhido entre os profissionais. (TAKAGI, 2012)

4 CONSIDERAÇÕES FINAIS

A regeneração óssea guiada é um princípio que se baseia na prevenção da invasão de células do tecido conjuntivo e epitelial na área do defeito ósseo. Esse procedimento permite que o local afetado seja ocupado por células osteogênicas.

Já se sabe que as células do tecido conjuntivo proliferam e migram rapidamente, invadindo o defeito ósseo. Elas o fazem mais precocemente que as células com potencial de osteogênese. Tal fator leva a formação de tecido conjuntivo fibroso na área desse defeito, o que, por sua vez, dificulta ou até mesmo impede nova formação óssea neste local.

Nesse processo, o coágulo sanguíneo é um elemento essencial para que haja a cicatrização do rebordo alveolar residual. Desse modo, ele deve ser mantido na área da exodontia. Nessa perspectiva, no que concerne tanto ao aspecto funcional como estético, a manutenção da arquitetura do rebordo alveolar é fundamental para uma reabilitação satisfatória.

Embora haja diferentes tipos de membranas utilizadas como barreiras no processo de regeneração óssea guiada, uma se destaca pelas vantagens que apresenta: é a barreira de polipropileno - Bone Heal[®].

Dentre as muitas vantagens que esse material apresenta, ela é escolhida entre muitos profissionais nos procedimentos de regeneração óssea pelo fato de ser impermeável, bioinerte e biocompatível, características que favorecem os procedimentos regenerativos.

Além disso, esse tipo de material apresenta conforto tanto para paciente quanto para o profissional, apresentando, inclusive, menor custo dentre as opções do mercado.

Pela sua total impermeabilidade e por apresentar consistência ideal para manter o formato de um arcaçouço, essa barreira pode, ainda, ser deixada intencionalmente exposta. Além disso, para sua remoção, não há necessidade alguma de realização de novo procedimento cirúrgico, muito menos de anestesia.

A utilização dessa barreira possibilita, ainda, a prevenção de alterações indesejáveis, já que evita riscos que causam perda óssea, ou então, quando ela ocorre, ou, ao menos, recuperação, mesmo que em parte, dos danos e defeitos sofridos pelo alvéolo.

Desse modo, as barreiras que podem ficar expostas ao meio bucal, eliminam a necessidade de grandes incisões e retalhos para atingir o fechamento primário, mesmo porque manter o coágulo dentro do alvéolo durante a primeira semana da cicatrização, quando ele será substituído por tecido de granulação e simultaneamente impedir que o tecido conjuntivo invada a área a ser regenerada é o principal objetivo dessas barreiras.

REFERÊNCIAS

- 1- BEZERRA, F. J. B.; LENHARO, A. **Terapia clínica avançada em implantodontia**. São Paulo: Artes Médicas, 2002.
- 2- _____. **Regeneração óssea guiada em defeitos extensos pós exodontias utilizando membrana exposta ao meio bucal**. Revista ImplantNews 2010;7(6):753-9. Disponível em <<http://www.inpn.com.br/ImplantNews/Artigo/Index/420>> Acesso em 02 de outubro de 2015.
- 3- BORGES, Daniela Cristina. **Análise microbiológica in vitro da dispersão da doxiclina impregnada em membranas absorvíveis utilizadas nos procedimentos regenerativos periodontais e implantares**. Dissertação apresentada à Universidade Federal de Odontologia de Uberlândia. 39f. Mestrado em Odontologia. Área de concentração em Reabilitação Oral. Uberlândia, 2008.
- 4- CARVALHO, Márcia A. **Regeneração óssea guiada após exodontia utilizando membranas de polipropileno – Bone Heal**. Monografia apresentada a FAPES. 39f. Especialização em Implantodontia. São Paulo, 2012.

- 5- LORENZONI, M. et al. **Treatment of peri-implantar defects with guided bone regeneration: a comparative clinical study with various membranes and bone grafts.** Int J. Oral Maxillfac. Implants, v.13, p.639-646, 1998.

- 6- MARTINEZ, Eliane Caetano. **Regeneração óssea guiada após exodontia e o uso de barreira de polipropileno - BONE HEAL®.** Universidade Nove de Julho. Curso de Odontologia. São Paulo 2013. Disponível em <https://boneheal.com.br/downloads/MartinezE-MONOGRAFIA-TccPuca-uninov-2014.pdf> Acesso em 1º de fevereiro de 2016.

- 7- MORAES, Rúbia Carolina Nobre et al. **Estudo comparativo do desempenho de diferentes membranas oclusivas de látex natural no reparo ósseo.** SALUSVITA, Bauru, v. 31, n. 3, p. 213-228, 2012.

- 8- PEREIRA, Nayla Silva et al. **Regeneração óssea guiada utilizando membrana reabsorvível fixada com etilcianoacrilato.** Rev. bras. odontol., Rio de Janeiro, v. 68, n. 2, p. 233-7, jul./dez. 2011.

- 9- SALOMÃO M., SIQUEIRA J.T.T., ALVAREZ F.K. **Mudança de paradigma na Regeneração Óssea Guiada.** Essencial em revista . v.1, n. 38, p. 2, 2010.

- 10- SALOMÃO, M.; SIQUEIRA J. T. T. **Uso de barreira de polipropileno pós exodontia.** Relato de três casos clínicos. Rev. Bras. Implant., v.2, n.12, p. 12-5, abr./jun., 2009.

- 11- SCARPEL, Romulo da Silva. **Utilização de biomateriais na preservação do alvéolo pós-exodontia:** revisão de literatura. Monografia apresentada ao Programa de Especialização em Implantodontia do Instituto de Ciências da Saúde – FUNORTE/IAPPEM. Salvador, 2013.

- 12- SILVA, Marcela Gabriela Moreno e. **Regeneração Óssea Guiada:** membranas, enxertos e biomateriais. 25f. Monografia apresentada ao Programa de Especialização em Implantodontia do ICS – FUNORTE/SOEBRÁS. Ipatinga, 2014. Disponível em <http://www.cursospos.com.br/arquivos_biblioteca/7bb87a83b4c4050728bfd398570959dc.pdf> Acesso em 29 de setembro de 2015.

- 13- TAKAGI, Dulce Sanae. **Apresentação de duas técnicas para correção de defeitos alveolares pós-exodontia.** Trabalho de Conclusão de Curso apresentado ao CETAO – Centro de Estudos – Treinamento e Aperfeiçoamento em Odontologia. Especialização em Implantodontia. São Paulo, 2012

- 14- TRIPLETT, R.G.; SCHOW, S.R.; FIELDS, R.T. **Bone augmentation with and without biodegradable and nonbiodegradable microporous membranes**. Oral Maxillofac. Surg. Clin. North Am., vol. 13, no. 3, p. 411-22, 2001.

- 15- ZEPPINI, L. A. S. **Barreira de polipropileno** – Uma nova abordagem para regeneração óssea guiada (ROG). Rev. Odontologia (ATO), Bauru, SP, v. 14, n. 5, p. 301-307, mai., 2014.