

FACULDADE SETE LAGOAS – FACSETE
PÓS GRADUAÇÃO EM ODONTOLOGIA

Bárbara Bianca de Souza Fernandes

RESTAURAÇÃO SEMIDIRETA UTILIZANDO PRÍNCIPIOS BIOMIMÉTICOS:
Relato de Caso Clínico

Manaus-AM

2022

Bárbara Bianca de Souza Fernandes

RESTAURAÇÃO SEMIDIRETA UTILIZANDO PRÍNCIPIOS BIOMIMÉTICOS:

Relato de Caso Clínico

Monografia apresentada ao curso superior em Odontologia da Faculdade Sete Lagoas – FACSETE, como requisito parcial para obtenção do título de especialista em Dentística.

Orientador: Prof. Raphael Thomaz

Área de concentração: Odontologia

Manaus-AM

2022

Bárbara Bianca de Souza Fernandes

RESTAURAÇÃO SEMIDIRETA UTILIZANDO PRÍNCIPIOS BIOMIMÉTICOS:

Relato de Caso Clínico

Monografia apresentada ao curso superior em Odontologia da Faculdade Sete Lagoas – FACSETE, como requisito parcial para obtenção do título de especialista em Dentística.

Área de concentração: Odontologia

Aprovado em ___/___/___ pela banca constituída dos seguintes professores:

Prof. Raphael Thomaz

Profª Drª.

Profº Drª

Manaus, 2022

AGRADECIMENTOS

A Deus, por me permitir concluir a pós graduação com saúde nesse período tão difícil de pandemia. Aos meus pais, por serem meus maiores incentivadores. Ao meu namorado, que sempre esteve ao meu lado. Ao meu orientador e professor Rafael Thomaz por toda ajuda, paciência e ensinamentos durante toda essa trajetória e na execução desse trabalho. Aos meus colegas da pós graduação, meus mais sinceros agradecimentos pela partilha e companheirismo durante esses anos.

RESUMO

Muitos esforços tem sido utilizados para melhoria das resinas compostas e aplicação em dentes posteriores. As resinas compostas da atualidade apresentam ótimas propriedades estéticas sem perder suas vantagens mecânicas, como resistência e dureza. Por conta dessas propriedades, as resinas vêm sendo utilizadas em larga escala como alternativa para dentes posteriores, especialmente aqueles com grande destruição coronária. Nesse caso clínico foi descrita a reabilitação de um dente posterior pela técnica semidireta, utilizando resina composta convencional. Paciente sexo masculino, 19 anos de idade, compareceu à clínica de pós-graduação para substituição de restaurações insatisfatórias em resina composta. Por conta da extensão da restauração a ser realizada, o plano de tratamento consistiu na realização de restauração semidireta, planejada em duas consultas. Na primeira consulta, foi realizado o isolamento absoluto do campo operatório e remoção da restauração insatisfatória. Em seguida, prosseguiu-se com a profilaxia da cavidade e procedimentos adesivos propriamente ditos: condicionamento com ácido fosfórico 35%, sistema adesivo autocondicionante de dois passos, resina flow para o resin coating e confecção da biobase com resina composta convencional. Foi realizada a moldagem e em uma segunda consulta foi realizada a cimentação adesiva da peça com resina composta do tipo flow. Após realizar todos os ajustes, fez o acabamento e polimento. O tratamento foi eficaz e o paciente ficou satisfeito, não evoluindo com sensibilidade pós-operatória. Assim a técnica semidireta deve ser utilizada em dentes posteriores, principalmente para casos de cavidades extensas, em que a técnica direta apresenta muitas limitações.

Palavras-chave: Resina composta. Técnica semidireta. Odontologia Biomimética

ABSTRACT

Many efforts have been used to improve composite resins and apply them to posterior teeth. Today's composite resins have excellent aesthetic properties without losing their mechanical advantages, such as strength and hardness. Because of these properties, resins have been used on a large scale as an alternative for posterior teeth, especially those with great coronal destruction. In this clinical case, the rehabilitation of a posterior tooth was described by the semi-direct technique, using conventional composite resin. A 19-year-old male patient attended the postgraduate clinic for replacement of an unsatisfactory composite resin restoration. Due to the extension of the restoration to be performed, the treatment plan consisted of performing a semi-direct restoration, planned in two consultations. At the first visit, the operative field was completely isolated and the unsatisfactory restoration was removed. Then proceeded with cavity prophylaxis and adhesive procedures themselves: etching with 35% phosphoric acid, two-step self-etching adhesive system, flowable resin for the resin coating and preparation of the biobase with conventional composite resin. The molding was carried out and in a second consultation, the adhesive cementation of the piece was performed with flow-type composite resin. After making all the adjustments, he made the finishing and polishing. The treatment was effective and the patient was satisfied, with no postoperative sensitivity. Thus, the semi-direct technique should be used in posterior teeth, especially for cases of extensive cavities, in which the direct technique has many limitations.

Keywords: Composite resin. Semi-direct technique. Biomimetic Dentistry

SUMÁRIO

1	INTRODUÇÃO.....	9
2	RELATO DE CASO.....	11
3	REVISÃO DE LITERATURA	18
4	DISCUSSÃO	24
5	CONCLUSÃO	25
6	REFERÊNCIAS	26

INTRODUÇÃO

As resinas compostas evoluíram exponencialmente desde sua introdução na odontologia. Atualmente suas indicações tem-se expandido para casos que antigamente não era tão indicada. A demanda por restaurações estéticas revolucionou a odontologia e trouxe consigo o uso de generalizado das resinas compostas. Com base nas propriedades mecânicas atuais, a resina composta pode ser utilizada em restaurações diretas e indiretas, tanto em dentes anteriores como em dentes posteriores (THORDRUP, ISIDOR, HORSTED-BINDSLEV, 2006).

De forma rotineira, o dia-a-dia clínico tem-se deparado com dentes posteriores com ampla destruição coronária, seja decorrente de cárie ou fratura. Nesses casos, a restauração tem o objetivo de reestabelecer estética e função (EAPEN *et al.*, 2017). Cavidades extensas apresentam menor resistência à fratura, estando frequentemente relacionadas com trincas, fratura de cúspides e falhas marginais (TEXEIRA *et al.*, 2016). A profundidade da cavidade e o envolvimento de estruturas de reforço, como as cristas marginais e teto da câmara pulpar (nos casos de dentes com tratamento endodôntico), podem aumentar a deflexão da estrutura dentária, bem como a concentração de tensão (ZELIC *et al.*, 2015)

Dependendo da situação, pode-se indicar restaurações que necessitam de preparos parciais, tais como *inlay*, *onlay* ou *overlays* (ANGELETAKI *et al.*, 2016). Tais procedimentos seguem os princípios da odontologia adesiva, dentro da odontologia conservadora (MORIMOTO *et al.*, 2016). No entanto, o que se tem observado é a preferência pelos profissionais nas restaurações diretas, pois nessa técnica tem-se menor tempo clínico, menor custo e dispensa etapas laboratoriais. Porém, algumas limitações podem estar presentes na técnica direta, o que pode levar ao fracasso do tratamento restaurador. As limitações incluem: não controle da contração de polimerização; necessidade de experiência, principalmente em dentes amplamente destruídos; polimerização completa das resinas compostas nas regiões mais profundas de uma cavidade classe II; dificuldade em se obter um grau de conversão adequado (MAGNE, 2005; NANDINI, 2010).

Com o objetivo de minimizar as limitações e desvantagens da técnica direta, tem-se discutido a técnica semidireta e indireta como abordagem para dentes com ampla perda de estrutura. A técnica indireta pode ser uma opção, no entanto deve-

se levar em consideração ao alto custo das etapas laboratoriais para a confecção da restauração, além de necessitar na maioria das vezes de uma segunda consulta para finalização do tratamento (TORRES *et al.*, 2020). Na técnica semidireta tem-se maior controle da contração de polimerização, melhor conversão dos monômeros em polímeros, o que está diretamente ligada a melhores propriedades mecânicas das resinas compostas, menor tempo clínico (uma vez que dispensa etapas laboratoriais, implicando diretamente do custo final do procedimento). Além disso, a obtenção de um contato interproximal, um dos grandes desafios de restaurações Classe II, é mais fácil de ser obtido quando a restauração é feita fora da boca (ALHARBI *et al.*, 2014).

Esse trabalho tem o objetivo de relatar um caso clínico de reabilitação de dente posterior pela técnica semidireta, abordando os princípios biomiméticos.

RELATO DE CASO

Paciente, sexo masculino, 19 anos, procurou serviço de especialização em prótese e dentística com queixa principal de restaurações com sensibilidade. Ao exame clínico, pode-se observar elemento dentário posterior (36 e 46) com restauração ampla em resina composta (envolvendo as faces mesio, ocluso, distal e vestibular). Através do exame radiográfico, foi observado também uma área radiolúcida abaixo das restaurações em ambos os dentes. Ao final, o plano de tratamento consistiu na realização de restauração semidireta utilizando a técnica semidireta.

Para ambos os dentes, seguiram-se os mesmos protocolos. Após anestesia com lidocaína 2% com epinefrina 1:100.000, realizou-se o isolamento absoluto com dique de borracha (Madeitex). Em seguida, seguiu-se com a remoção da restauração insatisfatória utilizando broca esférica diamantada em alta rotação. A remoção foi sendo realizada aos poucos, até remoção completa da restauração. Nesse etapa, procurou-se criar a zona de selado periférico formada por esmalte, junção amelodentinária e dentina. Após a obtenção da zona de selado periférico, realizou-se a análise estrutural, havendo a necessidade de rebaixar as cúspides vestibulares, uma vez que se tinha espessura menor que 2mm.

Após rebaixamento de cúspide, foi realizada a profilaxia da cavidade com escova de Robson, água e pedra pomes. Foi realizado o jateamento com óxido de alumínio e aplicado ácido fosfórico 35% Ultra-etch (Ultradent, Brasil). Foi feita a lavagem com spray ar/água. Após a secagem aplicou-se o sistema adesivo autocondicionante de dois passos Clearfill SE Bond (Kuraray, Japão). Inicialmente foi aplicado o primer por 20s e volatilizado o solvente a uma distância de 1cm. O sistema adesivo foi aplicado logo em seguida, ficando uma fina camada. A fotopolimerização se deu com o VALO (Ultradent, Brasil), por 60 segundos.

Foi aplicada uma resina flow de espessura de 0,5mm com Heavy Flow (VOCO) e fotopolimerizado. Em seguida, realizou-se a técnica incremental horizontal com a resina forma A2B (Ultradent, Brasil). A biobase foi realizada e moldada com alginato e vazado com silicone para Modelo (VOCO), para posterior confecção da

peça em resina composta. A biobase dos elementos 36 e 46 pode ser observada na figura 1 e o molde/modelo e peça confeccionada pode ser vista na figura 2.

Em uma segunda consulta, prosseguiu-se com a cimentação adesiva. A peça foi provada no preparo referente a biobase e foi realizado os devidos ajustes para minimizar os ajustes oclusais após a cimentação. Em seguida, prosseguiu-se para o isolamento absoluto do campo operatório e profilaxia da área preparada. Preparou-se tanto o dente como a peça para cimentação adesiva.

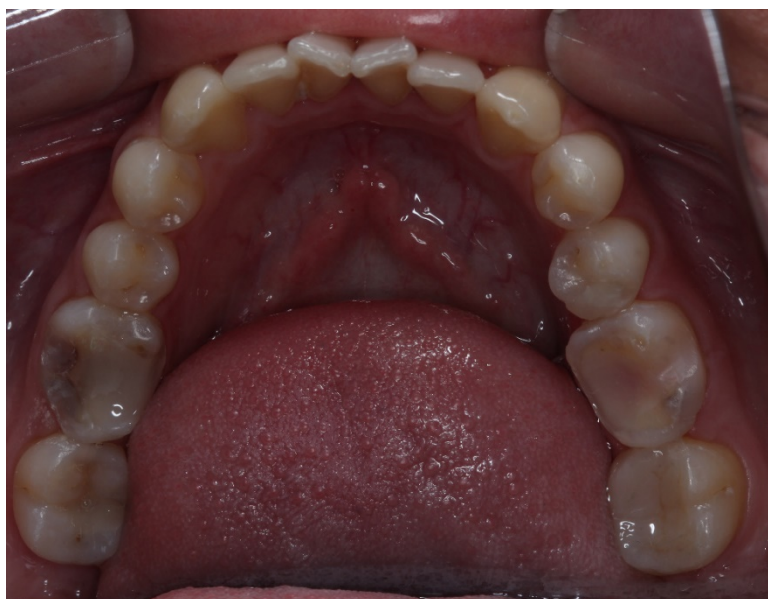

Figura 1: Biobase elementos 36 e 46, aspecto clínico intraoral

Para o dente, realizou-se o jateamento com óxido de alumínio por 10s e seguiu-se com o condicionamento ácido por 30s (Ultra Etch (Ultradent, Brasil) – Figura 3. Após a lavagem, aplicou-se o sistema adesivo Clearfil SE Bond e polimerizou por 60s – figura 4 e 5. Na peça (figura 6), fez-se o jateamento com óxido de alumínio e limpeza com ácido fosfórico 37%. Após a lavagem, a superfície foi tratada com silano (Ultradent, Brasil), por 1 minuto, seguida de volatilização. O sistema adesivo foi aplicado de forma passiva e com uma fina camada. A fotopolimerização ocorreu por 60s (Figura 7). Para a cimentação propriamente dita, utilizou-se a resina *flow* – Heavy Flow (VOCO, Cuxhaven, Alemanha). O material foi aplicado em toda extensão da superfície interna da peça e em seguida colocada em posição para cimentação. A pressão foi feita através de um instrumento manual rombo, até se verificar o escoamento adequado do agente cimentante. Após a remoção dos excessos com pincel, realizou-se a fotopolimerização por face (60s).

Fez o acabamento e polimento da peça (Figura 8). No elemento 36 seguiram-se todas as etapas do elemento 46, quanto ao protocolo adesivo (Figura 9).

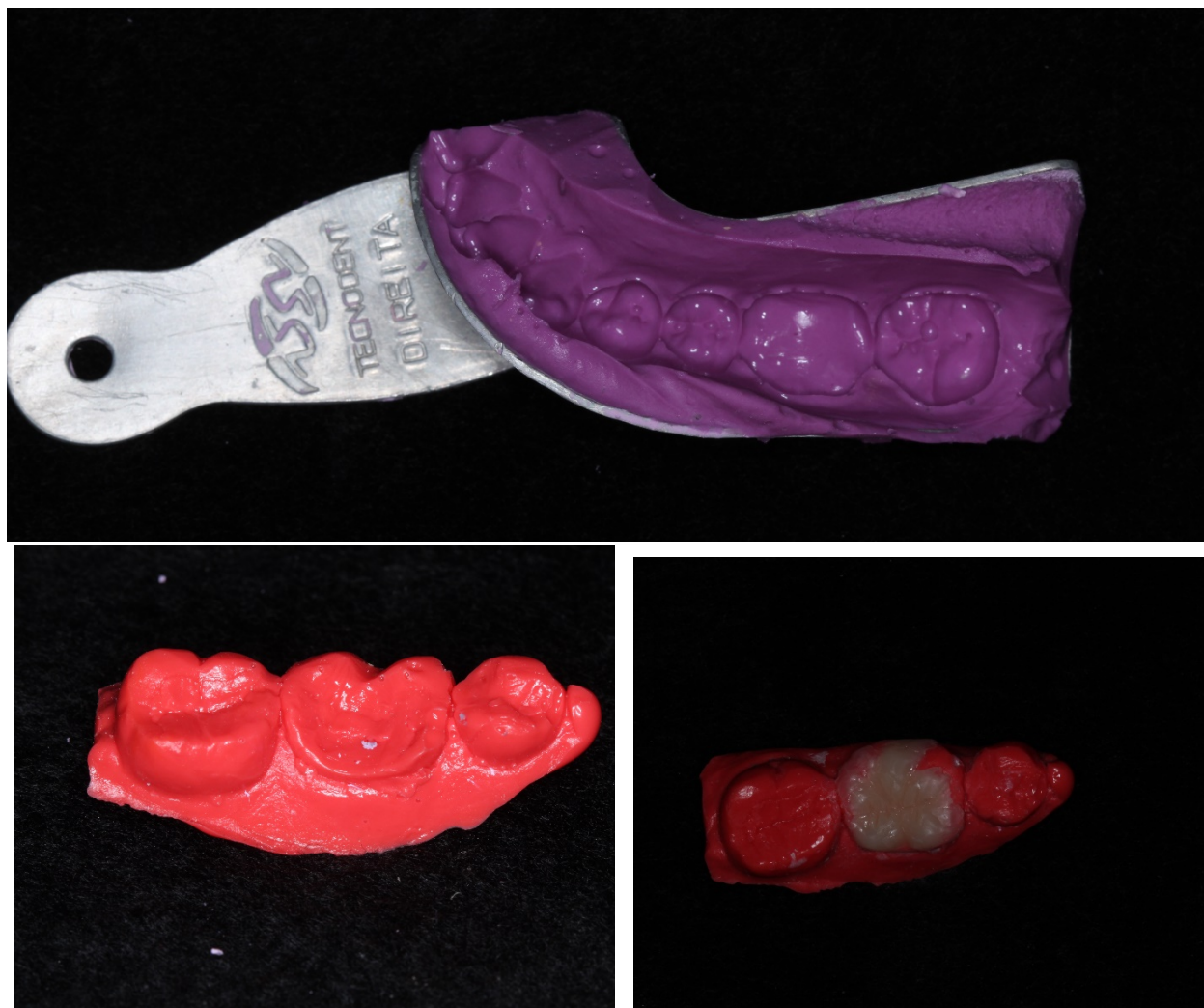

Figura 2: Molde com alginato, modelo com silicone para modelo e peça em resina composta sobre o modelo

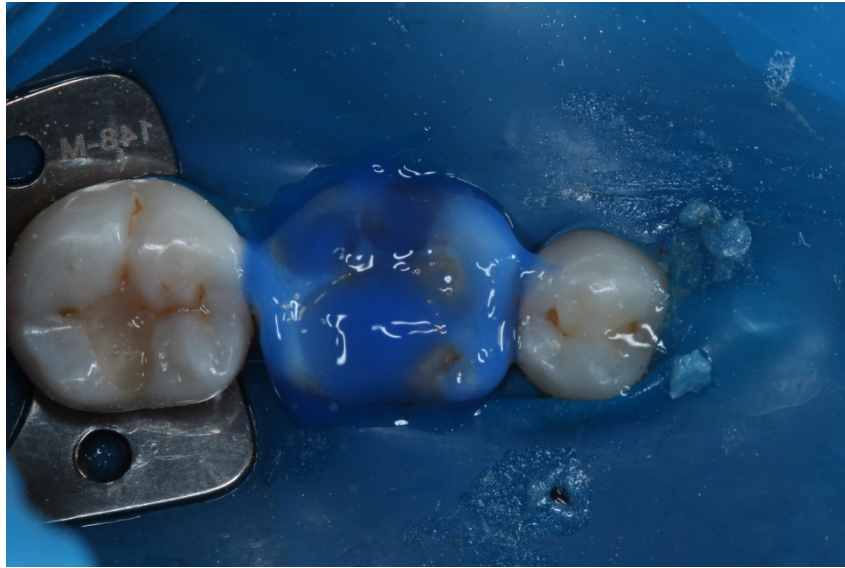


Figura 3 – Condicionamento com ácido fosfórico 35% da biobase, seguida de lavagem e secagem com spray de ar e água

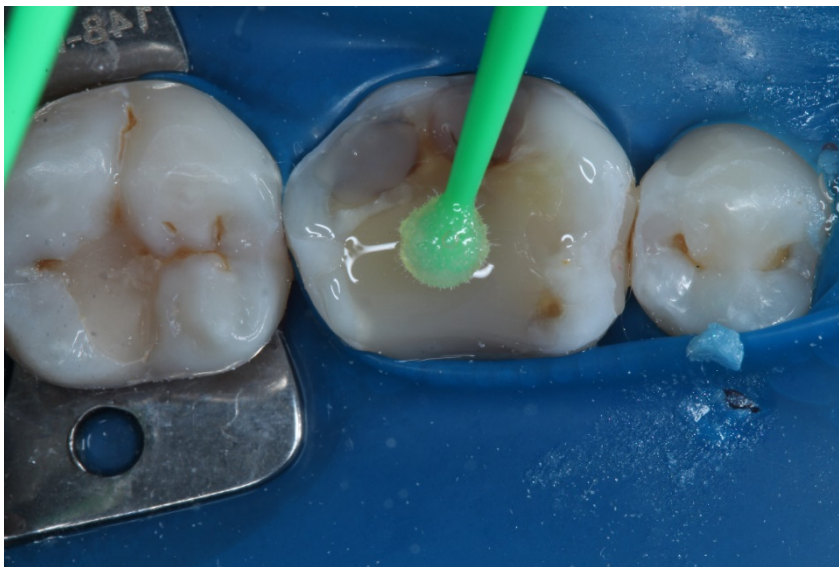

Figura 4 – Aplicação do Primer do sistema adesivo autocondicionante

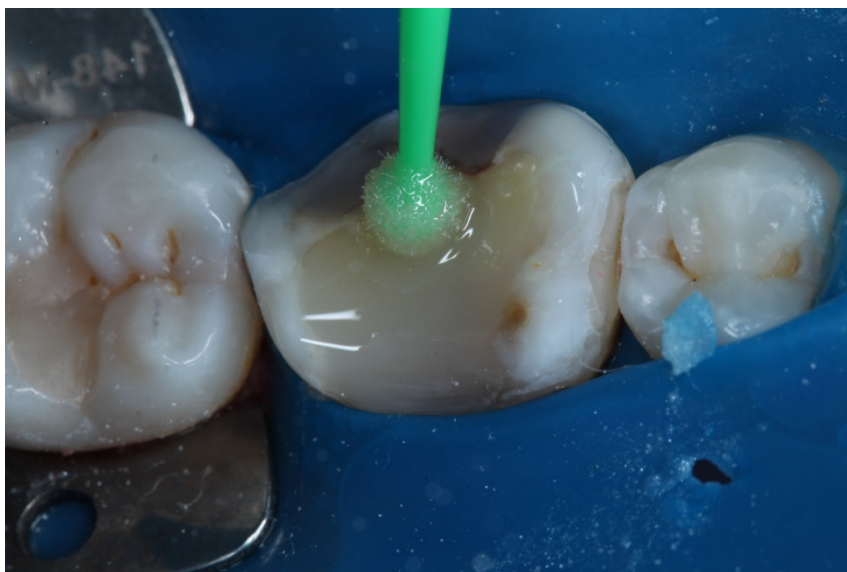

Figura 5 – Aplicação do Bond do sistema adesivo autocondicionante



Figura 6 – Peça em resina composta confeccionada, sendo mensurada com especímetro.

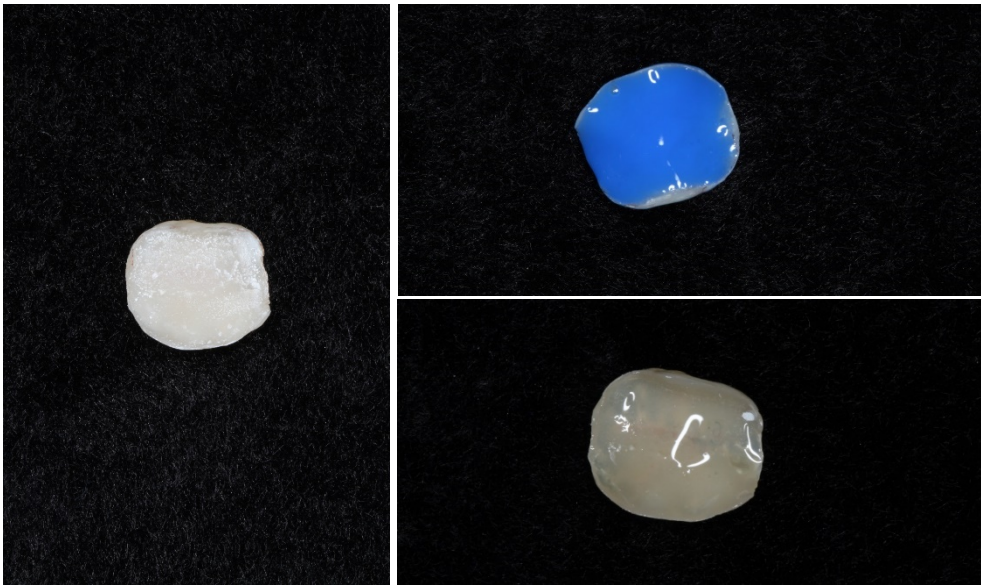

Figura 7 – Protocolo adesivo na peça em resina – Jateamento com óxido de alumínio; aplicação do ácido fosfórico, silano e sistema adesivo

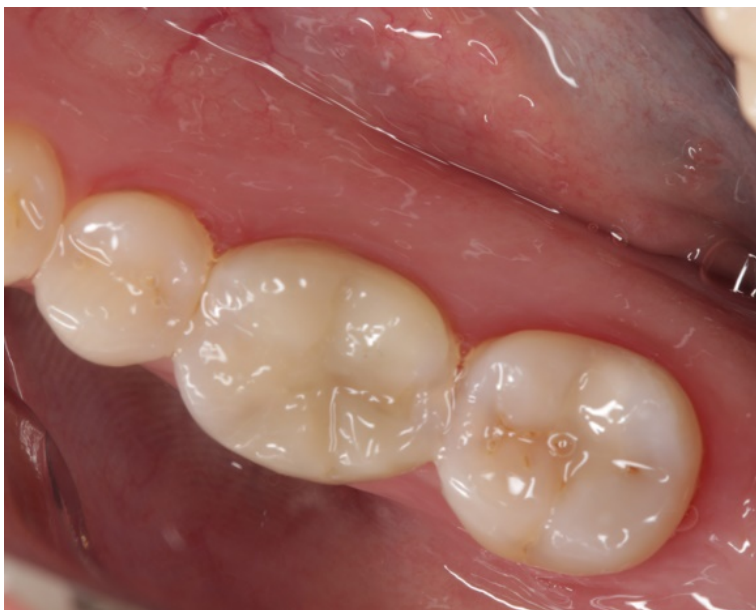

Figura 8: Aspecto após a cimentação adesiva da peça em resina composta

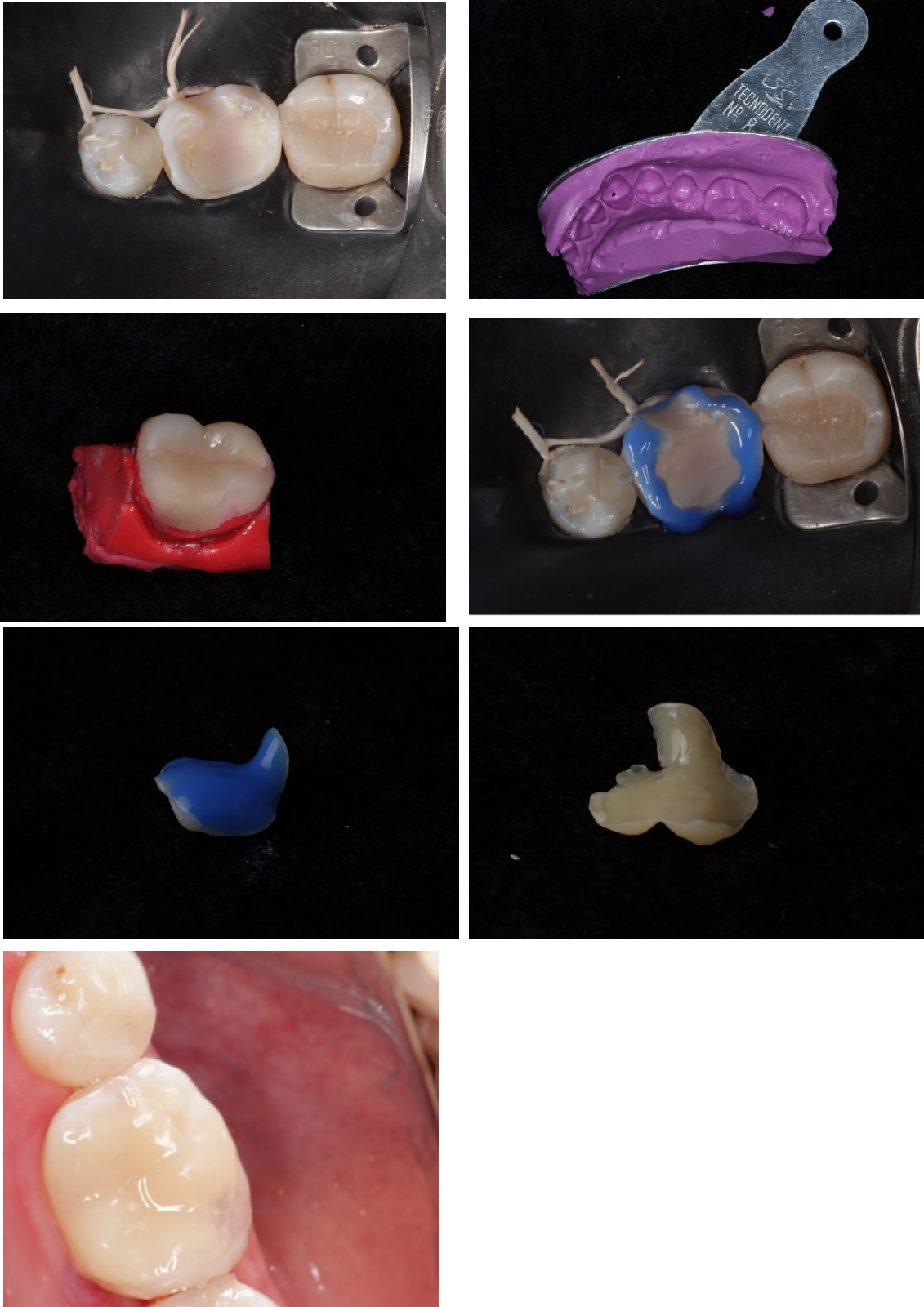


Figura 9: Cimentação adesiva elemento 36. Para esse elemento foram seguidas todas as etapas realizadas para o elemento 46

REVISÃO DE LITERATURA

Resina Composta em dentes posteriores

As resinas compostas em conjunto com os sistemas adesivos sofreram e vem sofrendo real avanço com base nos materiais introduzidos no mercado e pesquisas realizadas dentro da linha de materiais dentários. No entanto, para garantir um tratamento bem sucedido e uma restauração duradoura é importante a correta indicação do material, bem como realizar o protocolo de forma adequada, uma vez que as resinas compostas aderem à estrutura dentária por meio de sistemas adesivos, os quais são extremamente sensíveis à umidade (ERNST *et al.*, 2001; BRUNTHALER *et al.*, 2003).

Em situações clínicas em que se tem restaurações amplas insatisfatórias em resina ou com amálgama, especialmente mesio-ocluso-distal, são candidatas para troca. Deve-se encorajar a substituição das restaurações MOD em amálgama mesmo que satisfatórias, uma vez que restaurações não adesivas estão relacionadas ao enfraquecimento da estrutura dental. Assim, fraturas e trincas devem ser evitadas antes de surgirem. (MORASCHINI *et al.*, 2015)

Técnicas restauradoras com resina compostas em dentes posteriores

Em virtude do aumento pela procura dos pacientes por restaurações estéticas, tanto em dentes anteriores como em posteriores, novos materiais e técnicas foram introduzidas no mercado (TORRES *et al.*, 2020).

A **técnica** direta em dente posterior com toda certeza é a preferida pelos clínicos e a mais realizada dentro dos consultórios odontológicos. A técnica direta que realizada em uma única consulta, podem ser mais bem indicadas quando há caixas oclusais e ocluso-proximais que não apresentam grande extensão, sem comprometimento de cúspides e supragengivais (ALHARBI *et al.*, 2014; TORRES *et al.*, 2017).

Na **técnica semidireta** envolve a confecção da restauração em um molde de silicone de polimerização adicional e da cimentação adesiva, que pode ser realizada em uma única consulta ou em uma próxima consulta (SPREAFICO *et al.*, 2005; ALHARBI *et al.*, 2014).

Na **técnica indireta** a restauração é confeccionada sobre um modelo de gesso com polimerização adicional por luz, calor ou pressão, necessitando de uma fase laboratorial. Apesar de apresentar propriedades estéticas e mecânicas satisfatórias, essa técnica acaba se tornando custosa em virtude do gasto adicional com o laboratório (ALHARBI *et al.*, 2014; TORRES *et al.*, 2020).

Todas as técnicas citadas acima apresentam suas indicações específicas. Enquanto que as restaurações diretas estão indicadas para pequenas cavidades, a técnica indireta e semidireta são alternativas para dentes com amplas cavidades (LUCENA *et al.*, 2019). As restaurações realizadas fora da boca permitem com maior facilidade a reprodução do contato e contornos proximais, além de minimizar a tensão de polimerização, a qual estará restrita a fina película de pino no momento da cimentação (ALHARBI *et al.*, 2014; TORRES *et al.*, 2020). Além disso, o material restaurador apresenta melhores propriedades mecânicas. Para seleção da técnica, é necessário a realização de um diagnóstico adequado do caso clínico. Porém, para todos os casos deve-se atentar-se para preservação da estrutura dentária e pensar no contexto de promoção de saúde (PAPAZOGLU *et al.*, 2015).

Indicações para restaurações parciais pela técnica semidireta

A literatura cita algumas situações clínicas em que as restaurações parciais são indicadas pela técnica semidireta:

a) Dentes posteriores com grande lesão cárie que envolvam ao menos duas superfícies

As restaurações semidiretas são preferencialmente indicadas para os casos de cavidades que apresentem o envolvimento de mais de uma parede da estrutura dentária. São restaurações conservadoras, no entanto que necessitam de certa expulsividade para garantir uma correta trajetória de inserção da peça no momento da cimentação. Portanto, dentes com pequenas cavidades não são candidatos para técnica semidireta (MARQUES *et al.*, 2015).

b) Substituição de restaurações amplas deficientes e restaurações metálicas

É comum na rotina do dia-a-dia restaurações em dentes posteriores insatisfatórias. O fracasso pode decorrer de inúmeros fatores e pode ser a combinação de diversas variáveis. Quando se tem restaurações amplas deficientes, é interessante realizar a substituição por restaurações indiretas ou semidiretas, uma vez que estas restaurações minimizam a maioria das limitações das resinas diretas (MARQUES *et al.*, 2015).

Outra indicação para restaurações indiretas ou semidiretas são casos de restaurações metálicas extensas, que por motivos mecânicos devem ser substituídos. Casos de restaurações MOD metálicas devem ser trocadas mesmo que estejam clinicamente satisfatórias, uma vez que os dentes que apresentam esses tipos de restaurações apresentam mais chances de desenvolverem trincas e fraturas (MONTEIRO *et al.*, 2017).

c) Dentes com fratura de cúspide

Dentes posteriores com fratura de cúspide ou com trincas em base de cúspides são candidatos para restaurações indiretas ou semidiretas. Essas técnicas apresentam melhores comportamentos mecânicos, conferindo maior longevidade nas restaurações. Além disso, as restaurações confeccionadas em resina composta são adesivas e apresentam a possibilidade de reforçar a estrutura dentária enfraquecida (MARQUES *et al.*, 2015).

Resinas em dentes posteriores – qual material utilizar

Uma das classificações para resinas composta se dá pelo tamanho médio de partículas. A literatura classifica esses materiais com base na tabela abaixo. De acordo com a classificação, deve-se indicar uma ou outro baseado na situação clínica de cada caso. Área que exijam grande esforço mastigatório deve-se evitar o uso de resinas microparticuladas em virtude das pobres propriedades mecânicas (ALHARBI *et al.*, 2014).

Dentro da classificação das resinas compostas, as resinas mais indicadas para restaurações posteriores são as resinas híbridas modernas (microhíbridas, nanohíbridas) ou as nanoparticuladas (GARCIA *et al.*, 2006). Estas resinas

apresentam ótimas características estéticas e de manutenção de polimento. Desta forma, não se recomenda o uso de resinas microparticuladas para restaurações em dentes posteriores. Quanto a viscosidade, resinas “condensáveis” não apresentaram bons resultados, uma vez que a superfície se tornava rugosa e a interface geralmente apresentava falhas de adaptação marginal (TORRES *et al.*, 2020).

Quadro 1 – Classificação das resinas compostas quanto a indicação, tamanho das partículas de carga, propriedades físico-mecânicas, polimento superficial e indicação.

	Tamanho das partículas	Quantidade de carga (%vol)	Propriedades físico-mecânicas	Polimento e lisura superficial	Indicação
Micro-híbrida	0,04um – 1um	57 - 72	Boas	Bom	Universal
Microparticuladas	0,04um	32 - 50	Regulares	Muito bom	Face vestibular de dentes anteriores e restaurações classe V
Nanoparticuladas	0,02um – 0,07um	58 - 60	Boas	Muito bom	Universal

Limitações das resinas compostas

As principais limitações das resinas compostas descritas na literatura são: sensibilidade da técnica restauradora e contração de polimerização. Uma outra limitação importante desses materiais é o manchamento superficial a longo prazo (STEIN *et al.*, 2005; ORTENGREN *et al.*, 2000).

a) Sensibilidade da técnica restauradora

A técnica para resinas compostas apresenta maior sensibilidade em virtudes dos protocolos envolvidos. Atenção deve ser dada durante a aplicação do sistema adesivo e técnica de inserção do material restaurador. Qualquer descuido nessas

etapas pode trazer consequências como: fratura da restauração, sensibilidade pós-operatória, formação de gaps marginais e pigmentação. Além disso, um controle inadequado de umidade pode levar o procedimento ao fracasso, uma vez a técnica adesiva apresenta baixa sensibilidade à umidade (RIVA *et al.*, 2019).

b) Contração de polimerização da resina composta

A principal limitação das resinas compostas sem dúvida é a contração de polimerização do material após ser ativado, seja quimicamente ou fisicamente pela luz. Essa limitação infelizmente não pode ser removida, uma vez que é inerente ao material resinoso (SILVA *et al.*, 2008).

A contração da resina composta gera tensões nas paredes cavitárias. Essas tensões, se não controladas, podem gerar trincas ou até mesmo gaps na interface adesiva que podem gerar infiltrações marginais e cárie secundária. Outro problema que pode ocorrer caso a tensão seja maior que a força de união na interface adesiva, no entanto sem rompê-la, é deflexão de cúspide, a qual pode culminar para fratura (ROCHA *et al.*, 2003).

c) Manchamento superficial

Por apresenta uma matriz orgânica na sua composição, as resinas compostas podem ficar pigmentadas com o decorrer do tempo, principalmente se não for realizado um protocolo adequado de acabamento e polimento. Pacientes fumantes e aqueles que ingerem alimentos com corantes são os mais propensos a terem pigmentação das restaurações. No entanto, essa limitação pode ser minimizada se forem utilizadas resinas micropartículas ou resinas partículas pequenas (microhíbridas, nanohíbridas e nanopartículas) (SILVA *et al.*, 2017). O uso desses materiais, associado a um bom protocolo de acabamento e polimento minimiza as chances de manchamento, aumentando a longevidade das restaurações (MENEZES *et al.*, 2014).

d) Dentes tratados endodondicamente

O tratamento endodôntico pode levar a diversas alterações na estrutura dentária, fragilizando-a. Em alguns casos há perda de estruturas nobres de reforço (teto da câmara pulpar, cristas marginais) podem diminuir a resistência à fratura quando o

dente é submetido as cargas mastigatórias. Assim, para estes casos as restaurações parciais pela técnica indireta ou semidireta são as mais indicadas.

Limitações das restaurações semidiretas/indiretas

Cavidades pequenas

Nos casos de cavidades pequenas, o mais indicado seria o uso de restaurações diretas com resina composta, já que para restaurações indiretas há necessidade de observar algumas características geométricas do preparo, o que poderia levar a desgaste de estrutura dentária hígida (CASTRO *et al.*, 2002).

Cavidades subgengivais

Em casos de margens subgengivais, especialmente do limite interproximal, há dificuldade na realização de algumas etapas de restaurações indiretas/semidiretas, como o acabamento das paredes, etapas referentes a moldagem e cimentação. Nesses casos, pode-se indicar a elevação de margem gengival para facilitar as etapas clínicas de cimentação e moldagem.

Custo

Nas restaurações indiretas, por necessitarem de uma etapa laboratorial, isso pode implicar em um tratamento mais oneroso para o paciente. Essa limitação pode ser resolvida pelo emprego da técnica semidireta, em que a restauração é feita sobre um silicone de modelo (SILVA *et al.*, 2008).

DISCUSSÃO

Talvez a odontologia seja uma das áreas que mais evoluem. A odontologia contemporânea exige técnicas simples e eficazes para restaurar cavidades presentes nas estruturas dentárias, seja decorrente de cárie ou decorrente de materiais restauradores insatisfatórios (LOPES *et al.*, 2004; OZAKAR-ILDA *et al.*, 2013). Em diversos países, já é possível observar de forma rotineira o uso das resinas compostas como material de escolha para dentes posteriores, especialmente quando se tem perda substancial de estrutura (TORRES *et al.*, 2020). No entanto, apesar de ser uma técnica que exige menos tempo clínico e, dependendo da extensão da destruição coronária, é difícil restaurar a anatomia de forma direta dentro da cavidade oral, o que se pode tornar uma limitação para muitos profissionais (PAPAZOGLU *et al.*, 2011; RAGHU *et al.*, 2011).

Visando minimizar as limitações das restaurações diretas, tem-se optado por restaurações indiretas. No entanto, na maioria dos casos há a necessidade de colocar uma restauração provisória entre uma consulta e outra, além da necessidade de obrigatoriamente lançar mão de mais uma consulta, uma vez que na maioria dos casos quem realiza a confecção da restauração indireta é o técnico de laboratório (MAGNE, 2005; NANDINI, 2010). Além disso, o custo laboratorial adicional pode ser um fator limitante para a realização das restaurações indiretas, já que o material utilizado na maioria dos casos é a cerâmica. Assim, os trabalhos têm discutido uso da técnica semidireta na reabilitação em dentes posteriores. No caso clínico aqui apresentado, a escolha dessa técnica restauradora se deu em virtude de diversas vantagens (ANGELETAKI *et al.*, 2016).

As restaurações parciais em dentes posteriores (*inlay*, *onlay* e *orvelay*) podem ser realizadas peça técnica semidireta com segurança, sendo uma técnica com inúmeras vantagens, como: alternativa conservadora, econômica e que demanda menos tempo quando comparada as restaurações indiretas (SPREAFICO *et al.*,

2005). Além disso, o próprio profissional pode confeccionar a peça, eliminando a necessidade de serviços terceirizados, como os técnicos de laboratório, o que contribui diretamente para o custo da restauração (OZAKAR-ILDA *et al.*, 2013). Por indicado especialmente nos casos de ampla destruição coronária, nesse caso clínico optou-se pela escolha da técnica semidireta, seguindo os protocolos biomiméticos (ALLEMAN *et al.*, 2017).

Os protocolos biomiméticos realizados neste trabalho estão pouco publicados na literatura. No entanto, as escolhas foram fomentadas por uma grande quantidade de publicações científicas. De forma geral, aos princípios e as técnicas da odontologia adesiva são conhecidas como odontologia biomimética, respeitando a filosofia da reabilitação adequada dos dentes, “imitando a vida”, que neste caso é a própria estrutura dentária, garantindo longevidade para restauração. Os dentes restaurados com os protocolos biomiméticos eliminar os gaps sob as restaurações e minimizam o desenvolvimento de trincas no decorrer da dentina, minimizando a sensibilidade pós operatória (ALLEMAN *et al.*, 2017).

No caso aqui apresentado, o paciente queixou-se de sensibilidade no dente a ser restaurado. A sensibilidade pós-operatória é extremamente comum em pacientes após realizar procedimentos restauradores, podendo estar relacionados a estímulos como o calor, frio e presença de microinfiltrações (VEIGA *et al.*, 2016). Outro fator que pode estar diretamente ligado a sensibilidade pós-operatória são as tensões exercidas nas paredes do preparo cavitário na etapa de inserção da resina composta. Além disso, apesar da evolução constante dos sistemas adesivos, sabe-se que estes materiais apresentam certa toxicidade quando não utilizados seguindo o protocolo adequado (FONTES *et al.*, 2020). Nesse sentido, no caso aqui apresentado, com o objetivo de minimizar a sensibilidade pós-operatória, seguiu-se as recomendações do fabricante. O condicionamento seletivo em esmalte elimina a subjetividade de ‘umidade da dentina’, contribuindo para minimizar a sensibilidade, uma vez que na técnica autocondicionante o sistema adesivo impregna na mesma profundidade na desmineralização, não deixando espaços vazios. Além disso, a correta volatilização do primer contribui em minimizar a sensibilidade pós-operatória.

CONCLUSÃO

A técnica semidireta deve ser uma alternativa para dentes com que apresentam cavidades muito extensas. Restaurações amplas insatisfatórias, se possível, devem ser trocadas utilizando a técnica semidireta, a fim de garantir melhores propriedades mecânicas e uma maior facilidade na construção da anatomia do dente.

REFERÊNCIAS

- ALHARBI, A. *et al.* Semidirect composite onlay with cavity sealing: a review of clinical procedures. **Journal of esthetic and restorative dentistry**, v. 26, n. 2, p. 97-106, 2014.
- ALLEMAN, D. S.; NEJAD, M. A.; ALLEMAN, C. D. S. The Protocols of Biomimetic Restorative Dentistry: 2002 to 2017. **Inside Dentistry**, v. 13, n. 6, 2017.
- ANGELETAKI, F. *et al.* Direct versus indirect inlay/onlay composite restorations in posterior teeth. A systematic review and meta-analysis. **Journal of dentistry**, v. 53, p. 12-21, 2016.
- BRUNTHALER, A. *et al.* Longevity of direct resin composite restorations in posterior teeth: a review. **Clinical oral investigations**, v. 7, n. 2, p. 63-70, 2003.
- BURGESS, J. O.; WALKER, R.; DAVIDSON, J. M. Posterior resin-based composite: review of the literature. **Pediatric dentistry**, v. 24, n. 5, p. 465-479, 2002.
- CASTRO, S.L. de *et al.* Resinas compostas: evolução e estágio atual. **Rev. ABO nac**, p. 213-2
- D'ARCANGELO, C. *et al.* Five-year retrospective clinical study of indirect composite restorations luted with a light-cured composite in posterior teeth. **Clinical Oral Investigations**, v. 18, n. 2, p. 615-624, 2014.
- DA SILVA, J.M.F.*et al.* Resinas compostas: estágio atual e perspectivas. **Odonto**, v. 16, n. 32, p. 98-104, 2008.
- DA VEIGA, A.M.A. *et al.* Longevity of direct and indirect resin composite restorations in permanent posterior teeth: A systematic review and meta-analysis. **Journal of dentistry**, v. 54, p. 1-12, 2016.
- DE SOUSA MENEZES, M. *et al.* Acabamento e polimento em resina composta: reprodução do natural. **Revista Odontológica do Bras**
- EAPEN, A.M *et al.* Fracture resistance of endodontically treated teeth restored with 2 different fiber-reinforced composite and 2 conventional composite resin core buildup materials: an in vitro study. **Journal of endodontics**, v. 43, n. 9, p. 1499-1504, 2017.
- ERNST, C.P. *et al.* Clinical performance of a packable resin composite for posterior teeth after 3 years. **Clinical oral investigations**, v. 5, n. 3, p. 148-155, 2001.

- FONTES, N.M. *et al.* Fatores que influenciam na sensibilidade pós-operatória em procedimentos restauradores: revisão de literatura. **Revista da AcBO-ISSN 2316-7262**, v. 9, n. 2, 2020.
- HERVÁS GARCÍA, Adela *et al.* Composite resins: a review of the materials and clinical indications. 2006.
- LOPES, G.C; VIEIRA, L.C.C; ARAUJO, E. Direct composite resin restorations: a review of some clinical procedures to achieve predictable results in posterior teeth. **Journal of Esthetic and Restorative Dentistry**, v. 16, n. 1, p. 19-31, 2004.
- LUCENA, F.S de *et al.* Restauração semidireta do tipo Endocrown em dente posterior extensamente destruído. **Full dent. sci**, p. 83-93, 2019.
- MAGNE, P. Semi-direct techniques In: Esthetic and Biomimetic Restorative Dentistry: Manual for Posterior Esthetic Restorations. 2005.
- MONTEIRO, R.V. *et al.* Técnica semidireta: abordagem prática e eficaz para restauração em dentes posteriores. **Revista Ciência Plural**, v. 3, n. 1, p. 12-21, 2017. **il Central**, v. 23, n. 66, 2014.
- MORASCHINI, V. *et al.* Amalgam and resin composite longevity of posterior restorations: A systematic review and meta-analysis. **Journal of dentistry**, v. 43, n. 9, p. 1043-1050, 2015.
- MORIMOTO, S. *et al.* Survival rate of resin and ceramic inlays, onlays, and overlays: a systematic review and meta-analysis. **Journal of dental research**, v. 95, n. 9, p. 985-994, 2016.
- NANDINI, S. Indirect resin composites. **Journal of conservative dentistry: JCD**, v. 13, n. 4, p. 184, 2010.
- ORTENGREN, U. On composite resin materials. Degradation, erosion and possible adverse effects in dentists. **Swedish Dental journal. Supplement**, n. 141, p. 1-61, 2000.
- OZAKAR-ILDA, N. *et al.* Three-year clinical performance of two indirect composite inlays compared to direct composite restorations. **Medicina oral, patología oral y cirugía bucal**, v. 18, n. 3, p. e521, 2013.
- PAPAOGLOU, E. *et al.* The Modified Semidirect Onlay Technique With Articulated Elastic Model. **The European Journal of Prosthodontics and Restorative Dentistry**, v. 23, n. 4, p. 207-212, 2015.
- PAPAOGLOU, E.; DIAMANTOPOULOU, S. The Modified Semidirect Onlay Technique With Articulated Elastic Model. **The European Journal of Prosthodontics and Restorative Dentistry**, v. 23, n. 4, p. 207-212, 2015.
- RAGHU, R.; SRINIVASAN, R. Optimizing tooth form with direct posterior composite restorations. **Journal of Conservative Dentistry: JCD**, v. 14, n. 4, p. 330, 2011.
- RIVA, Y.R. *et al.* Dental composite resin: A review. In: **AIP Conference Proceedings**. AIP Publishing LLC, 2019. p. 020011.
- ROCHA, M.C.A. *et al.* Recursos para minimizar os efeitos da contração de polimerização das resinas compostas. **Rev. Assoc. Paul. Cir. Dent**, p. 388-391, 2003. 18, 2002.
- SILVA, J.C.; SILVA,; DO NASCIMENTO BARBOSA, D.. Estabilidade de cor das resinas compostas: um desafio para a dentística restauradora. **ARCHIVES OF HEALTH INVESTIGATION**, v. 6, n. 10, 2017.

- SPREAFICO, R.C.; KREJCI, I.; DIETSCHI, D. Clinical performance and marginal adaptation of class II direct and semidirect composite restorations over 3.5 years in vivo. **Journal of dentistry**, v. 33, n. 6, p. 499-507, 2005.
- STEIN, P.S. *et al.* Composite resin in medicine and dentistry. **Journal of long-term effects of medical implants**, v. 15, n. 6, 2005.
- TEIXEIRA, E. S. *et al.* Fracture strength of the remaining dental structure after different cavity preparation designs. **General Dentistry**, v. 64, n. 2, p. 33-36, 2016.
- TORRES, C.R.G *et al.* Semidirect posterior composite restorations with a flexible die technique: A case series. **The Journal of the American Dental Association**, v. 148, n. 9, p. 671-676, 2017.
- TORRES, C.R.G. *et al.* A randomized clinical trial of class II composite restorations using direct and semidirect techniques. **Clinical oral investigations**, v. 24, n. 2, p. 1053-1063, 2020.
- ZELIC, K. *et al.* Mechanical weakening of devitalized teeth: three-dimensional Finite Element Analysis and prediction of tooth fracture. **International Endodontic Journal**, v. 48, n. 9, p. 850-863, 2015.