

**FACULDADE SETE LAGOAS – FACSETE**  
Especialização em Harmonização Orofacial

Lipo aspiração mecânica caso clínico

WILSON SILVA FERREIRA JUNIOR

Sete Lagoas  
2023

## **Lipo aspiração mecânica caso clinico**

Monografia apresentada à Faculdade Sete Lagoas  
– FACSETE - como requisito parcial para obtenção  
do título de especialista em Harmonização  
Orofacial.

Área de concentração: Harmonização Orofacial

ORIENTADOR: Dra. Juliana Sara da Silva Fonseca



Wilson Silva Ferreira Junior

### **LIPOASPIRAÇÃO MECÂNICA CASO CLÍNICO**

Monografia apresentada ao curso de especialização *Lato Sensu* da Faculdade Sete Lagoas - FACSETE, como requisito parcial para obtenção do título de Especialista em Harmonização Orofacial

Área de concentração: Harmonização Orofacial

Aprovado em 20/07/23 pela banca constituída pelos seguintes professores

  
\_\_\_\_\_  
Prof.(a) Examinador Juliana Sara da Silva Fonseca

Sete Lagoas, 20 de julho de 2023

## **AGRADECIMENTOS**

Agradeço minha esposa Sahmanta e a minha filha Júlia pelo incentivo e apoio em mais uma etapa da minha vida, e aos meus pais pelos ensinamentos que me fizeram chegar até aqui.

## DEDICATÓRIA

Dedico esse trabalho a Sahmanta Garcia Alvares Maciel, minha esposa, essa conquista só foi possível através do apoio e suporte dela e da minha filha Júlia que sempre estiveram ao meu lado em todas as horas.

Dedico também aos meus pais, Dr. Wilson Silva Ferreira (*in memoriam*) e a Dra. Lucia Silva Ferreira (*in memoriam*), pilares da minha formação como ser humano, e meus maiores e melhores orientadores na vida.

# LIPOASPIRAÇÃO DE PAPADA PARA O REJUVENESCIMENTO FACIAL: RELATO DE CASO

---

## RESUMO

O **objetivo** foi relatar o caso clínico de uma paciente que se submeteu a lipoaspiração de papada para melhorar esteticamente perfil submental. A saliência de gordura da mandíbula pode reduzir a definição da linha do maxilar, evidenciando o envelhecimento facial. As características comuns de uma face jovem e esteticamente agradável incluem uma mandíbula bem definida, adequadamente equilibrada e um ângulo cervicomentoniano (ACM) agudo. Variedade de opções de tratamentos estão disponíveis para correção do contorno do pescoço, desde produtos injetáveis, dispositivos minimamente invasivos e a cirurgia. **Relato do caso clínico:** paciente, 38 anos, sexo feminino, insatisfeita com a região submental; foi feita a anamnes e pedimos exames laboratoriais depois da avaliação foi feito o planejamento minucioso foram realizados previamente ao procedimento e os cuidados pós operatórios estabelecidos. **Conclusão:** a lipoaspiração de papada para melhorar esteticamente da região cervicomentoniana, foi bem sucedida, sem apresentar intercorrências e o resultado obtido proporcionou maior harmonia e maior jovialidade facial para a paciente.

**Palavras-chaves:** lipoaspiração, papada, cervicomentoniana, estética.

## ABSTRACT

The **objective** was to report the clinical case of a patient who underwent double chin liposuction to aesthetically improve the submental profile. The fat protrusion of the mandible can reduce the definition of the jaw line, evidencing facial aging. Common features of a youthful, aesthetically pleasing face include a well-defined, properly balanced jaw and an acute cervicomental angle (MCA). A variety of treatment options are available for neck contour correction, from injectables, minimally invasive devices and surgery. **Clinical case report:** patient, 38 years old, female, unsatisfied with the submental region; in the anamnesis, she reported having thrombophilia, with an episode of pulmonary embolism, and she has been using anticoagulants daily for 8 years. The evaluation and detailed planning were performed prior to the procedure and established postoperative care. **Conclusion:** the double chin liposuction to aesthetically improve the cervicomental region was successful, without interurrences and the result obtained provided greater harmony and greater facial joviality for the patient,

**Keywords:** liposuction, double chin, cervicomental, aesthetics.

---

## SUMÁRIO

1- Introdução	9
2- Relato de caso clinico	12
3- Discussão.	18
4- Conclusão	21
5- Referências	22



## INTRODUÇÃO

A beleza está relacionada à percepção dos elementos que agradam de forma singular aquele que experimenta. Existe uma relação muito grande entre beleza e a matemática, pois rostos com proporções e simetrias, rostos marcados, contornos faciais arredondados, com bochechas mais aparentes são mais atrativos<sup>1</sup>. Desde a antiguidade, o padrão de beleza foi definido pela rainha Nefertiti ("que significa – "a beleza chegou"), referência como a mais bela imagem facial do mundo. Um rosto simétrico, sobrancelhas curvadas, olhos marcados e arredondados, proeminência zigomática, nariz fino e com proporções, lábios carnudos, sem marcas de expressão ou rugas, pescoço alongado e fino. Um padrão de beleza perseguido nos tempos atuais<sup>2</sup> (**Figura 1**).




Figura 1. Busto de Nefertiti, símbolo do ideal de pescoço jovem. Observar a formação do ângulo cervicomentoniano. Fonte: Seganfredo et al, 2011<sup>2</sup>.

O envelhecimento é um processo natural e progressivo. É influenciado por fatores intrínsecos e/ou extrínsecos, acontece em todo o corpo, inclusive na face, acarretando mudanças na sua arquitetura<sup>3</sup>. Existem 5 critérios visuais para avaliação do pescoço e sua caracterização como sendo jovem: bordo mandibular bem delimitado, depressão sub-hióidea, proeminência da cartilagem tireóidea e o bordo anterior do músculo esternocleidomastoideo visíveis e ângulo cervicomentoniano entre 105e 120 graus<sup>4</sup>.

Há duas teorias principais que caracterizam o envelhecimento facial: A teoria gravitacional, e a teoria volumétrica. A Gravitacional está relacionada ao sistema ligamentoso da bochecha, enquanto a volumétrica está relacionada aos

compartimentos de gordura da face<sup>5</sup>. Com o envelhecimento as mudanças nas estruturas faciais fazem com que esse contorno e volume sejam perdidos. Essas mudanças chamamos de “QUADRALIZAÇÃO” facial. Buscando um melhor entendimento, o envelhecimento pode ser abordado em quatro pilares principais: flacidez cutânea, ação muscular depressora, diminuição volumétrica dos compartimentos de gordura e perda da sustentação profunda. Com a perda e reposicionamento da gordura da face e a remodelação óssea, a face que era mais convexa, com o aspecto jovial, vai se tornando mais achatada e côncava. Na literatura é descrito que para ser considerado uma face com formato jovial, esta teria que apresentar a forma de um triângulo invertido<sup>1</sup> (**Figura 2**).




Figura 2. Processo de “Quadralização Facial”. Fonte: Coimbra et al. 2014<sup>1</sup>.

O excesso de gordura submental não é considerado um depósito de gordura patológico, porém o paciente pode apresentar um perfil submental desagradável, tendo um impacto negativo no bem-estar desse paciente<sup>6</sup>. Esse acúmulo de gordura contribui para um ângulo obtuso e pode envelhecer o paciente, ou fazê-lo parecer acima do peso<sup>7</sup>.

Devido a essas mudanças na arquitetura da face, muitos pacientes vêm procurando os cirurgiões para realizar as intervenções, buscando uma melhor harmonização facial, com mudanças significativas<sup>8</sup>. Dessa maneira, o procedimento de lipoaspiração tornou-se uma cirurgia de rotina nos consultórios médicos, nas clínicas especializadas, a partir do artigo 3º da resolução 198/2019, também nos consultórios odontológicos.

As marcas de uma face e pescoço atraentes são bem conhecidas. Seja na capa de revista, televisão, são caracterizadas com uma linha da mandíbula bem definida, separação distintas da mandíbula e do pescoço<sup>9</sup>. A região do mento e a linha mandibular devem ter o formato oval, e delicado em mulheres; com angulações mais retas e pesada em homens. Em geral, tem que ter uma boa projeção do queixo e uma linha mandibular ascendente a partir do mento, tornando a face com características mais harmônicas<sup>10</sup>.

O tratamento cirúrgico bem-sucedido do pescoço “envelhecido” envolve a manipulação de múltiplas estruturas que contribuem para o processo de envelhecimento, o que pode ser conseguido estudando as necessidades estéticas de cada paciente, e projetando uma estratégia cirúrgica individualizada<sup>11</sup>.

O objetivo deste trabalho foi demonstrar, através de um relato de caso clínico de uma paciente que faz uso de aparelho ortodôntico para futura cirurgia ortognática e lipoaspiração de papada para melhorar esteticamente a região cervicomental.

## RELATO DE CASO

Paciente , 38 anos, sexo feminino, compareceu na clínica do curso de especialização da FACSETE relatando insatisfação com o formato facial. A paciente relatou que a região da papada a incomoda bastante, e sempre ficou protelando a cirurgia devido ao desconhecimento da cirurgia.

Após a anamnese pedimos todos exames laboratoriais e registro históricos, nosso equipe da clínica FACSETE solicitou exames de coagulação como: D dímero, troponina, testes de coagulação e hemograma completo. Após analisar que a paciente estava com todos os fatores da coagulação normais, não oferecendo riscos nem para trombose e nem hemorragia, a equipe traçou o plano cirúrgico.

Para execução do procedimento, lipoaspiração mecânica, foi prescrito para a paciente medicações pré-operatória: Azitromicina na dosagem de 2g e Dexametasona 4mg, uma hora antes da cirurgia. E para o pós-operatório foi prescrito: Cefalexina 500 mg, de 12/12 horas, por 7 dias; Predsin 20 mg, de 12/12 horas, por 5 dias; Dipirona 500 mg de 6/6 horas por 3 dias ou se dor.

As fotografias foram retiradas no pré-operatório e no pós-operatório imediato. A paciente assinou Termo de Consentimento Livre e Esclarecido. As fotos publicadas foram autorizadas pelo paciente em questão. Observa-se a Fotografia inicial em vista frontal e lateral direita (Figura 3).



Figura 3. Fotografia inicial do caso frontal e em vista lateral direita da paciente.

Antes do procedimento foi feito a antisepsia extra oral com Riohex 2% (Digluconato de Clorexidina, Rioquímica) e marcações das delimitações anatômicas, para uma melhor definição da área anatômica a ser realizada a lipossucção. Após a preparação do campo operatório, preparamos a Solução de Klein Modificada (100 ml de soro fisiológico, 9 ml de lidocaína sem vasoconstritor e 9 ml de lidocaína com vasoconstritor). Foi realizado um botão anestésico de lidocaína com vasoconstritor, no local da incisão para a inserção da cânula, que é feita em média 1 mm da prega subcutânea. As marcações da região lipada foram demarcadas com caneta cirúrgica (**Figura 4**).

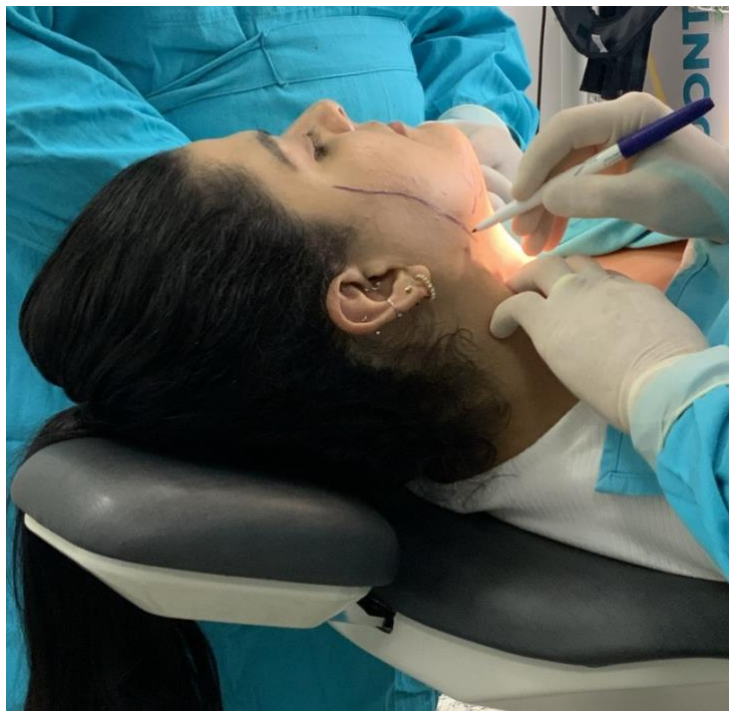

Figura 4. Marcações.

Optamos por trabalhar somente com 1 pertuito de entrada para as cânulas. O procedimento foi iniciado com a introdução da solução de Klein modificada por toda a área demarcada, por cânula de 2,5 x 200mm (Cânula de Klein), com auxílio de uma seringa de 20ml.

Após 10 a 15 min, a tumescência, foi necessário promover o descolamento (debridamento) do tecido com objetivo de quebrar a gordura na região, esse desbridamento foi realizado com uma cânula bico de pato, com menor calibre com a bomba desligada. Durante o desbridamento na região da papada observamos um tecido fibrosado e provavelmente porque a paciente relatou que chegou a fazer 10 sessões de lipo enzimática, e no momento de lipar a região de jolws não foi encontrado essa dificuldade no debridamento, por a paciente nunca ter havia aplicado enzima na região mencionada.

Após o debridamento da gordura, e redução das fibroses, iniciou-se a

lipossucção com bomba portátil (aspirador Nevoni ). Os movimentos realizados durante a sucção foram de vai e vem por toda área e em formato de leque na região da papada (**Figura 5**).

Nessa região mesmo com realização prévia de debridamento ainda houve dificuldade da sucção devido a existência de fibroses. A sucção na região de jowls também com movimentos de vai e vem foi mais tranquila, pois nessa região não existia nenhuma fibrose. Importante relatar que na região de jowls a lipossucção foi feita com mais cuidado e atenção, foi necessária para deixar a face mais leve e com melhor possibilidade de futuramente realizar harmonização orofacial.

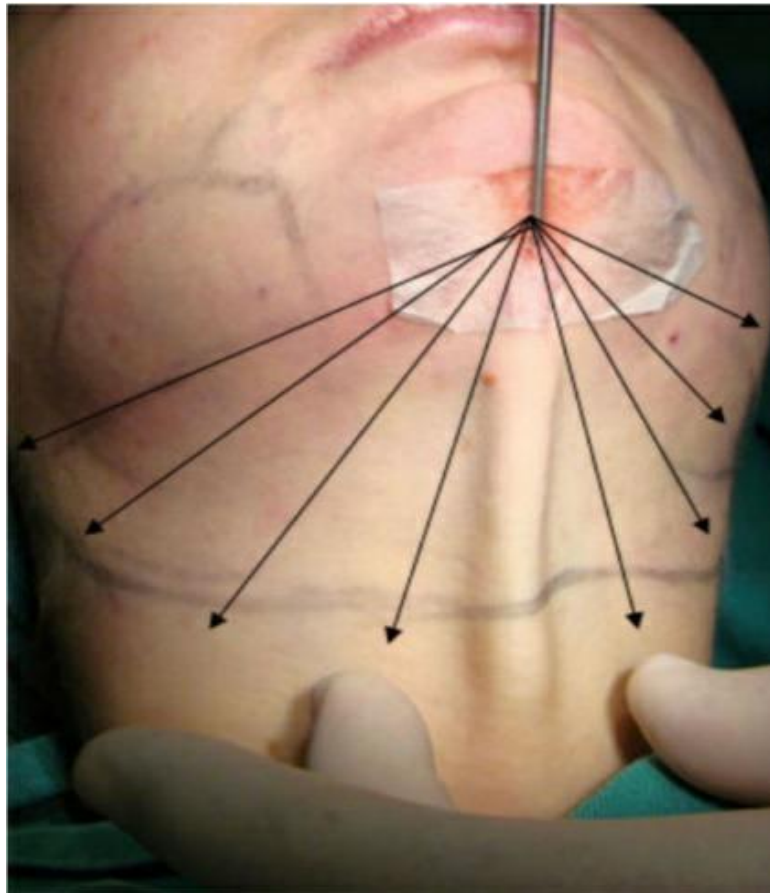
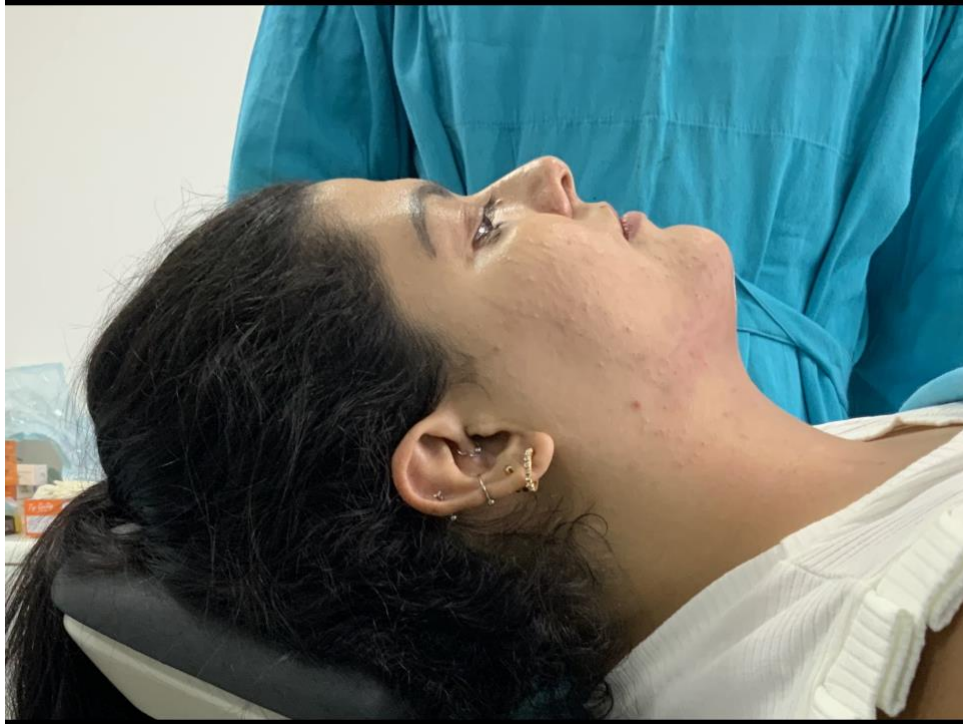

Figura 5. Imagem demonstrando os túneis ao longo do pescoço. Fonte: Martire Junior, 2011<sup>16</sup>.

Após finalizado a aspiração de gordura de ambos os lados, a paciente foi submetida a ordenhada da região, para drenagem de solução residual, depois feito a sutura foi realizado para uma melhor cicatrização. Observa-se a Fotografia do pós- imediato em vista frontal e lateral direita (**Figura 6**).



**Figura 6.** Vista lateral do pós-imediato.

Logo após a cirurgia, utilizou-se fita tape na paciente para que proporcionasse uma melhor recuperação. A Fita foi posicionada em direção a dois linfonodos, um no pescoço, próximo a orelha, e outro na clavícula. Foi colocado fita em região de jowls, desde região de comissura e marionete até próximo ao lóbulo da orelha, e as outras fitas foram posicionadas desde região dos linfonodos da clavícula e estendendo até toda região de mandíbula (**Figura 7**).



Figura 7. Paciente com fita tape e faixa.

Após o tratamento realizado a paciente foi orientada ao uso de uma faixa de compressão (mentoneira) por 3 dias consecutivos, e 30 dias por 16 horas de uso diário. Também foi indicado drenagem facial a partir do segundo dia para dispersão dos líquidos e acomodação dos tecidos que ficaram sem o tecido de gordura. A média de quantidade de sessões depende da qualidade da drenagem realizada pelo profissional, mas normalmente são de 6 a 10 sessões.

Paciente também apresentou a partir do segundo dia da cirurgia uma leve parestesia do lado esquerdo no movimento do sorriso no músculo depressor do lábio inferior. Por isso a mesma foi orientada a fazer uso diário de laser infravermelho 4 joules a cada cm desde a região do pescoço onde começava uma aderência, até a região do lábio inferior. Além do laser, a paciente foi orientada a fazer uso da vitamina B12. Um outro procedimento indicado para a paciente realizar após a cirurgia foi a aplicação de ozônio uma vez por semana, por toda região da papada onde havia fibroses, pois a possibilidade de formar aderência nessa região durante a recuperação era grande. A parestesia foi resolvida totalmente em aproximadamente 15 dias com o uso do laser e consumo de vitamina B12.

A perda de definição da linha do queixo é uma marca registrada do envelhecimento e quando realizada a lipólise submentoniana, cria-se um ângulo cervicomentalar obtuso, tanto em paciente jovem ou idoso. Observa-se na Fotografia a visão do ângulo obtuso na vista lateral direita (**Figura 8**).



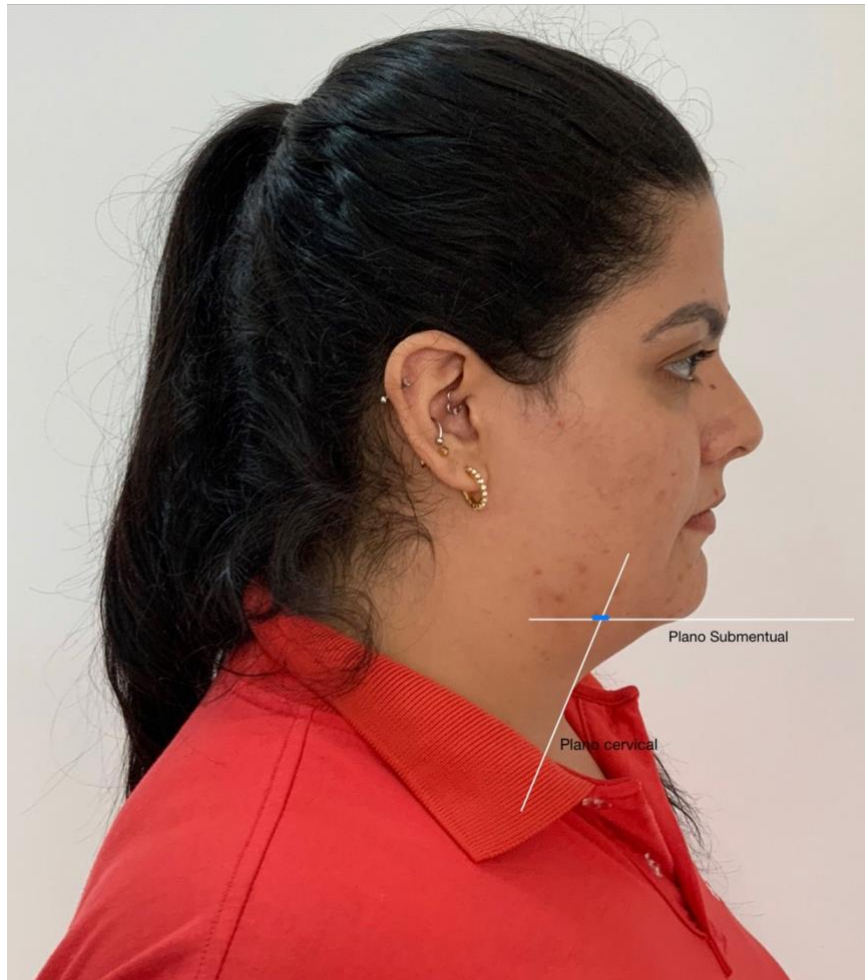

Figura 8. Demonstra o ângulo obtuso.



## DISCUSSÃO

A demanda por procedimentos de rejuvenescimento facial é cada dia mais impulsionada pelos ideais sociais de juventude e beleza. O perfil ideal inclui uma linha da mandíbula distinta, sem papada, projeção apropriada do queixo e ângulo cervicomentoniano bem definidos. Os ideais da face inferior diferem entre os sexos, mas permanecem bastantes distintos entre etnias. A lipólise submentoniana cria um ângulo cervicomentoniano obtuso, mesmo em um paciente jovem<sup>12</sup>. A perda de definição da linha do queixo é uma marca registrada do envelhecimento, mesmo em indivíduos com o pescoço bem definido<sup>13</sup>.

O processo de envelhecimento da face manifesta-se através de um conjunto vasto e complexo de alterações que interessam, o esqueleto, as partes moles. A atrofia progressiva da gordura subcutânea, a ptose, perda de tônus e redundância da pele, associam a um certo grau de perda de massa óssea com o recuo do esqueleto facial<sup>14</sup>. Ou seja, o envelhecimento é multifatorial, atribuído por fatores hereditários e ambientais. A estrutura facial é alterada na medida que a elasticidade da pele diminui, os tecidos moles descem, a gordura atrofia e o osso é reabsorvido. O envelhecimento do pescoço é caracterizado por alterações que incluem despigmentação da pele, flacidez, rítmicas, perda do contorno mandibular, alargamento do ângulo cervicomentoniano, acúmulo de gordura submentoniana, perda de volume e proeminência das bandas platismais<sup>7</sup>.

Os atributos juvenis do pescoço foram descritos e incluem uma borda mandibular distinta, um ângulo cervicomentoniano agudo, uma depressão sub-hioidea e visibilidade da cartilagem tireoide e do músculo esternocleidomastoideo. Cada um desses aspectos deve ser avaliado durante o exame do paciente, e o pescoço deve ser considerado não apenas uma unidade abrangente, mas também com base em seus componentes anatómicos distintos<sup>15</sup>.

A localização do acúmulo dessa gordura depende de fatores, como sexo e hábitos de cada um, esse acúmulo pode ocorrer em duas regiões: supraplatismal, uma gordura que está mais superficial ao platisma, e a subplatismal, está localizada profundamente ao platisma<sup>9</sup>.

A lipoaspiração da região submentoniana envolve a remoção da gordura supraplatismal (**Figura 12**)<sup>9</sup>. Reforçando que não é prudente a lipoaspiração subplatismal, considerando que as ramificações nervosas motoras são mais profundas em relação a superfície adiposa<sup>16</sup>.

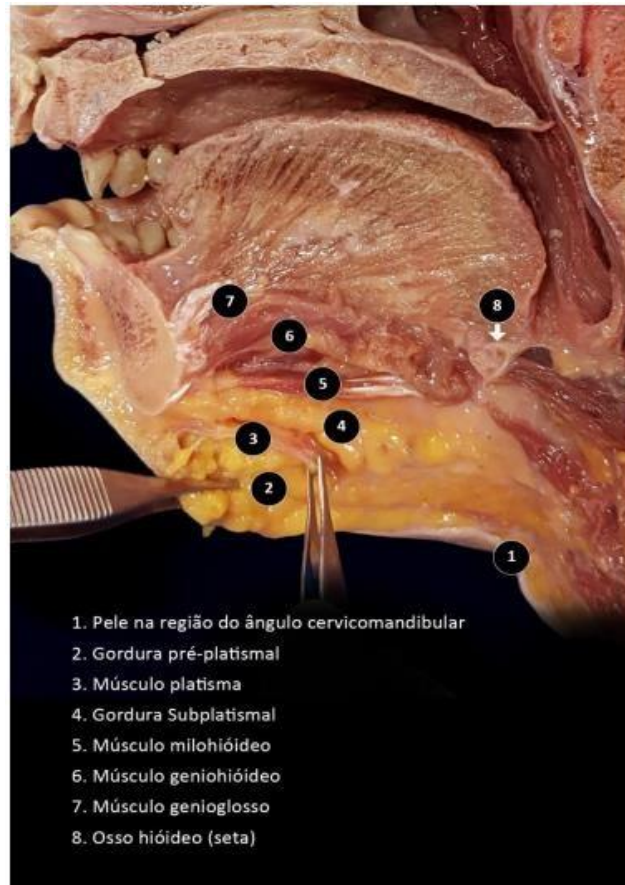


Figura 11. Corte sagital em cadáver fresco, destacando a musculatura suprahióidea e os planos dos tecidos adiposos. (Fonte: CUSTÓDIO, et al., 2020)<sup>9</sup>.

A plenitude na região anterior do pescoço deve ser avaliada com cuidado, podendo ser devida a gordura subjacente, a anatomia dos músculos platisma direito e esquerdo ou ambos. Fazer o paciente empurrar a língua contra o palato duro causará contração dos músculos supra-hióideo e platisma. Palpar e beliscar a área durante essa manobra permitirá avaliar a quantidade de gordura supraplatismal, também se pode avaliar a posição do platisma contraído logo abaixo dessa camada de gordura<sup>9</sup>.

Quanto a indicação para o procedimento de lipoaspiração na face, como procedimento único, pode ser indicada quando não há flacidez em excesso, no tecido cutâneo ou muscular, uma condição mais comum em pacientes jovens,

entretanto a idade cronológica da pele, pode ser diferente da idade biológica, assim uma boa anamnese, exame físico, análise de cada caso serão de suma importância para estabelecer a melhor conduta. Uma flacidez relativa pode ser avaliada e realizada de forma criteriosa melhorando o quadro por retração cutânea<sup>16</sup>

A determinação do tratamento cirúrgico adequado de cada paciente é talvez um dos elementos mais essenciais na fase pré-cirúrgica, devendo ser avaliado a quantidade de deposição de gordura na área submentoniana, o estado do platisma, papada e quantidade de pele redundante ou frouxidão do complexo derme-fáscia-músculo. Casos de microgenia leve com indicação de implante, são características que indicam a cervicoplastia anterior<sup>9,17</sup>.

A lipoaspiração evoluiu para uma de nossas operações cosméticas mais comuns e confiáveis, tem sido padrão para tratar a lipoptose submentoniana e submandibular. A remoção da gordura do pescoço e da região submandibular claramente ajuda a restaurar uma aparência mais jovem, sendo bem planejada pode ser realizada apenas uma incisão, feito está na área submentoniana. Mas também pode associar dois acessos na região próxima ao ângulo mandibular bilateral. A via de acesso escolhida é de suma importância, a submentoniana possibilita o acesso a toda a região cervical, submandibular e retro auricular, facilitando e favorecendo a precisão cirúrgica, diminuindo a incidência de complicações<sup>16</sup>.

Como qualquer procedimento cirúrgico, complicações podem ocorrer, como hematomas, lesão nervosa (mais comumente do ramo mandibular), necrose cutânea, formação de quelóide, cicatriz hipertrófica, irregularidades cutâneas, infecção. A lesão do nervo mandibular é geralmente causada por lipoaspiração, normalmente a recuperação em 1 a 3 meses. A necrose da pele pode ser resultado do enfraquecimento superficial da pele, tabagismo intenso (ativo ou passivo) e excesso de tração da pele. As irregularidades na pele geralmente são causadas por remoção excessiva de gordura. Eles também podem ocorrer por um hematoma que não foi bem tratado. A infecção é extremamente rara<sup>18</sup>

A lipoaspiração é um recurso de grande utilidade e importância entre os procedimentos cirúrgicos estéticos disponíveis para realização na região cervical e facial, pois pode obter o aprimoramento ou restauração do contorno facial e este é fator relevante na graciosidade e juvenildade do ser humano e, portanto, elemento bastante considerável para sua autoestima<sup>17</sup>.

Como descrito no presente relato de caso clínico, a paciente que apresenta frouxidão tecidual, bandas platismais grandes, indicação de cirurgia ortognática não deve ter indicação somente da lipoaspirativa da papada. Essa situação deve ser bem clara para o paciente para que o mesmo não fique insatisfeito com o resultado. Levando em consideração tais observações podemos constatar que a lipoaspirativa é um procedimento eficaz e capaz de promover um contorno do terço inferior condizente com um perfil mais jovem.

## **CONCLUSÃO**

A restauração do contorno estético da região do pescoço é considerada fator determinante de uma face jovem. Os pacientes que apresentam volume excessivo na região cervicomenta, expressam insatisfação dessa região. O presente relato de caso clínico, mostrou uma paciente que usava aparelho ortodôntico e aguardava futura cirurgia ortognática e foi submetida a lipoaspiração de papada para melhorar esteticamente a região cervicomenta, demonstrando resultado mais harmônico e maior jovialidade.

## REFERÊNCIAS

- 1- Coimbra, DD, Uribe NC, Oliveira BS. “Quadralização facial” no processo do envelhecimento. **Surgical & Cosmetic Dermatology**, 2014 6(1): 65-71
- 2- Seganfredo C, Freanchini AS. Alhenaton e Nefertiti – uma história amarniana. Porto Alegre: L&PM; 2011.
- 3- Carreiro EM, Soares ILO, Silva RMV, Oliveira GMC, Santos GGC, Moraes MFS, et al.  
Tratamento de rejuvenescimento facial pela estética e fisioterapia dermatofuncional: um pré teste. **Catussaba Revista Científica da Escola de Saúde**. 2012; 1(2): 47-53.
- 4- Ellenbogen R, Karlin JV. Visual criteria for success in restoring the youthful neck. **Plast Reconstr Surg**. 1980;66 (6): 826-37.
- 5- Wan D, Amirlak B, Rohrich R, Davis K. The clinical importance of the fat compartments in midfacial aging. **Plast Reconstr Surg Glob Open**. 2013; 1(9): e92.
- 6- Humphrey S, Dayan S, Shridharani SM, Baumann L, Gallagher CJ. Personal and social impacts of submental fat in the US population [abstract]. **Presented at the Fall Clinical Dermatology Conference**; 2016; 20-23 Las Vegas, NV, USA.
- 7- Vanaman M, Guillen Cox SE, Neck Rejuvenation Using a Combination Approach: Our Experience and Review of the Literature. **American Society for Dermatologic Surgery**, Inc. Publish by Wolters Kluwer Health, 2016.
- 8- Tiryaki KT, Aksungur E, Grotting JC. Micro-shuttle lifting of the neck: a percutaneous loop suspension method using a novel double-ended needle. **Aesthetic Surgery Journal**. 2016; 1-10.
- 9- Custódio ALN, Lopes Áquila DL, Figueiredo FC, Gonçalves KPM, Contarini LCS, Dias SS. SMAS e Ligamentos da face - Revisão anatômica. **Aesth Orofacial Sci**. 2021;2(2):40-49.
- 10- De Maio M, Wu WTL, Goodman GJ, Monheit G. Alliance for the Future of Aesthetics Consensus Committee. Facial Assessment and Injection Guide for Botulinum Toxin and Injectable Hyaluronic Acid Fillers; Focus on the Lower Face. **Plast Reconstr Surg**. 2017;140(3): 393e-404e.
- 11- Ali H. Charafeddine, Couto R A, James E. Zins, Neck Rejuvenation Anatomy and Technique, **Clin Plastic Surg** 46 (2019) 573-586.
- 12- Julia L. Frisenda, Paul S. Nassif, Correction of the Lower Face and Neck, **Facial Plastic Surg** 2018;34:480-487.
- 13- Shridharani S M, Melhoria na gordura de Jowl após o tratamento com ATX-101: resultados de um estudo de local único, **Cirurgia Plástica e Reconstr**, 2020, 929-935.
- 14- Carmo D O, Monteiro M J, Duarte R, Paço J, Submentoplastia, **Caderno Otorrinolaringologia, clínica, investigação e inovação**, 1-8
- 15- Deniz Gerecci, MD, Stephen W. Perkins, MD, The Graduated Approach to Surgical Neck Contouring, Department of Facial Plastic surgery, Meridian

- Plastic Surgery Center, **Facial Plast Surg** 2019;35:516-524, 2019.
- 16- Martire Junior L. Lipoaspiração na Face. **Revista Ciências em Saúde**, 2011; 1(1):1-9.
  - 17- Campos JH, Cavalcante NBG, Souza DM. Lipoplastia submentoniana pararejuvenescimento cervical. **Aesth Orofacial Sci**. 2022;3(1):84-9.
  - 18- De Castro CC, Aboudib J H, Roxo A C, Restoring the Neck Contour, **Clin Plastic Surg** 41 (2014) 51-56