

# Novas evidências no tratamento da maloclusão de Classe III com uso de máscara facial associada à expansão rápida da maxila.

---

Tainara de Oliveira Figueiredo

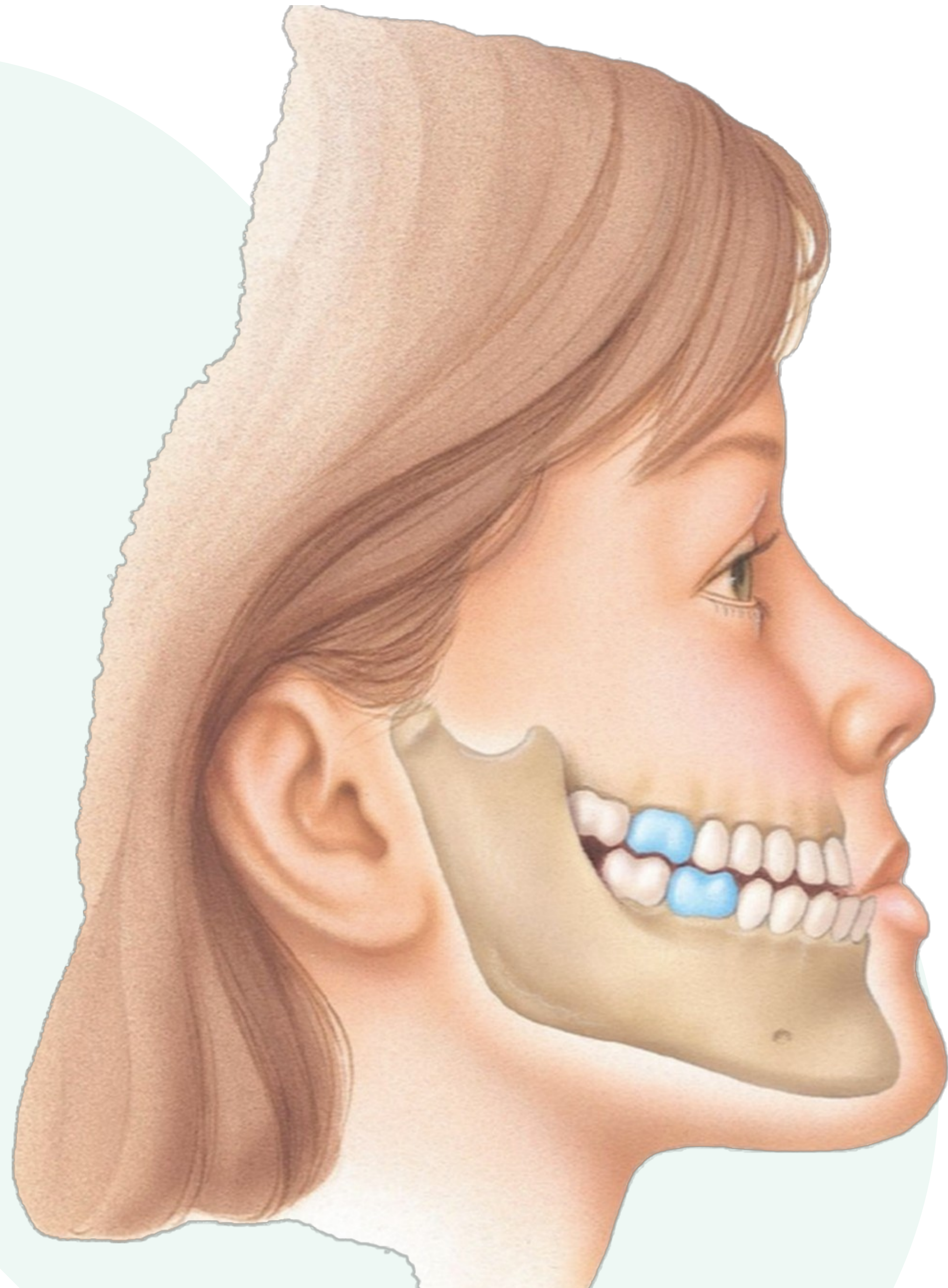
TRABALHO DE CONCLUSÃO DE CURSO

Orientador: Prof. Luciano Nogueira de Almeida Campos

Coordenador: Prof. Dr. Mario Cappellette Jr.

## **Objetivo**

***Investigar o emprego e eficácia da técnica de Tração Reversa da Maxila associada à ERM no tratamento de maloclusões de Classe III esquelética e apresentar um panorama dos recentes avanços.***



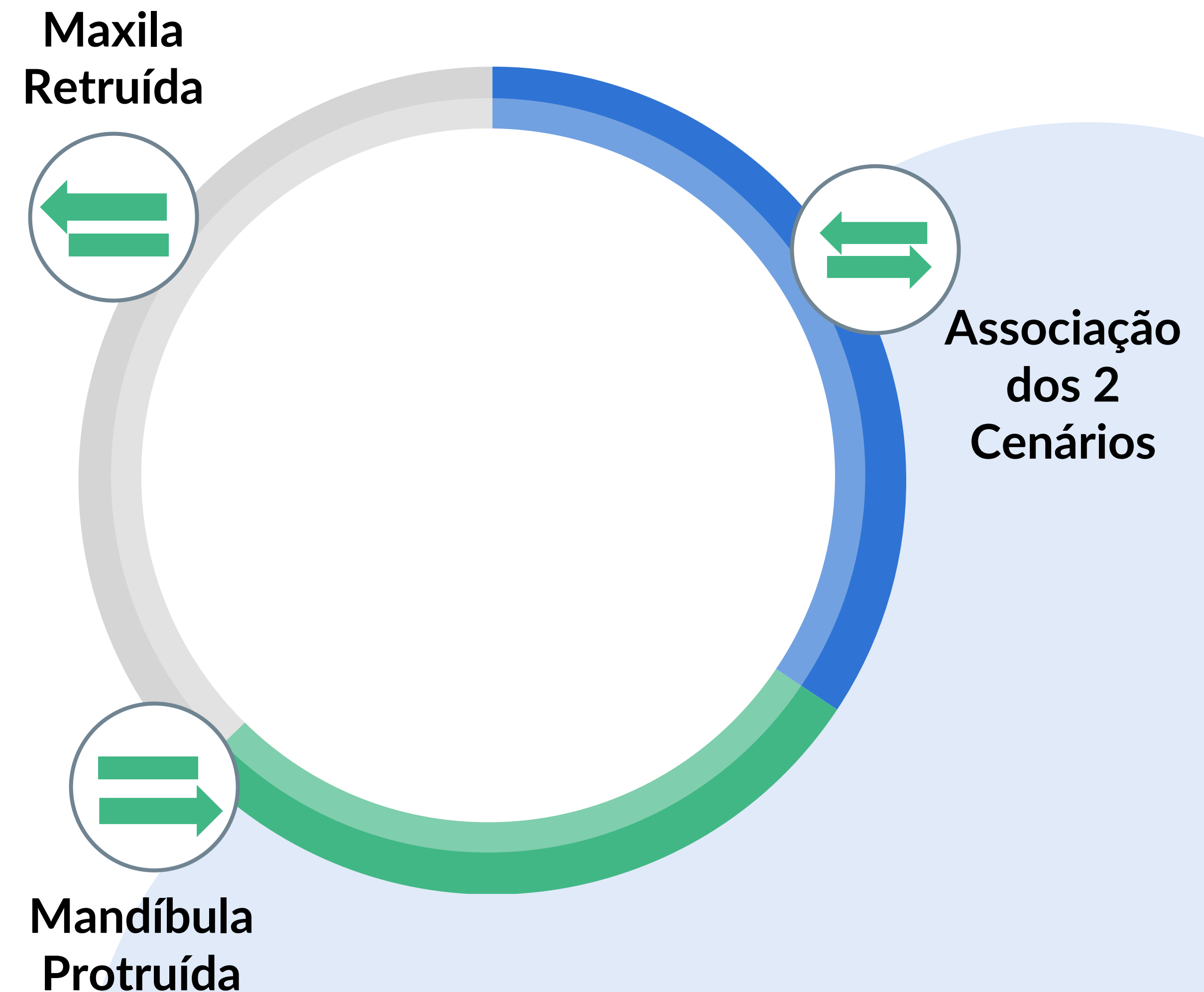
## O que é Malocclusão de Classe III ?

- ✓ Desarmonia apresentada quando os dentes inferiores ocluem mesialmente à sua relação normal, na quantidade de um pré-molar ou mais. (Angle 1877)

# Incidência de Características da Classe III

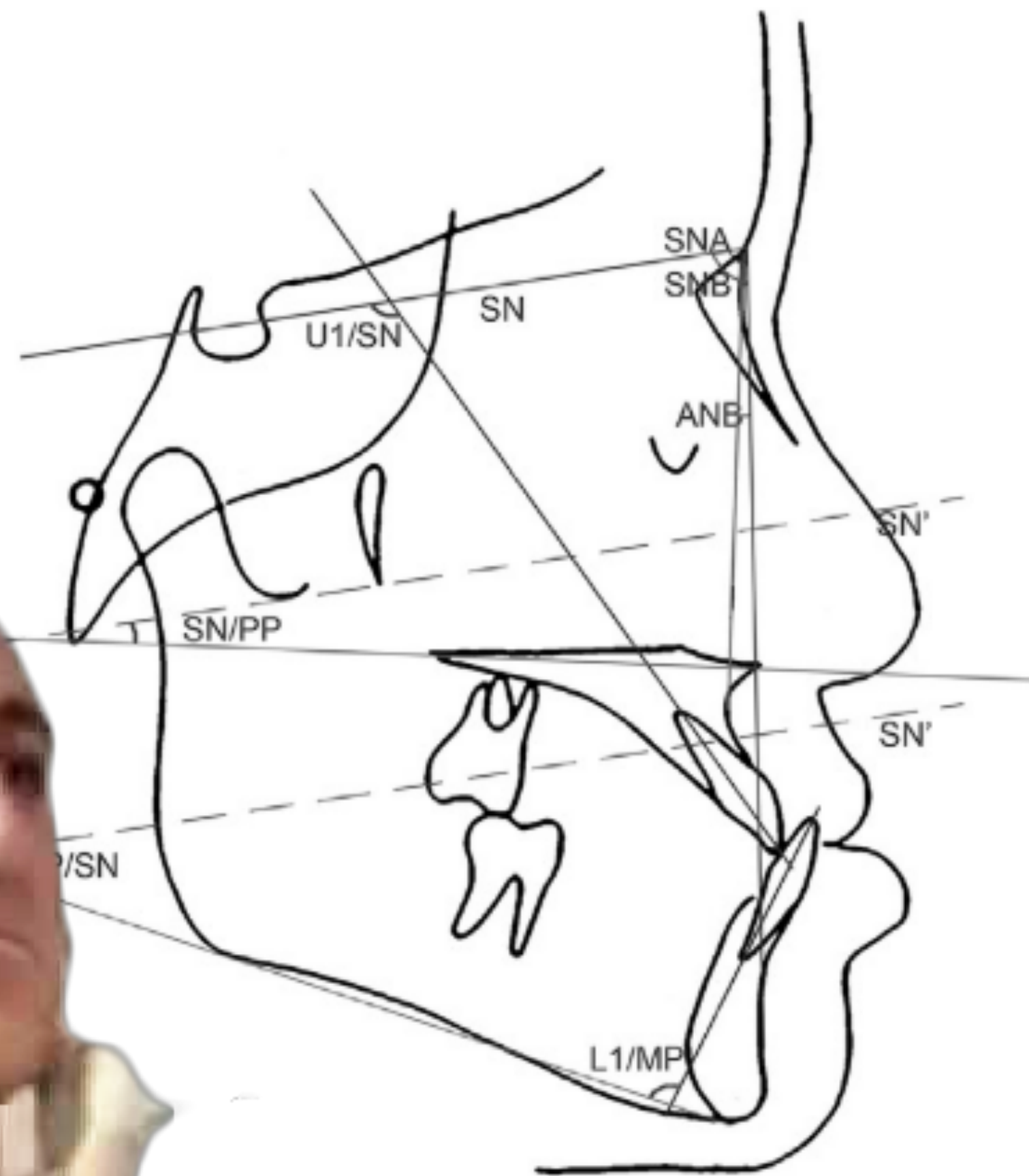
Os estudos evidenciaram que os achados recorrentes foram **retrusão maxilar**, **protrusão mandibular** ou a **combinação destes dois cenários**.

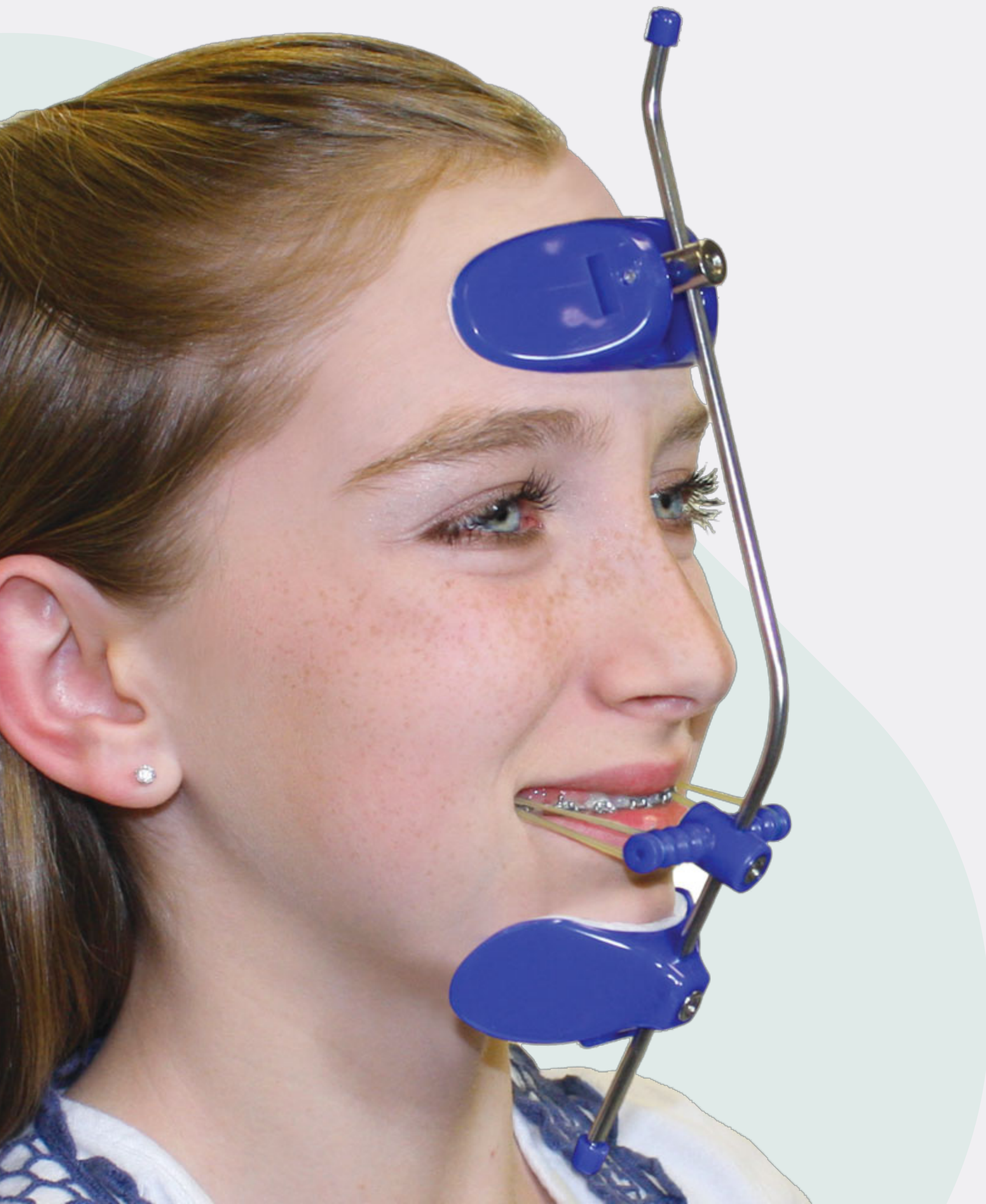
Ellis et al - 1984  
Guyer et al - 1986



## Pontos importantes no Diagnóstico de Classe III

- ✓ Exame clínico do paciente tem importância fundamental
- ✓ Análise Cefalométrica





## Tratamento de Malocclusão de Classe III com Máscara de Tração Reversa e Expansão Rápida Palatal

Vasta maioria da literatura aponta este tratamento como o mais eficaz.

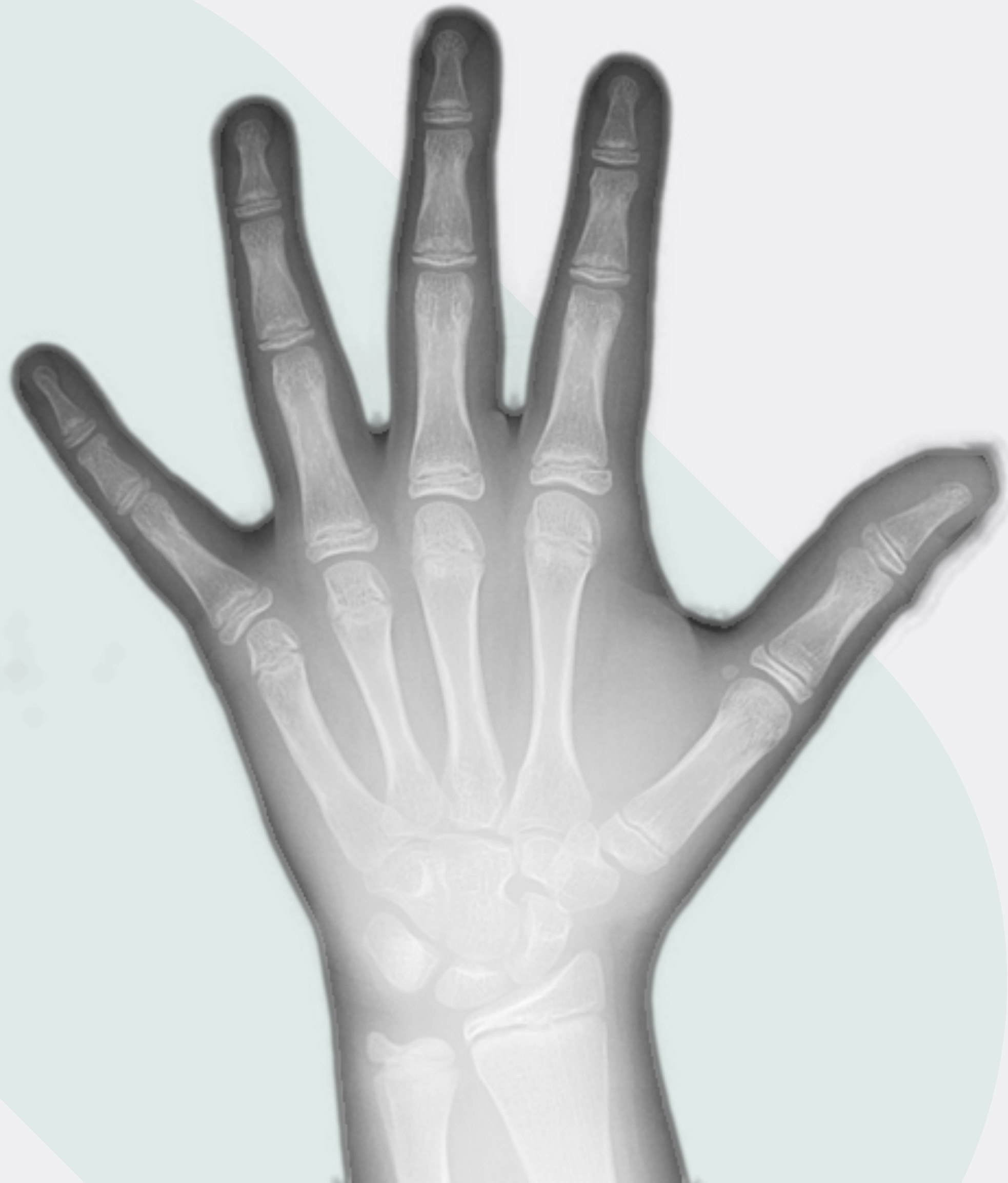Saadia M, Torres E – 2000, McNamara Jr, JA – 1987, Baccetti et al – 1998, Silva Filho et al – 1998, Gonçalves Filho et al – 2010

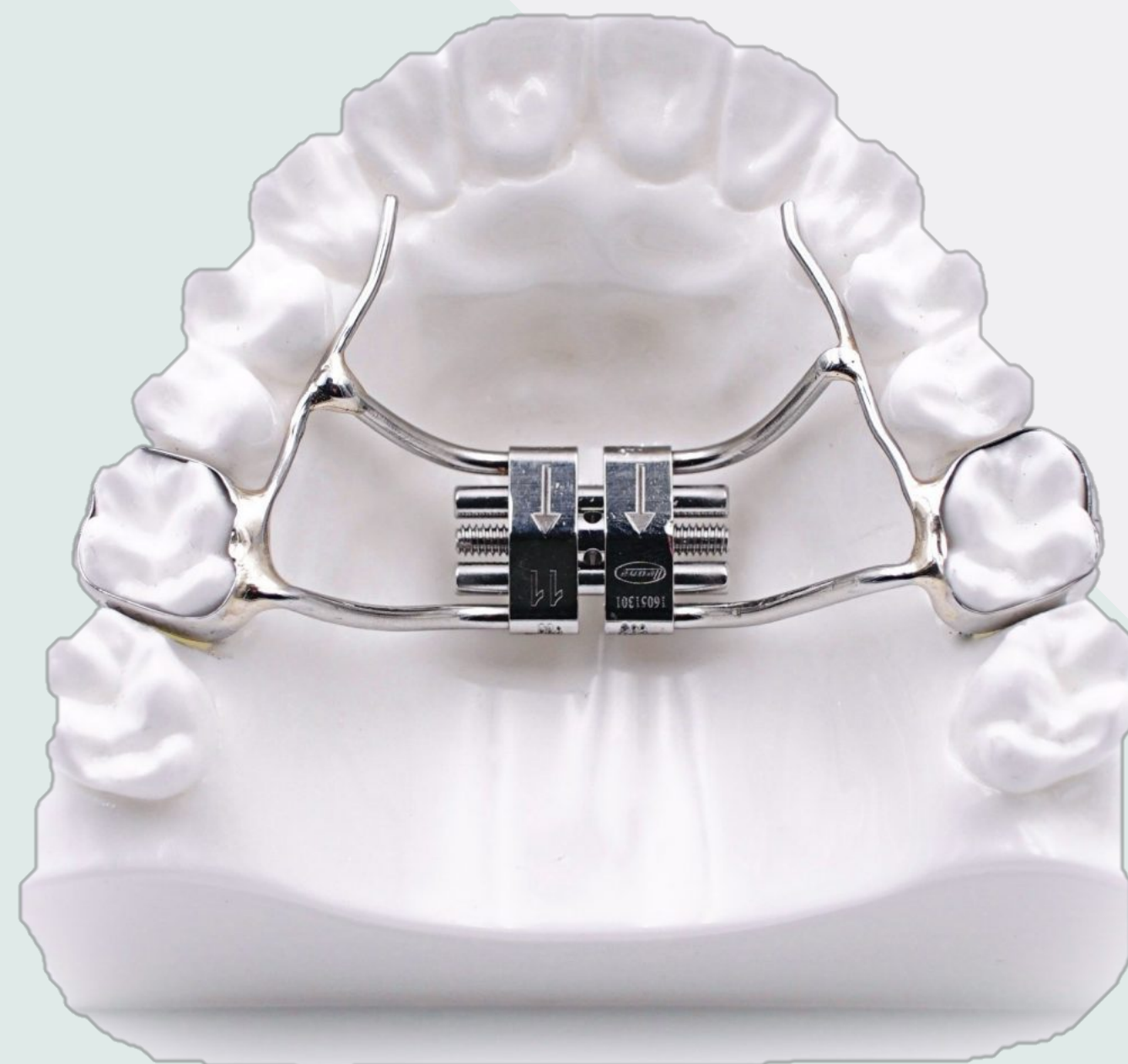Foto: Google.com

## Protocolo de Tratamento

### Idade de Abordagem

- ✓ Dentição Decídua ou Mista
- ✓ Mais eficácia em pacientes menores de 10 anos
- ✓ Possível em pacientes com mais de 10 anos mas com resultados menos favoráveis e tratamento mais longo.





## Protocolo de Tratamento

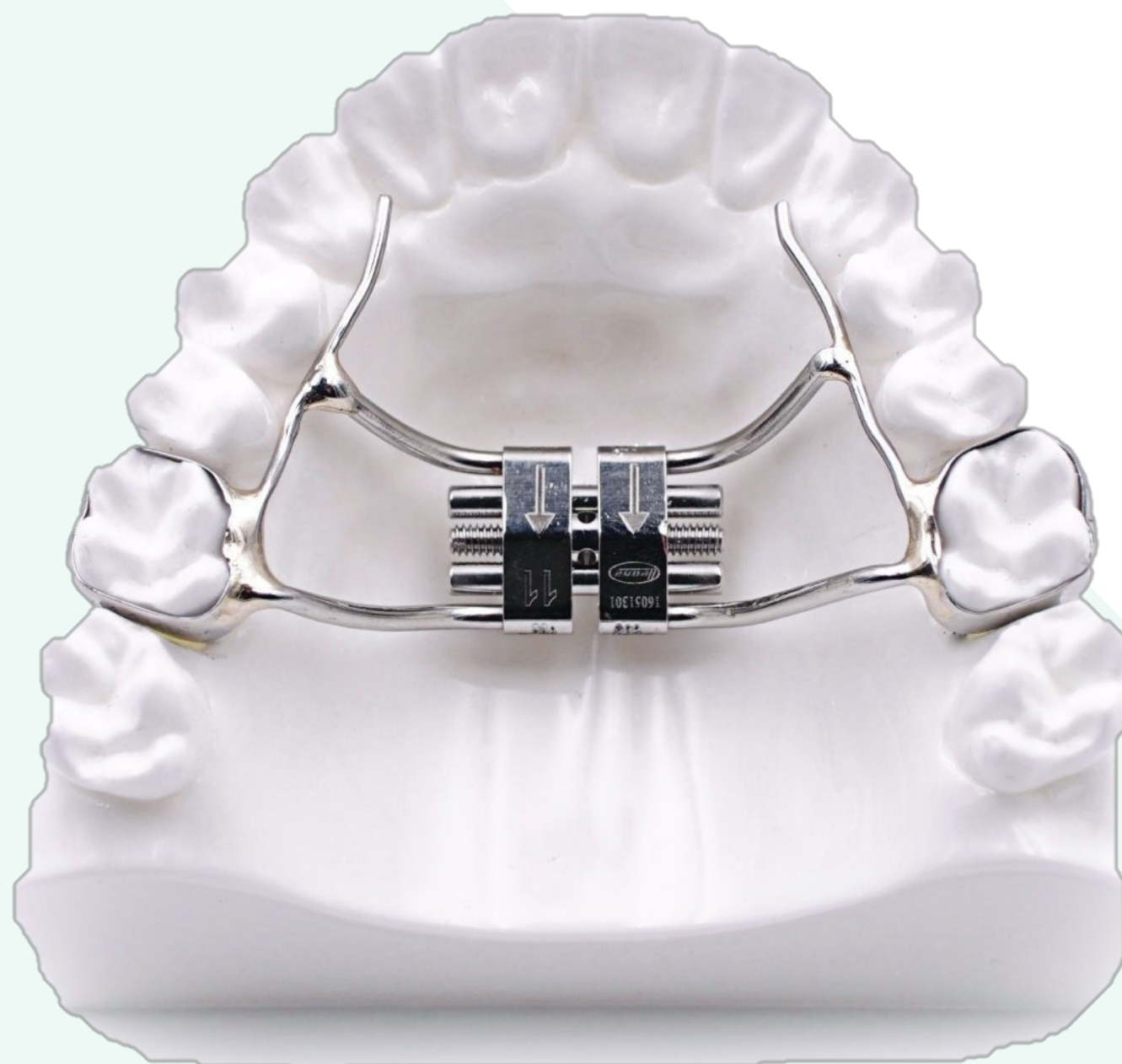Iniciar pela disjunção seguido imediatamente do uso de máscara facial de tração reversa

McNamara Jr, JA – 1987, Baccetti et al – 1998, Silva Filho et al – 1998  
Fotos: Google.com



# Protocolo de Tratamento

## Ativação do Disjuntor



- ✓  $\frac{1}{4}$  de Volta - 2 vezes ao dia
- ✓ Ativar até obter os resultados esperados em termos de expansão



## Protocolo de Tratamento Força, Ângulo e Tempo de Uso Máscara Facial

- ✓ Força de 300 a 600g de cada lado
- ✓ Direção para frente e para baixo num ângulo de 30 graus
- ✓ Instruir uso de 24hs por dia

## Protocolo de Tratamento

### Tipos de Máscara Facial

- ✓ Máscara de Delaire é mais preconizada pela maioria dos autores



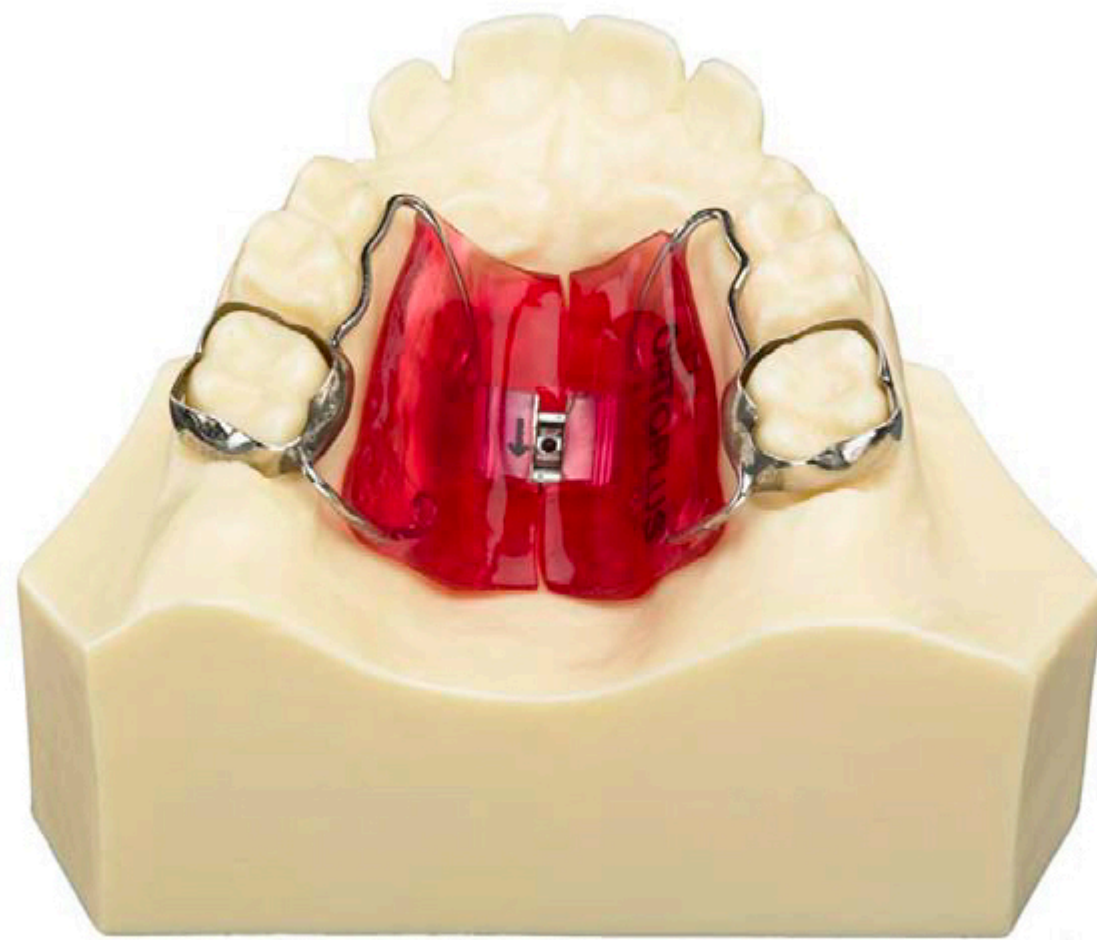**Delaire**



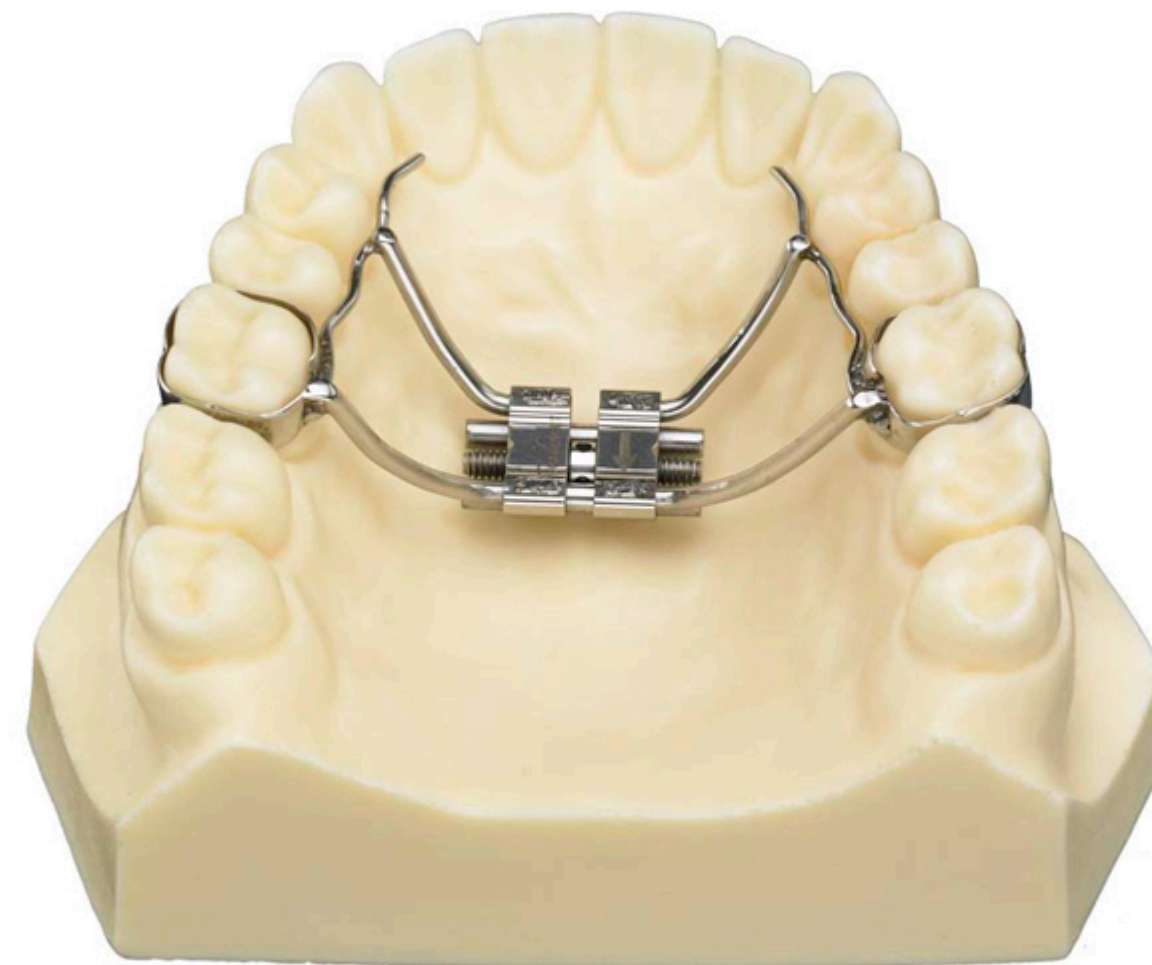**Petit**

# Protocolo de Tratamento

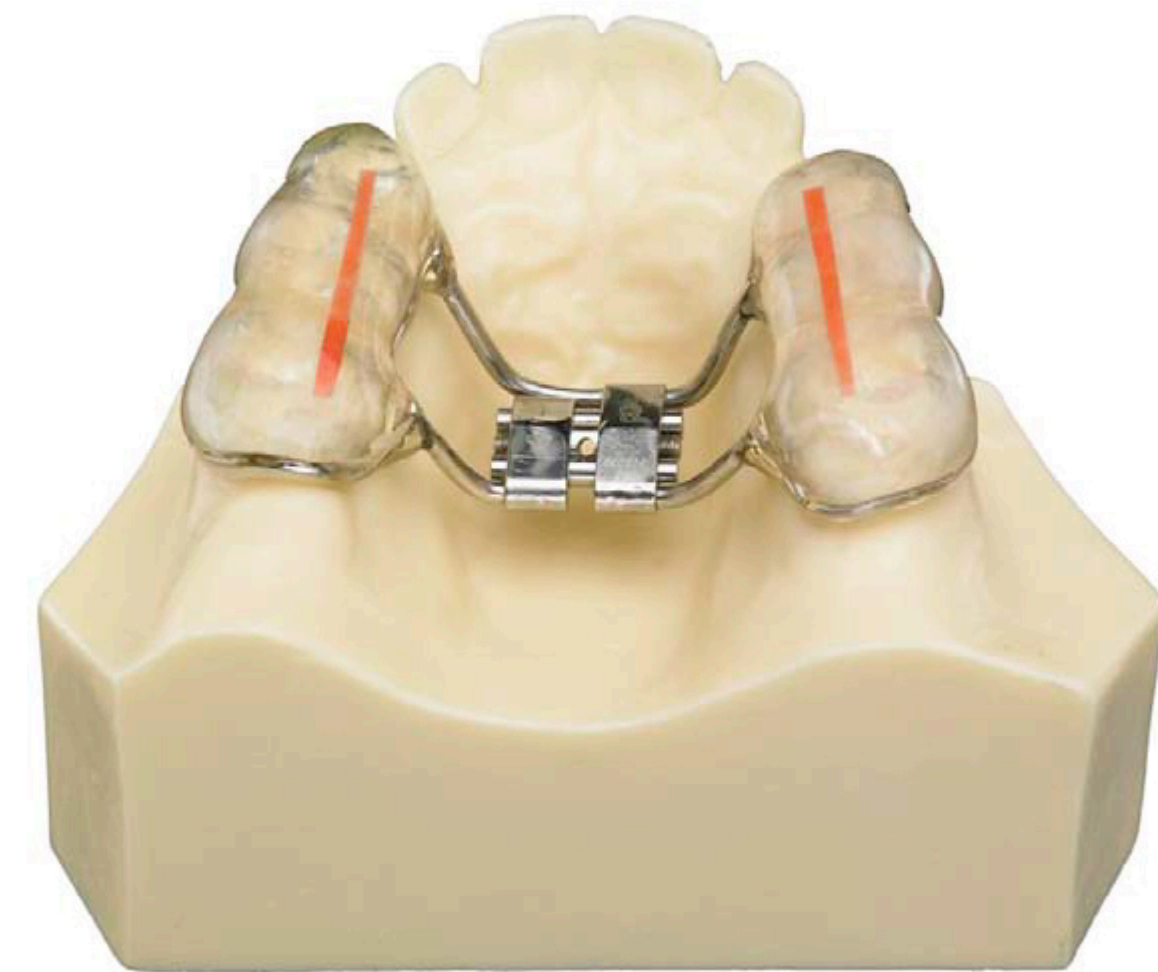## Tipos de Expansores



✓ Haas (mais preconizado)

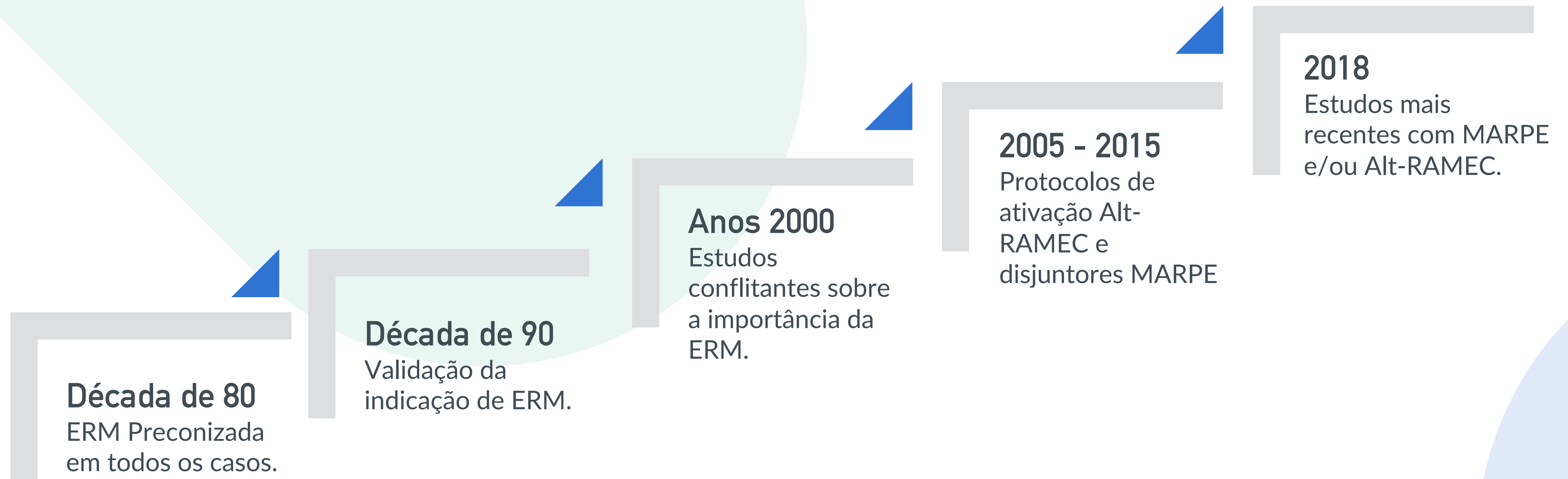


✓ Hyrax



✓ McNamara

# A importância da Expansão Rápida da Maxila no tratamento de Classe III durante os anos

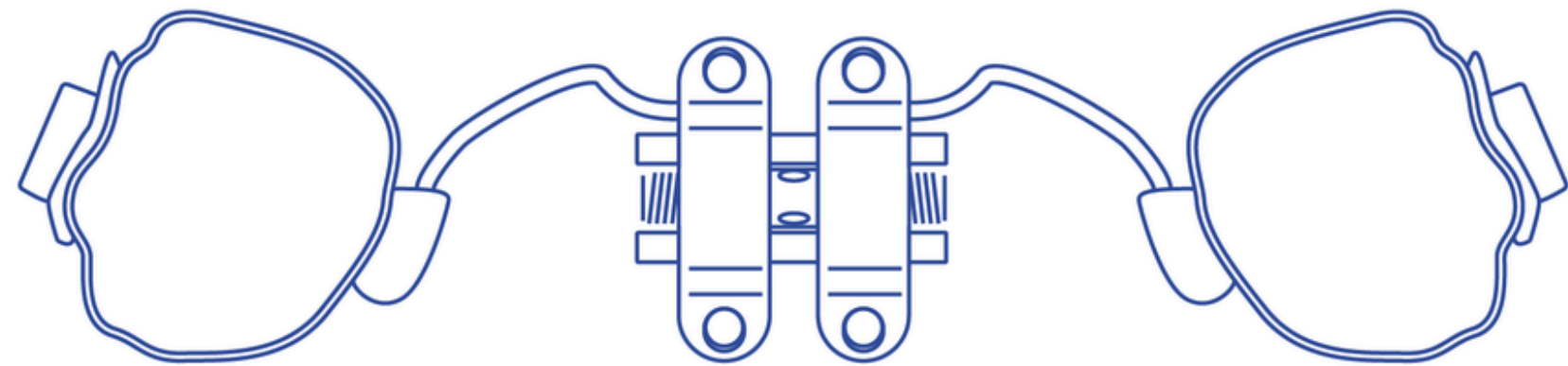




**Alt-RAMEC = Alternate RAPid Maxillary Expansion and Constriction**

## O protocolo de ativação Alt-RAMEC

- ✓ Apresentado por Liou em 2005
- ✓ Inicialmente para pacientes com fendas
- ✓ Expansão e Constrição Alternada
- ✓ 1 semana de Expansão – 1mm/dia
- ✓ 1 semana de Constrição – 1mm/dia
- ✓ Tempo de 7 a 9 semanas



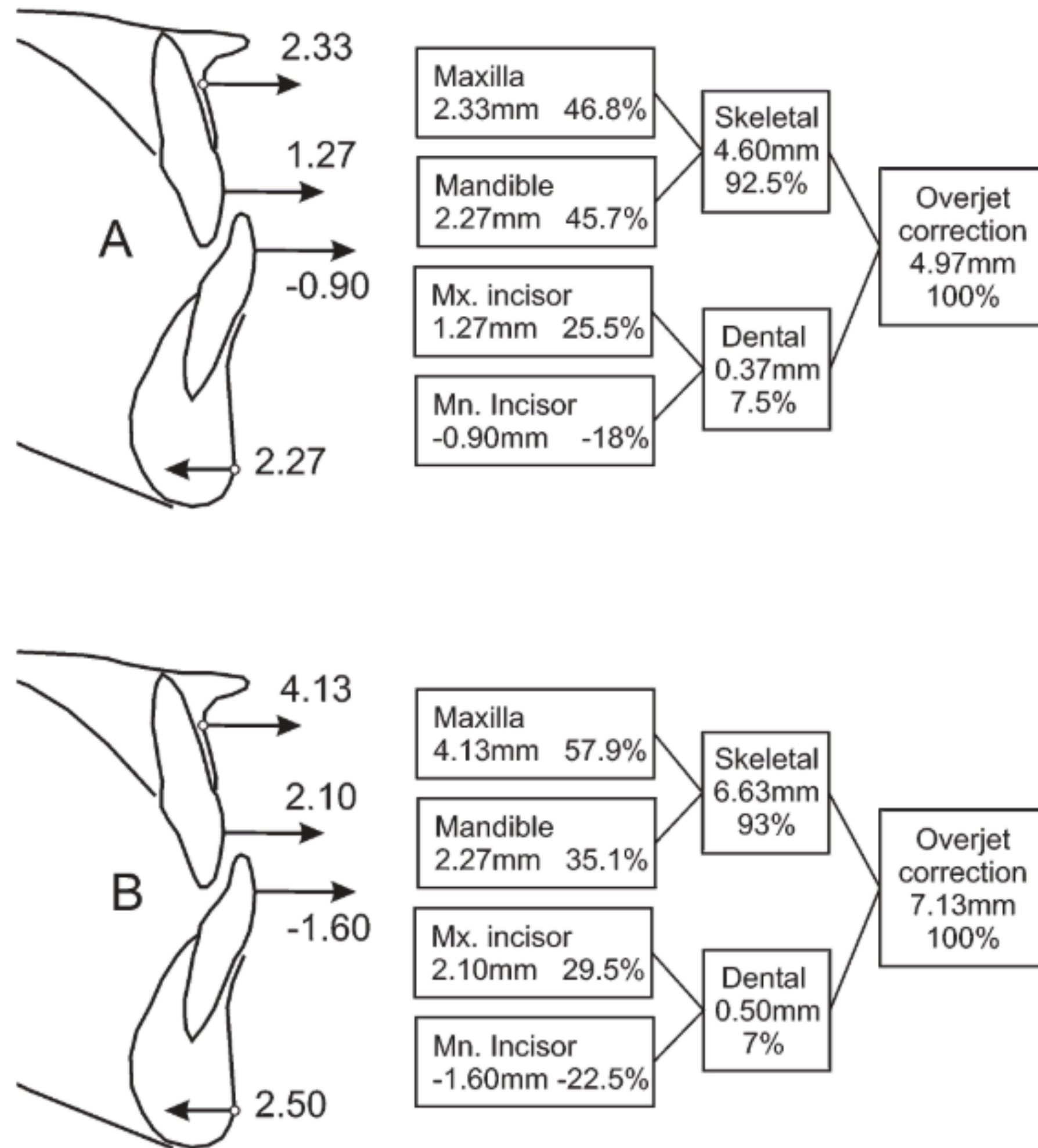
**MARPE = Microimplant Assisted Rapid Palatal Expander**

## Expansores do tipo MARPE e suas variações

- ✓ Ancoragem esquelética
- ✓ Alguns autores utilizam 4 parafusos
- ✓ Outros utilizam variações com 2 parafusos
- ✓ Força aplicada no osso reduz efeitos dentais
- ✓ Estudos mostram favorecimento da protração

## Estudos de Isci *et al*

### Máscara + ERM X Máscara + Alt-RAMEC 2010


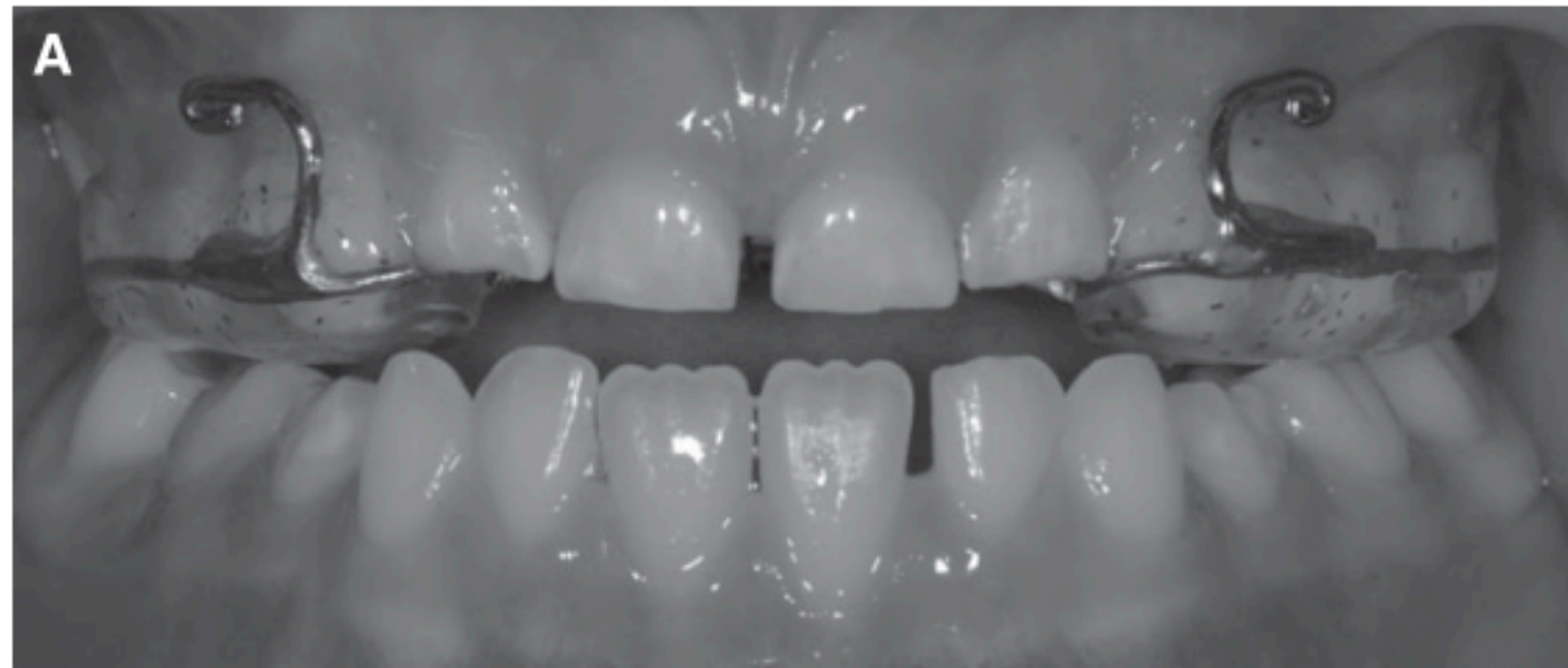


- ✓ 30 pacientes (2 grupos de 15)
- ✓ Idade média 11 anos
- ✓ Grupo ERM (A) apresentou 2.33mm avanço
- ✓ Grupo Alt-RAMEC (B) 4.13mm avanço



## Estudos de Masucci *et al*

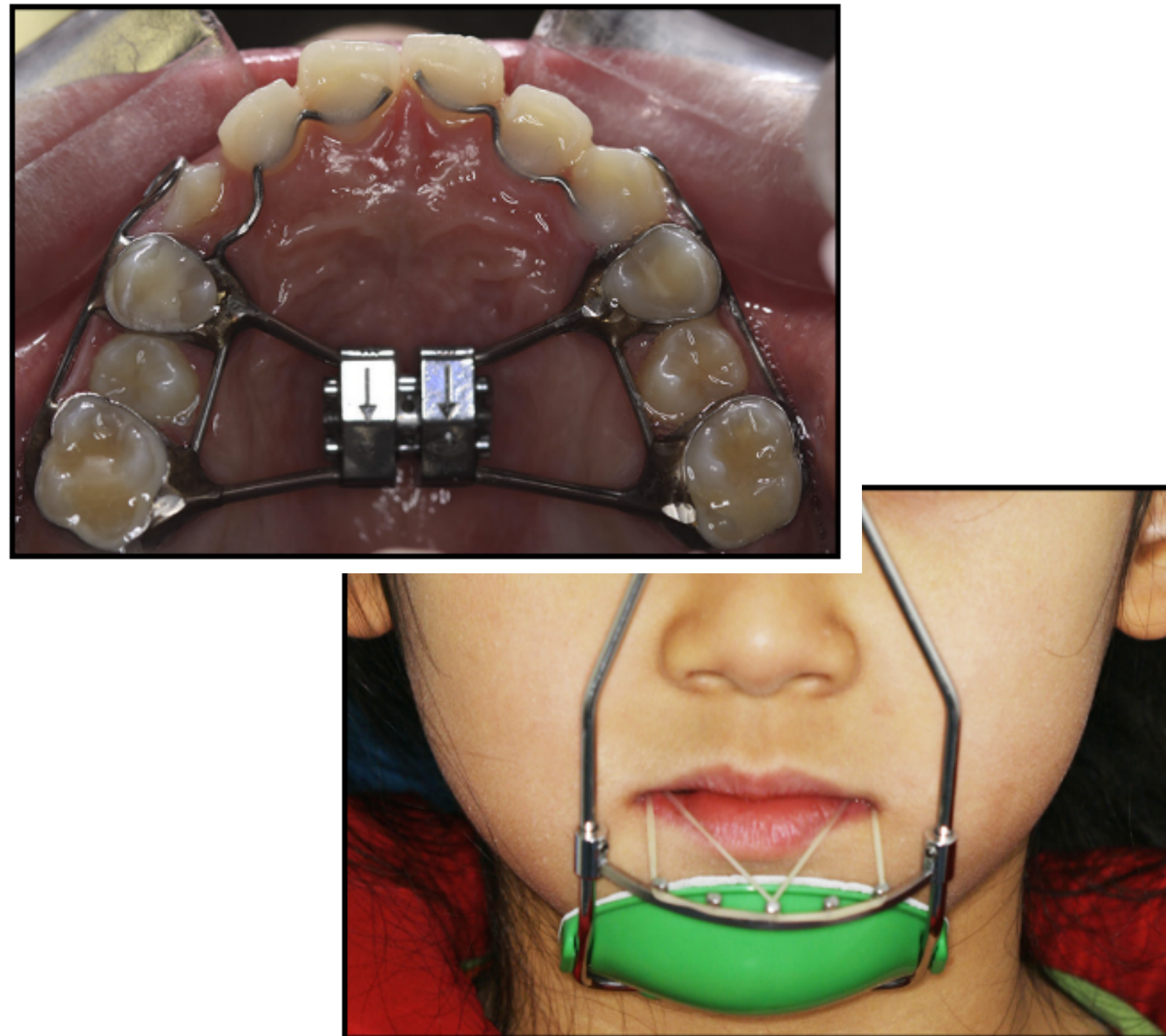
### Máscara + ERM X Máscara + Alt-RAMEC 2014



Disjuntor Alt-RAMEC de Masucci et al

- ✓ 62 pacientes (2 grupos de 31)
- ✓ Idade média 7 anos
- ✓ Grupo Alt-RAMEC com  $+2.7^\circ$  SNA e  $-1.5^\circ$  SNB
- ✓ Grupo ERM com  $+1.5^\circ$  SNA e  $-0.8^\circ$  SNB

## Estudos de Liu *et al*



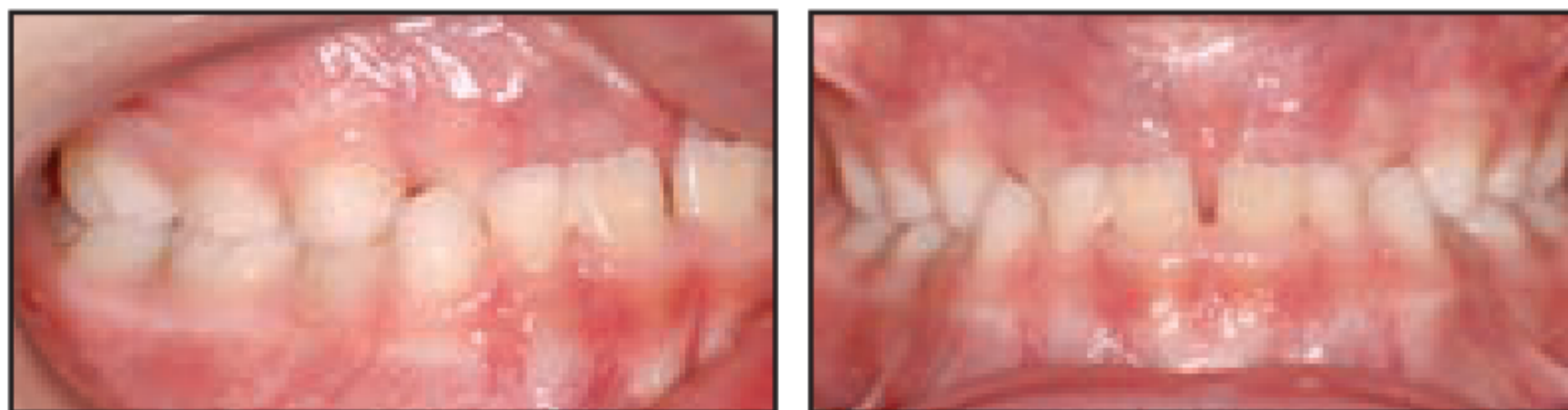
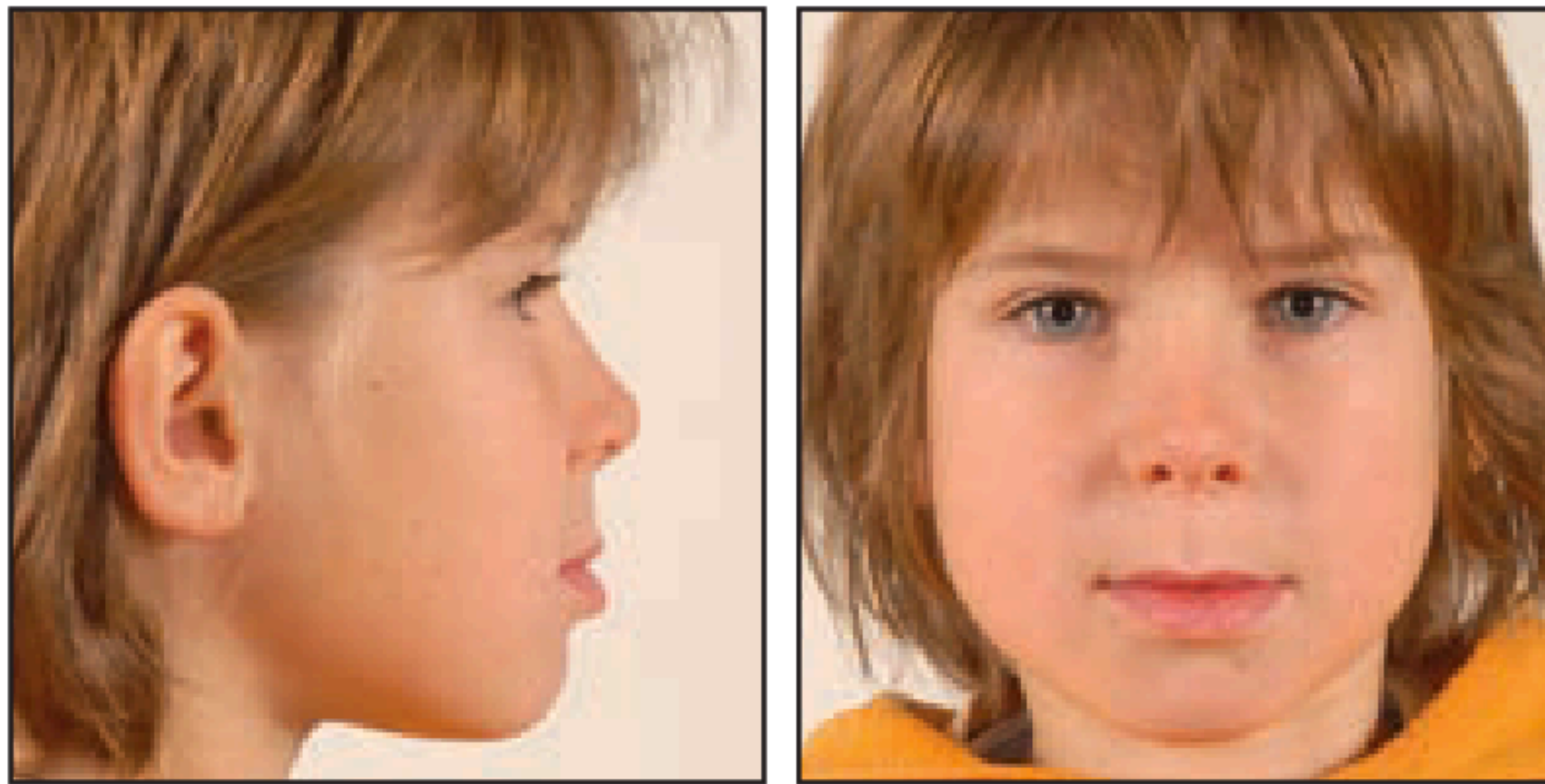
### Máscara + ERM X Máscara + Alt-RAMEC 2015

- ✓ 44 pacientes (2 grupos)
- ✓ Idade 7 a 13 anos
- ✓ Grupo Alt-RAMEC avanço 3.04mm ponto A
- ✓ Grupo ERM avanço 2.11mm ponto A
- ✓ 11 Meses com ERM – 9 meses com Alt-RAMEC

Disjuntor Hirax e mascara usados por Liu et al

## Caso de Wilmes *et al*

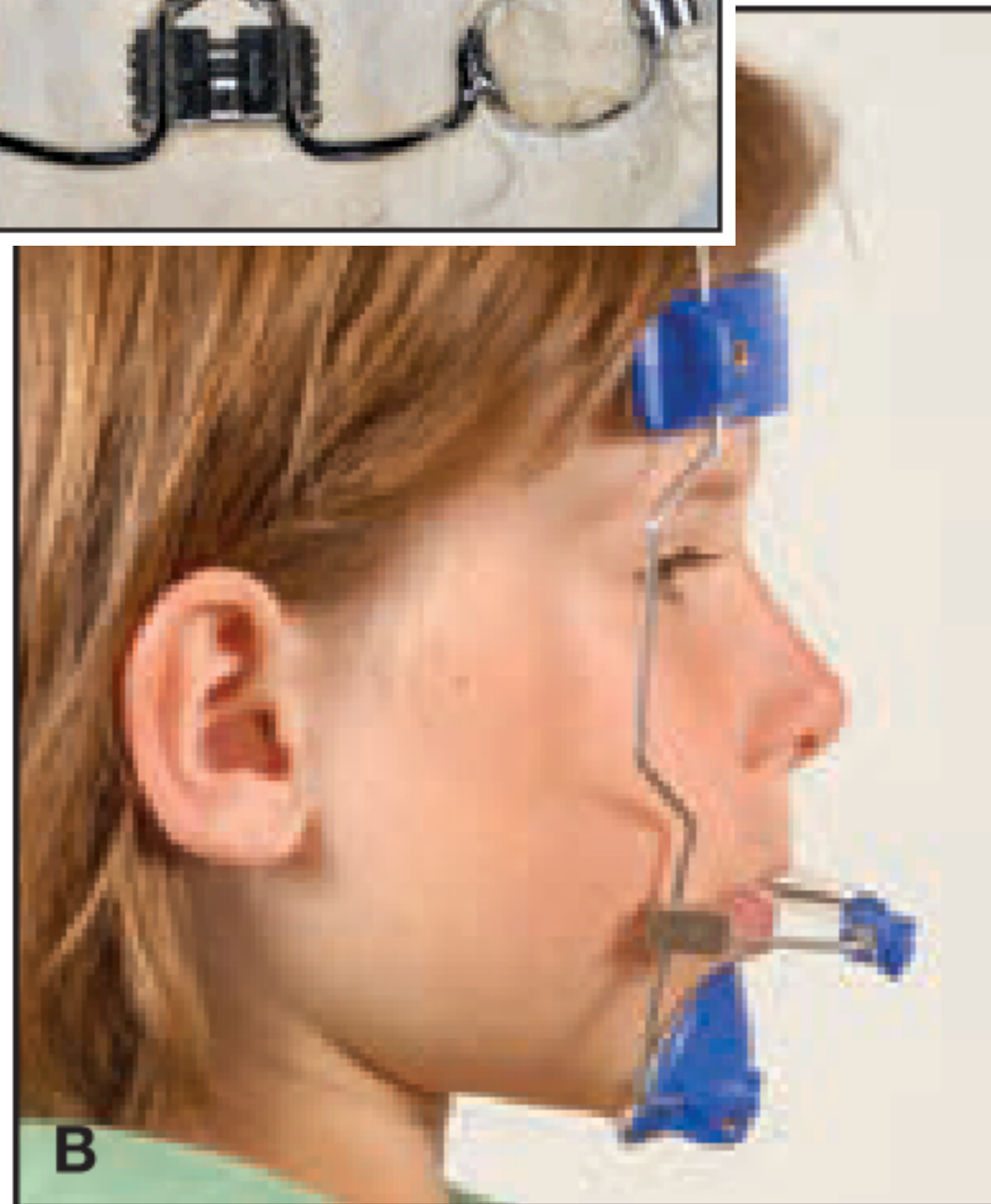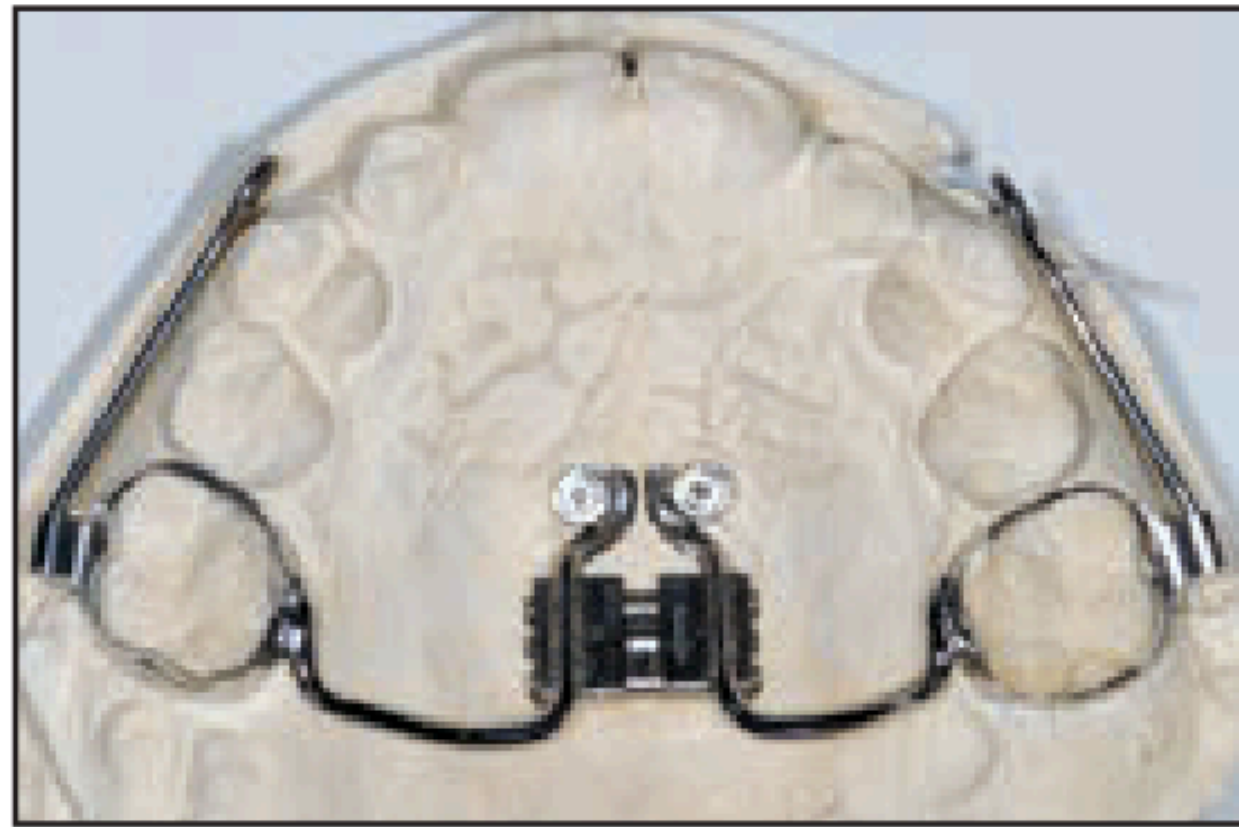### Máscara + Alt-RAMEC + Hyrax Híbrido 2014



- ✓ Paciente Homem – 7 anos
- ✓ Aparelho com ancoragem esquelética (MARPE)
- ✓ Hyrax modificado
- ✓ Ativação baseada em Alt-RAMEC
- ✓ 8 semanas de ativação Alt-RAMEC

## **Caso de Wilmes *et al***

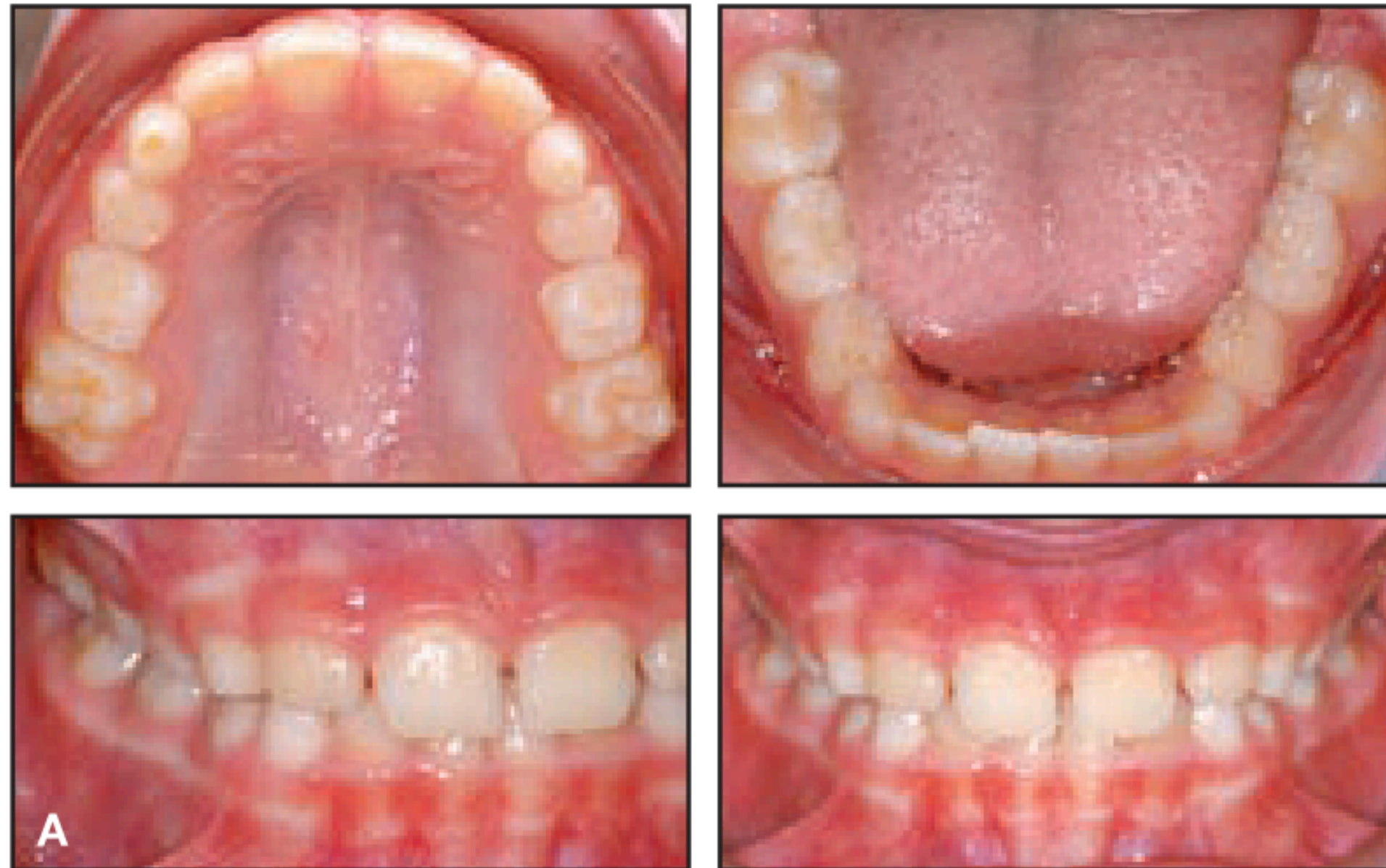### **Tratamento Proposto**



- ✓ **Hyrax fixado por 2 mini-implantes**
- ✓ **Fixação na parte anterior do pálato**
- ✓ **1 semana 0.8mm/dia Expansão**
- ✓ **1 semana 0.8mm/dia Constrição**
- ✓ **Máscara usada com 400g de força cada lado**
- ✓ **Duração total de 9 meses**

## Caso de Wilmes *et al*

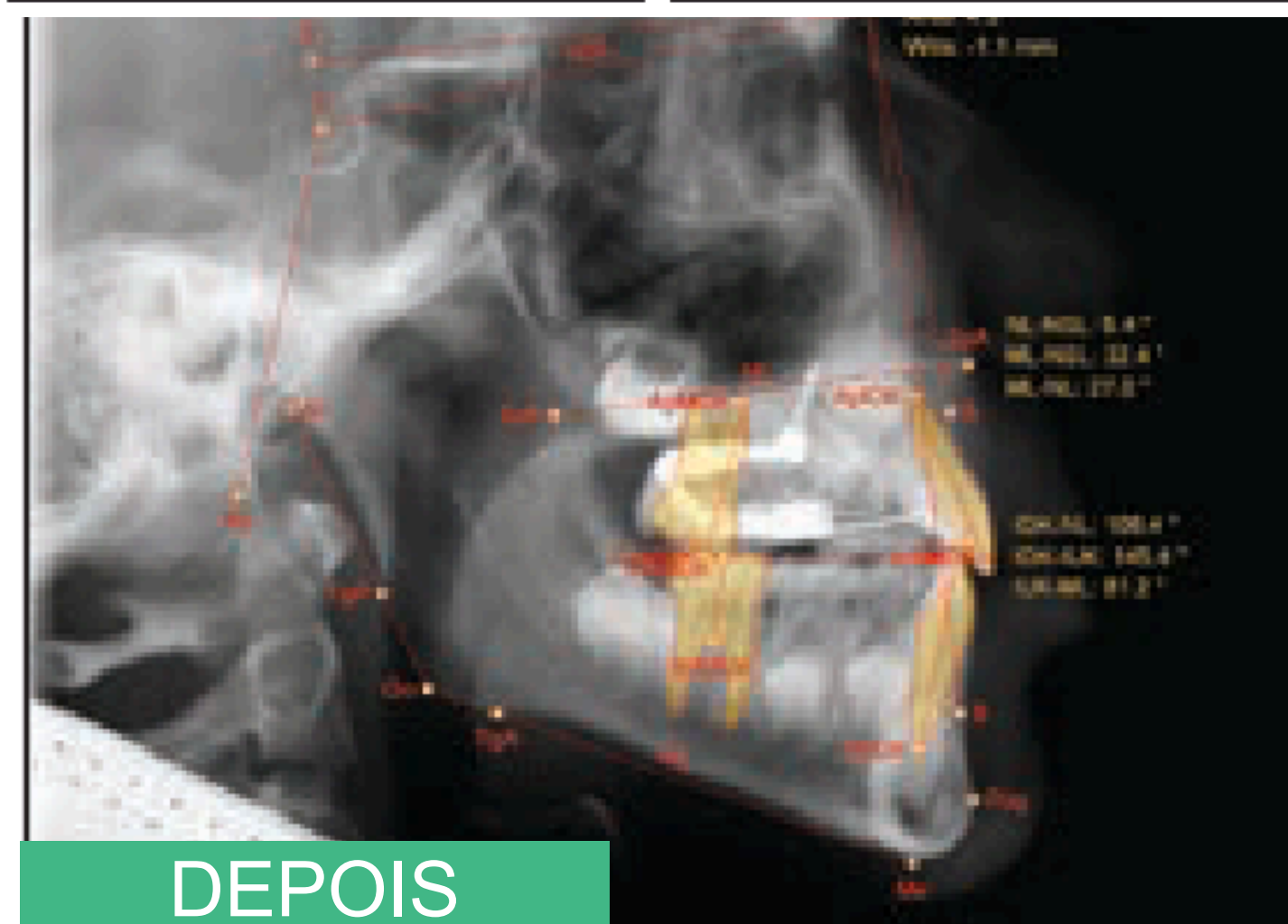
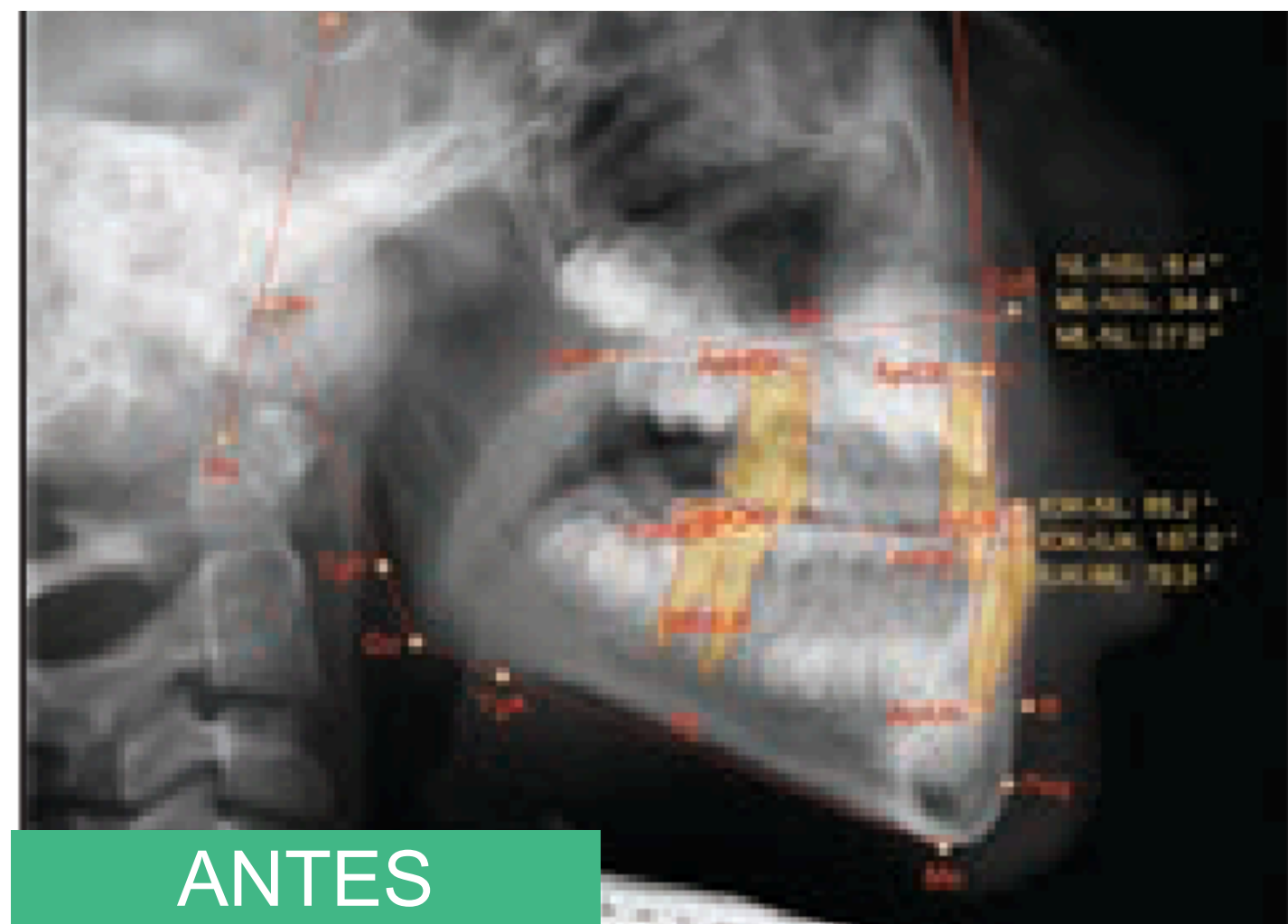
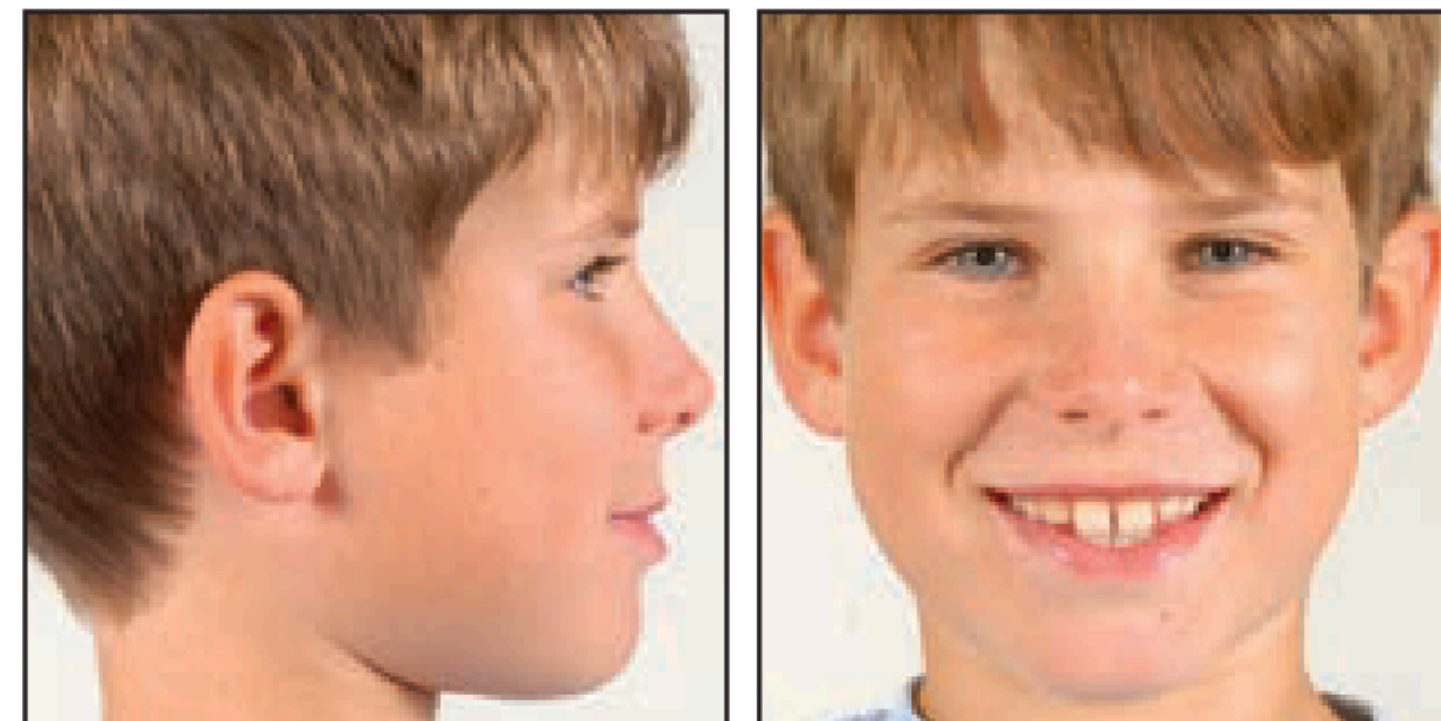
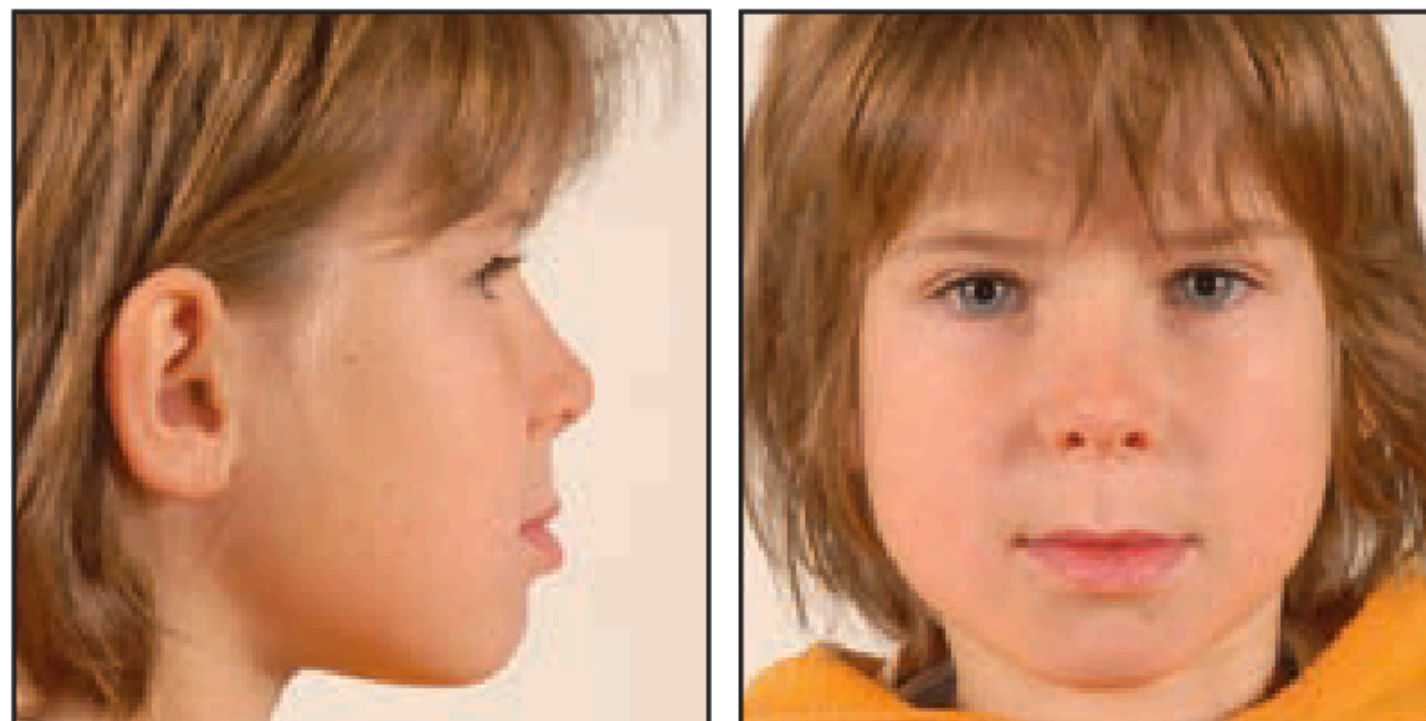
### Resultados



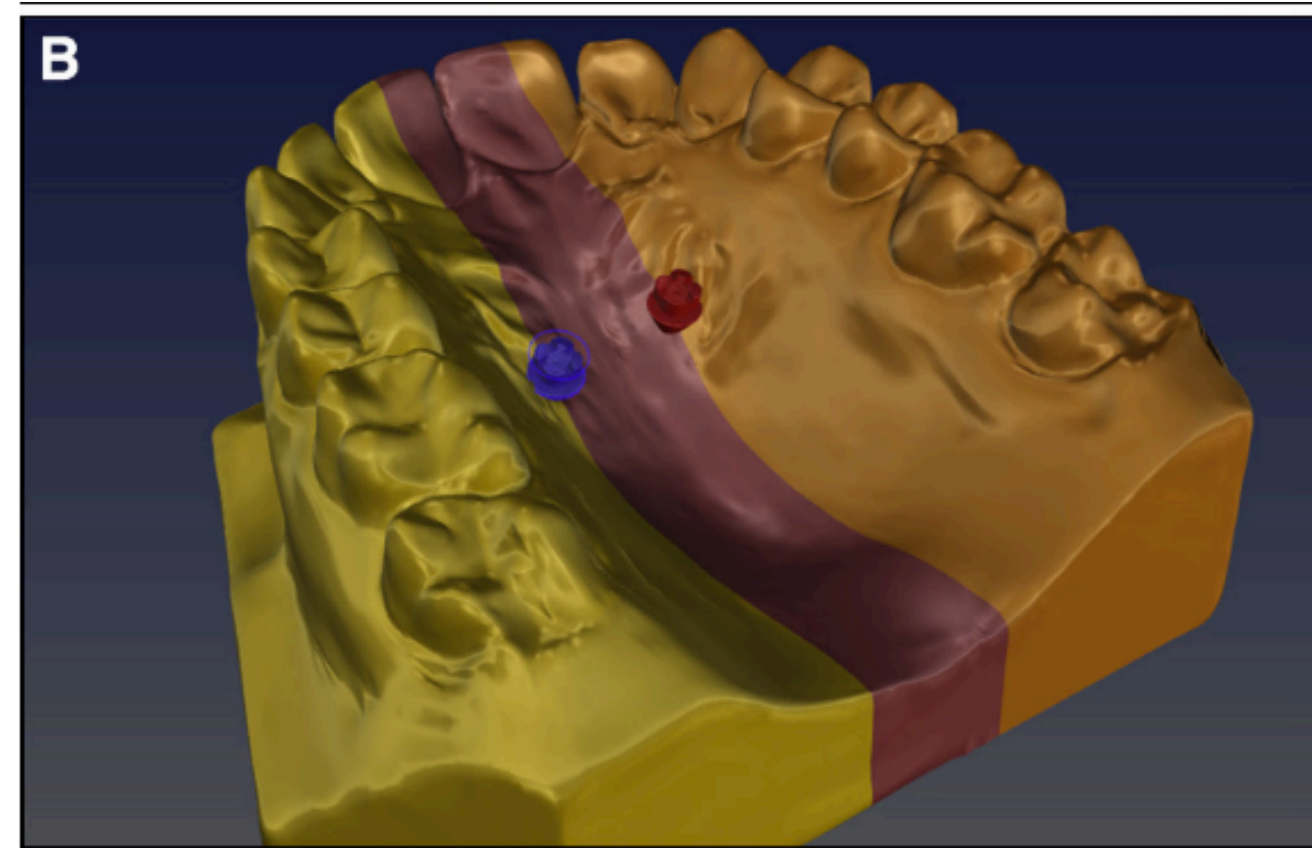
- ✓ Sem risco de dano periodontal
- ✓ Efeito de expansão mais duradouro
- ✓ Maior protração
- ✓ Menores efeitos dentais

# Caso de Wilmes *et al*

## Resultados



Wilmes et al - 2014  
Fotos: Wilmes et al - 2014



**SKAR III = SKeletal Alt-RAMEC for Class III**


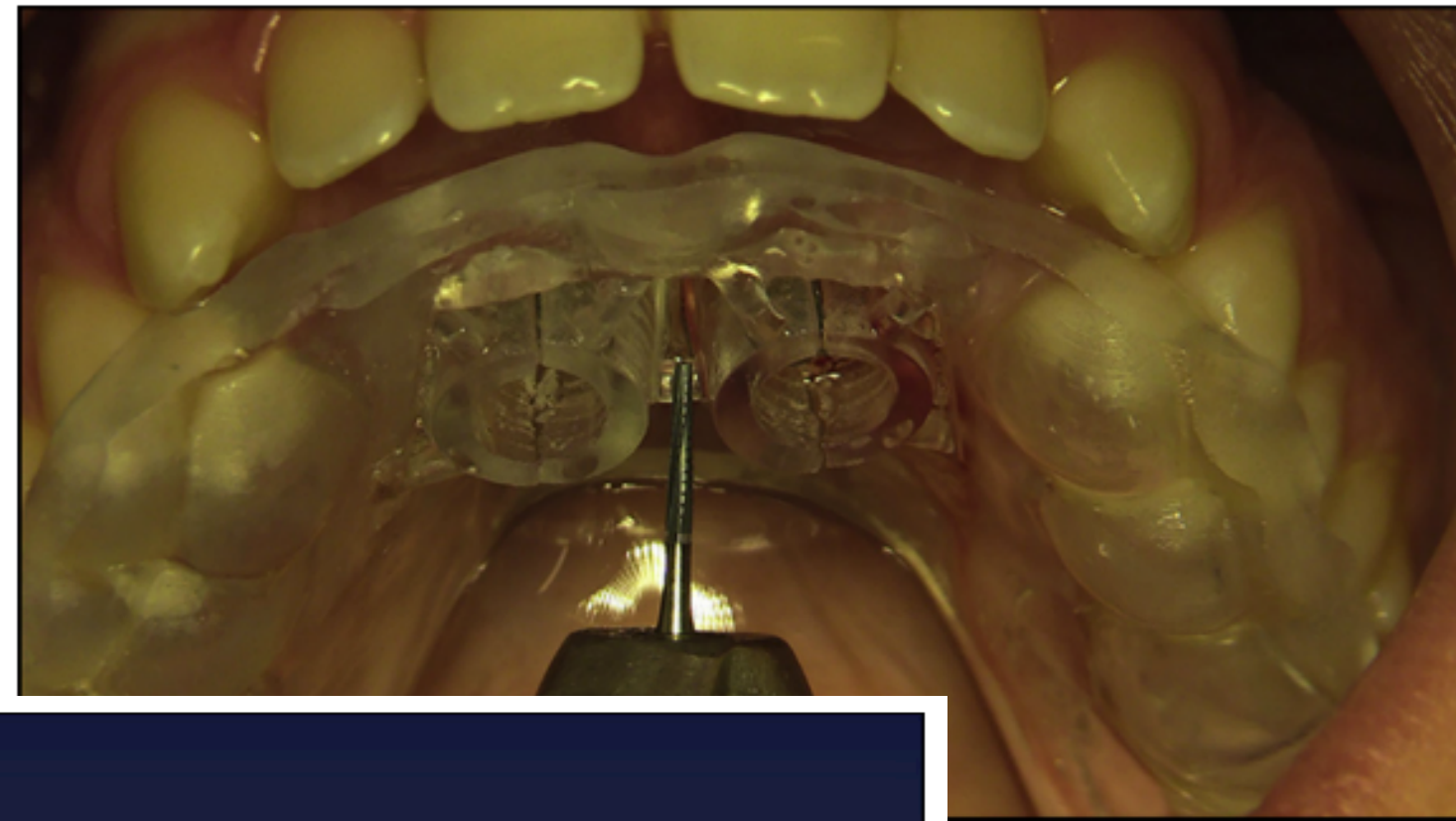
## Estudos de Maino *et al*

### Máscara + SKAR III c/ Alt-RAMEC 2018

- ✓ 28 pacientes
- ✓ Idade média 11 anos
- ✓ Aparelho SKAR III com Guia Cirúrgico 3D
- ✓ Alt-RAMEC 5 semanas e depois individual, expandindo até o necessário
- ✓ Máscara após expansão por 4 meses com força de 400g por lado à 30° usando 14 horas por dia

## Estudos de Maino *et al*

### Resultados

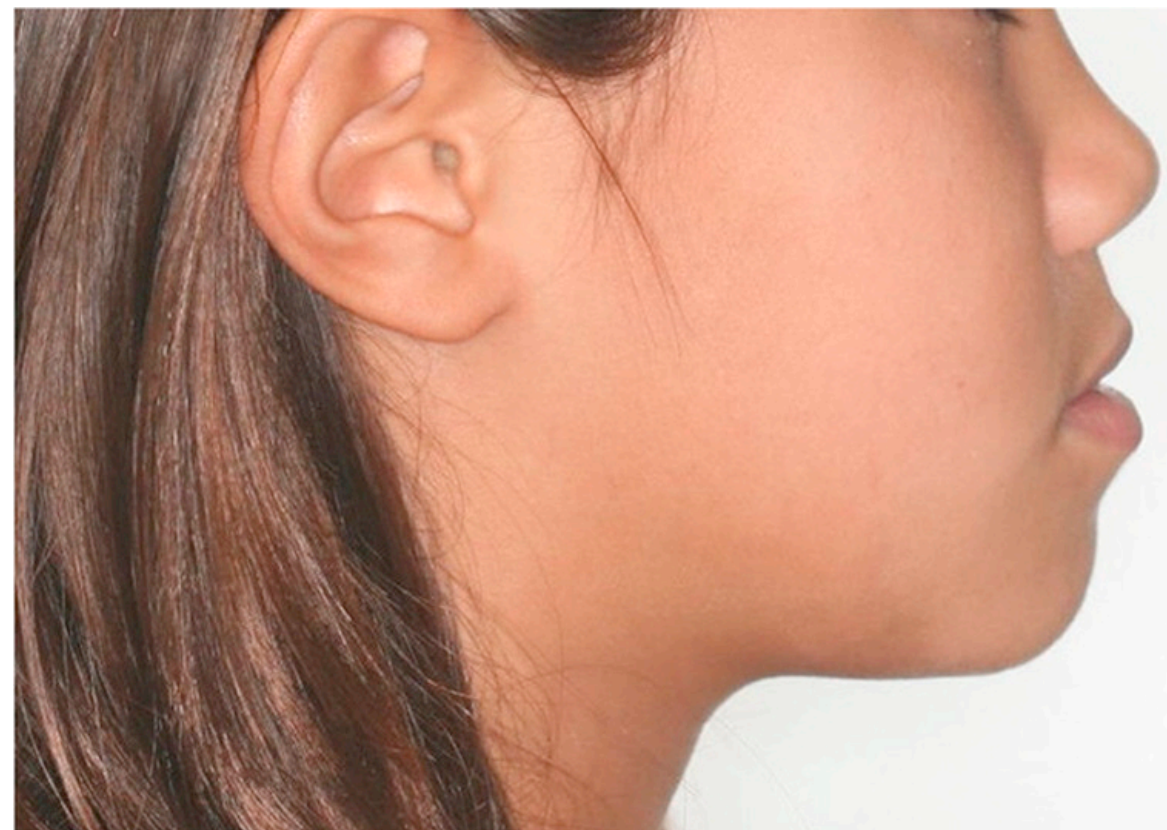
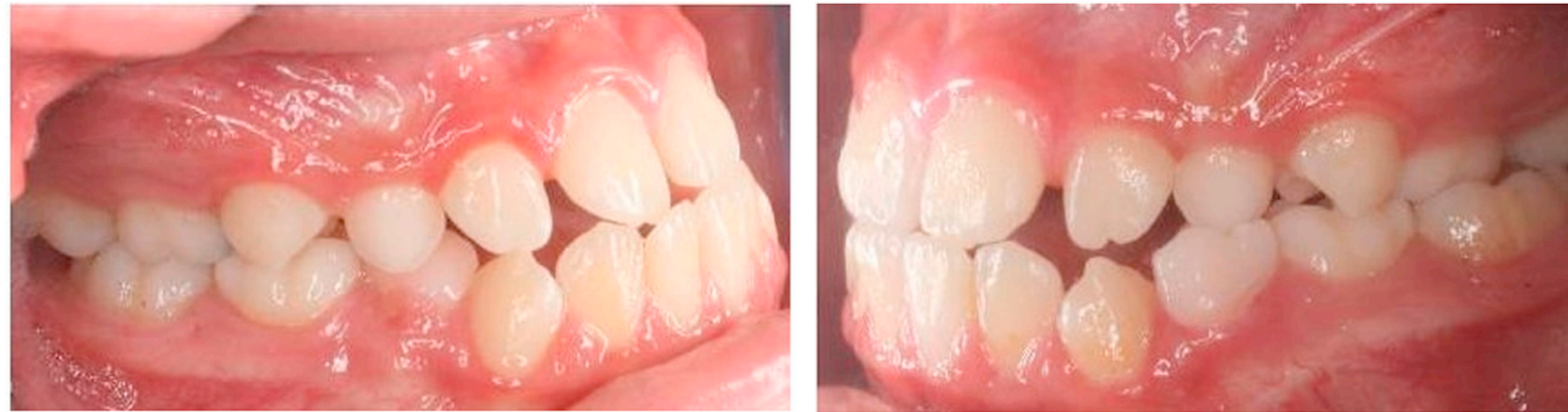
- ✓ Correção com mínimos efeitos dentais
- ✓ Protração ponto A em média 3.4mm
- ✓ SNA +2.5° e SNB -0.92°
- ✓ Sucesso alcançado em pacientes mais velhos
- ✓ Planejamento digital individualizado.



## Caso 1 de Moon

### MSE + Máscara de Tração Reversa 2018



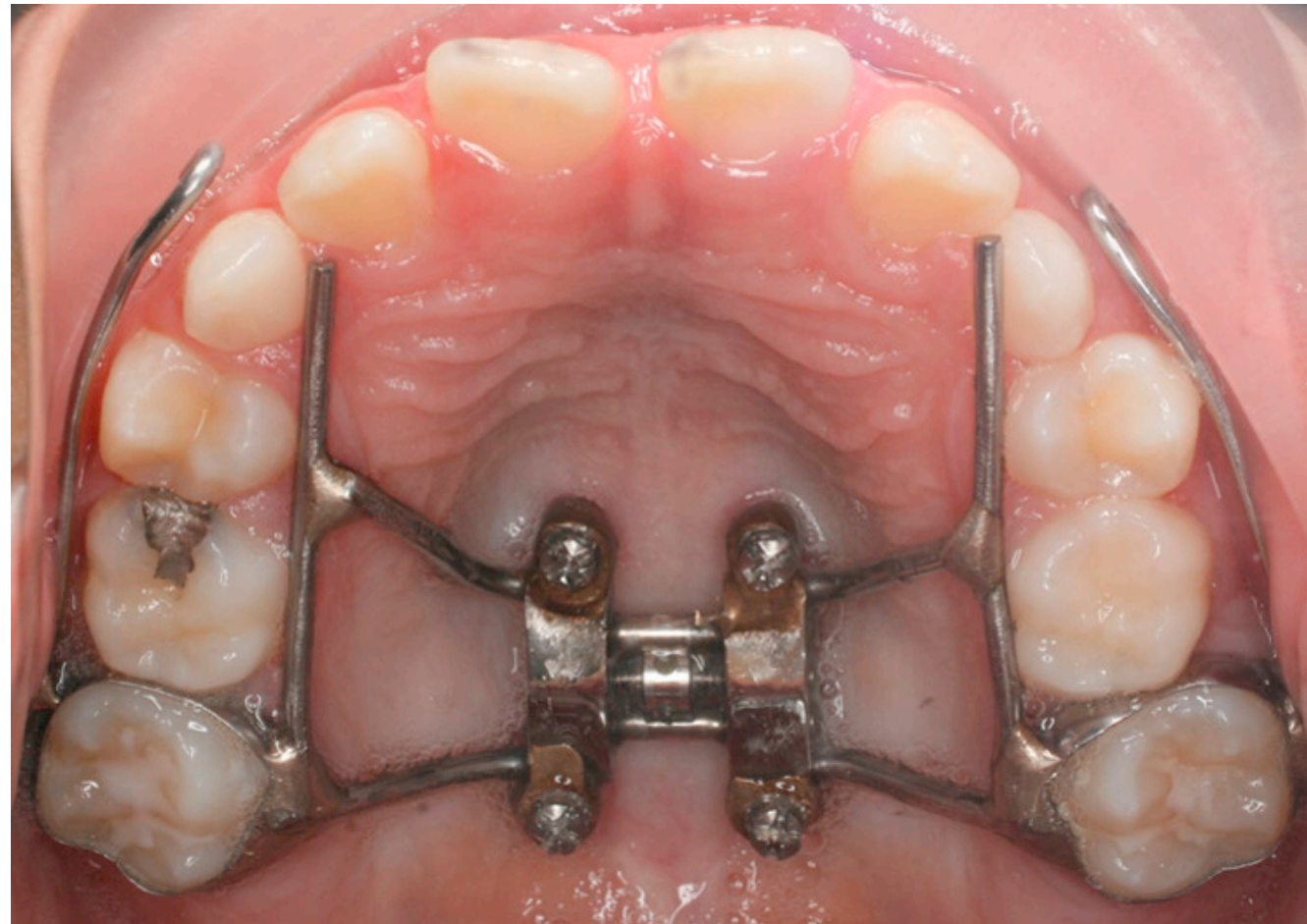
- ✓ **Paciente Classe III Feminino / 11 Anos de Idade**
- ✓ **Biprotusa, Incisivos maxilares proclinados**
- ✓ **Cefalometria indica SNA: 80.4, SNB: 83.2, ANB: -2.8°**
- ✓ **Tratamento em 2 Fases: Ortopédico e Ortodôntico**

**MSE = Maxillary Skeletal Expander**

Moon - 2018  
Fotos: Moon - 2018

## Caso 1 de Moon

Fase Ortopédica  
2018



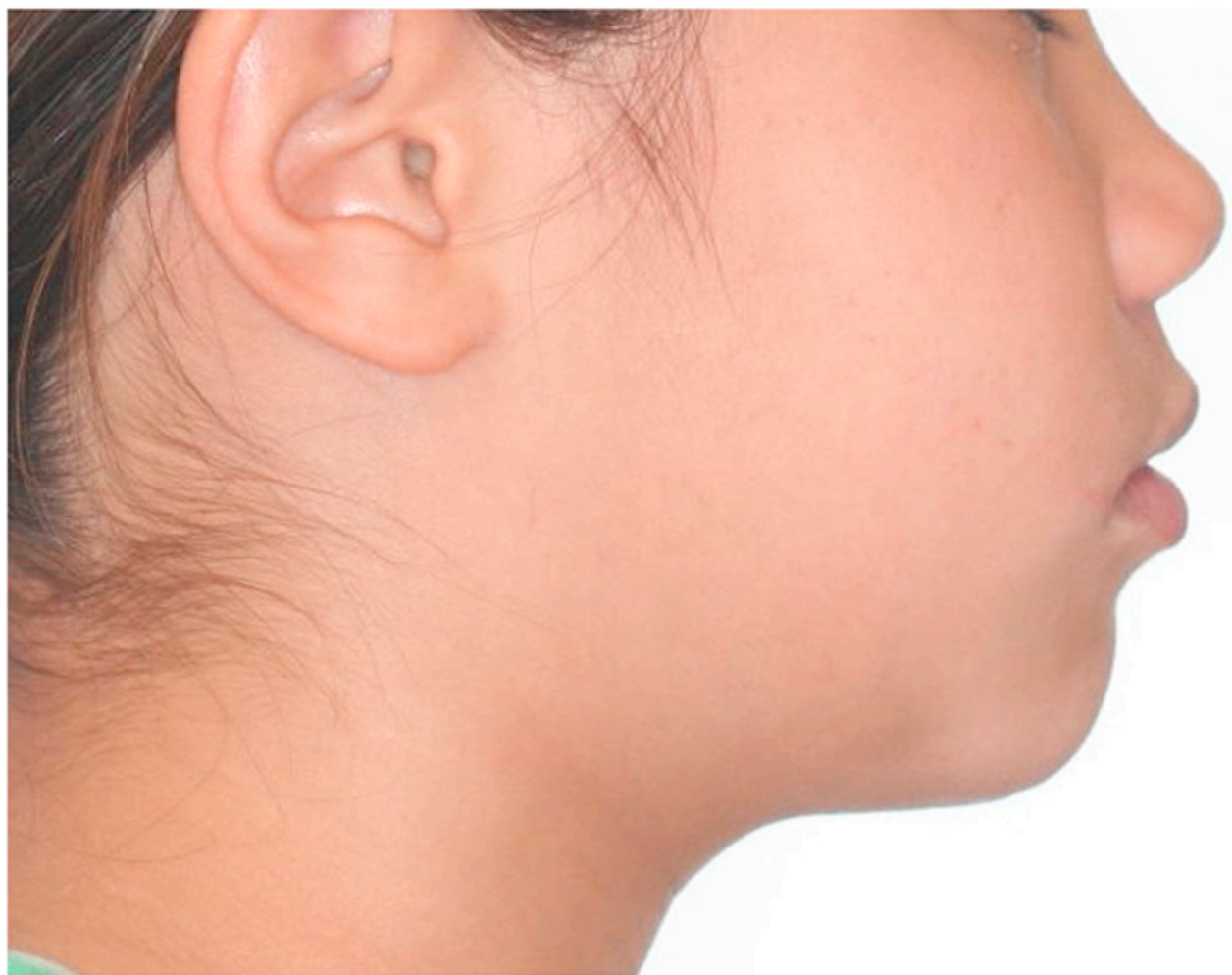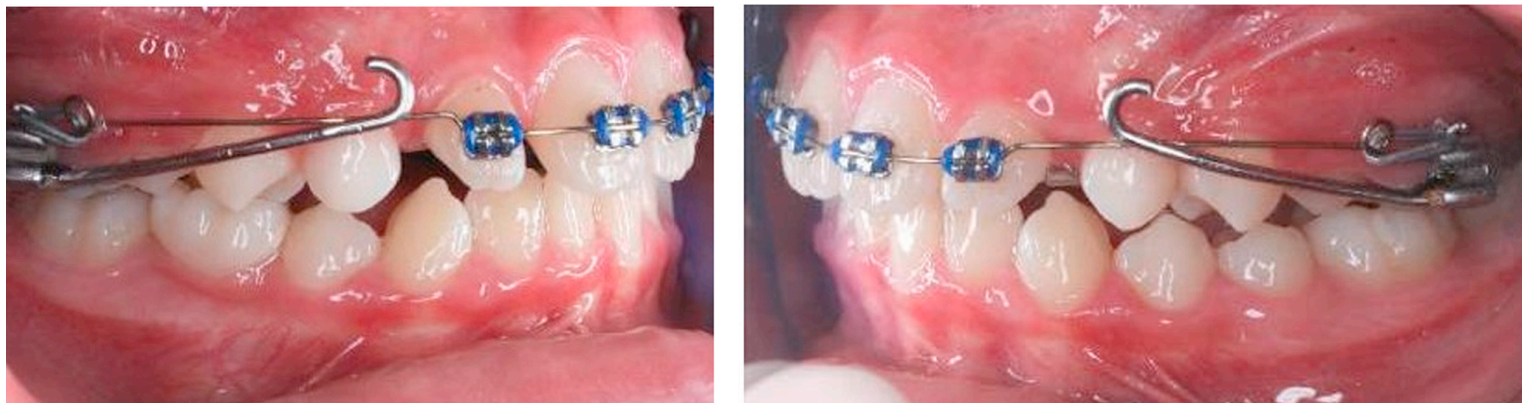
- ✓ Tratamento iniciado com MSE
- ✓ Protocolo de Expansão 0,6mm/semana por 5 semanas
- ✓ Máscara usada 12-14hs por dia com 500g de força

**MSE = Maxillary Skeletal Expander**

Moon - 2018  
Fotos: Moon - 2018

## Caso 1 de Moon

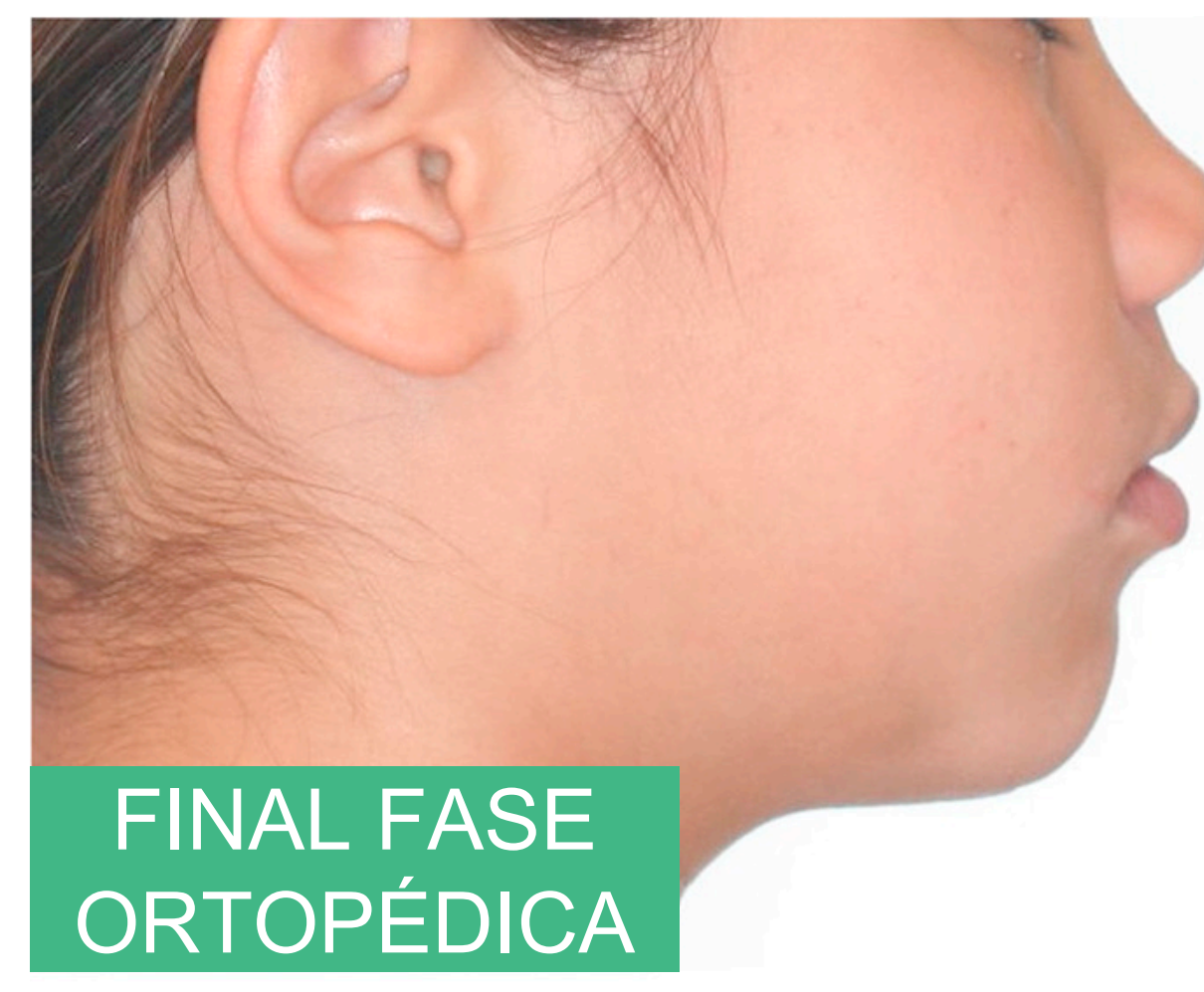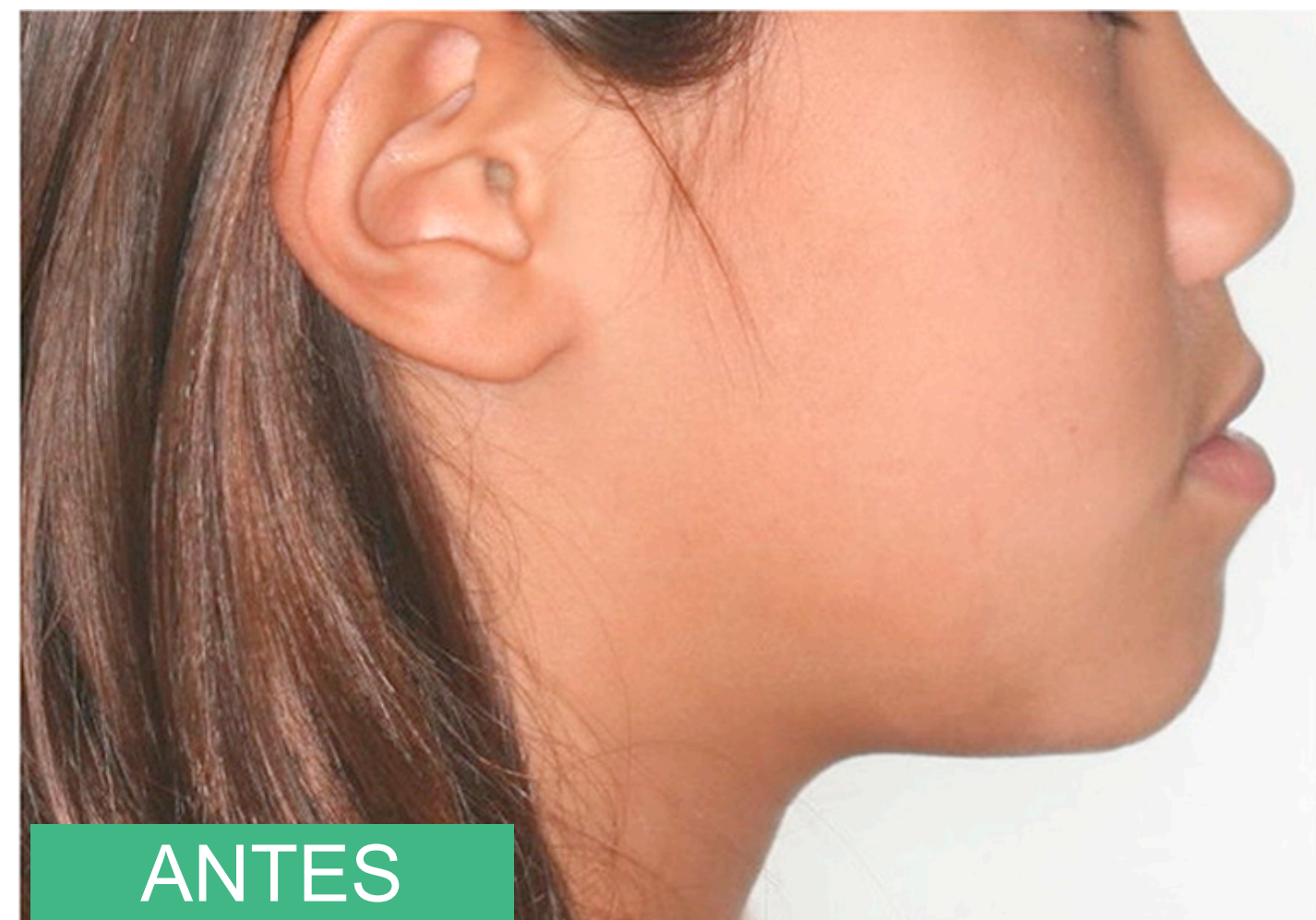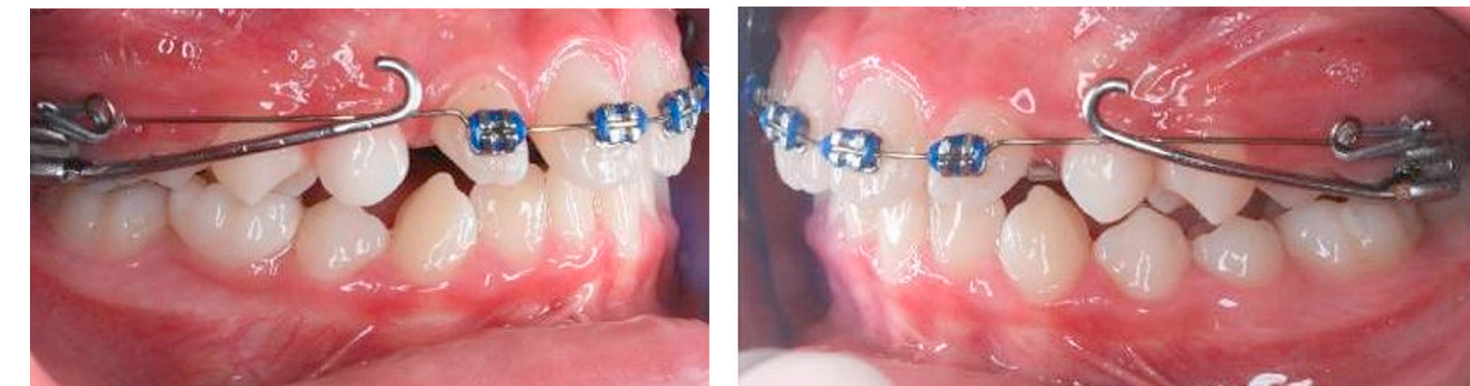
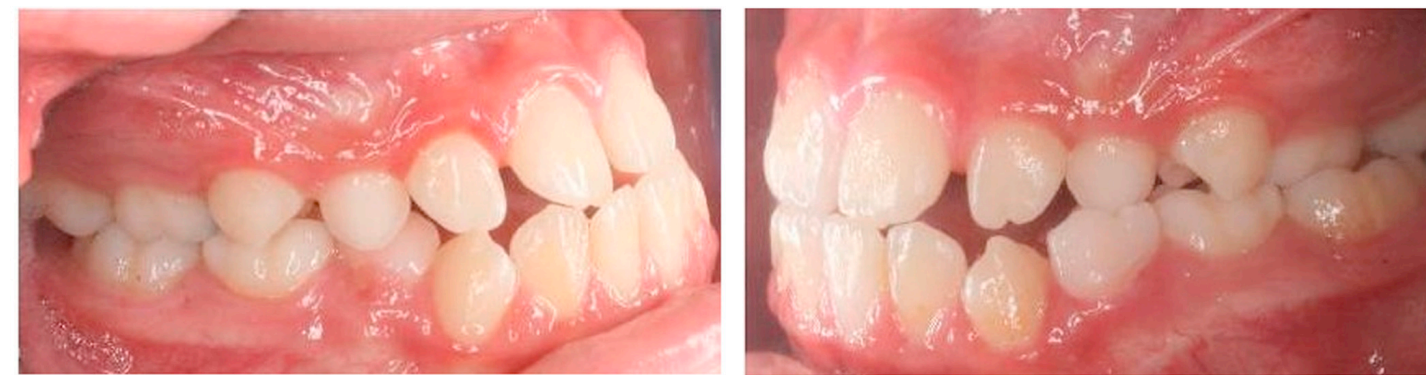### Resultados da Fase Ortopédica



- ✓ Classe I biprotrusa após 10 meses na fase ortopédica
- ✓ Cefalometria indica SNA: 87.4, SNB: 82.8, ANB: 4.6°
- ✓ Dimensão vertical mantida estável

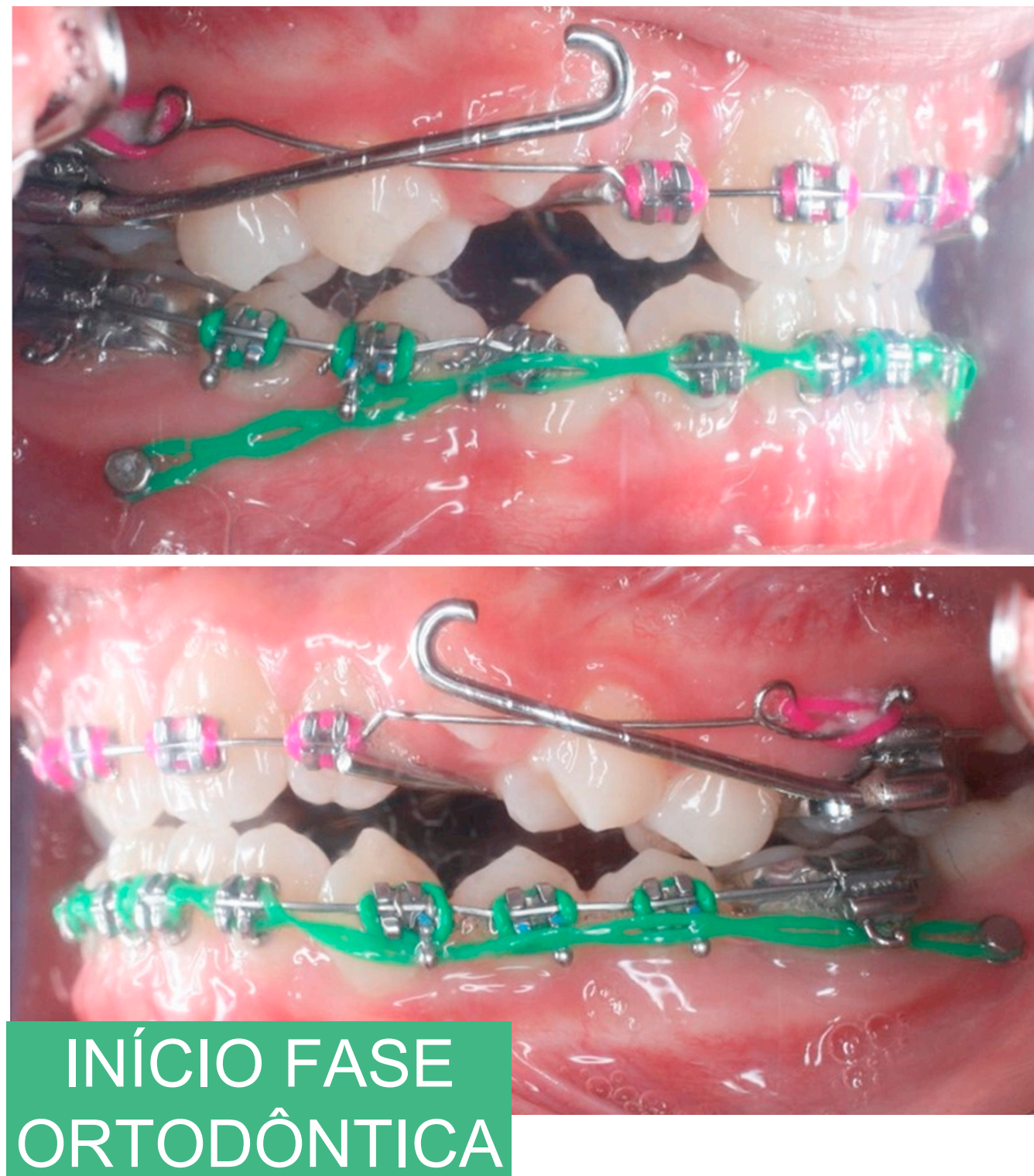# Caso 1 de Moon

## Resultados da Fase Ortopédica



## Caso 1 de Moon

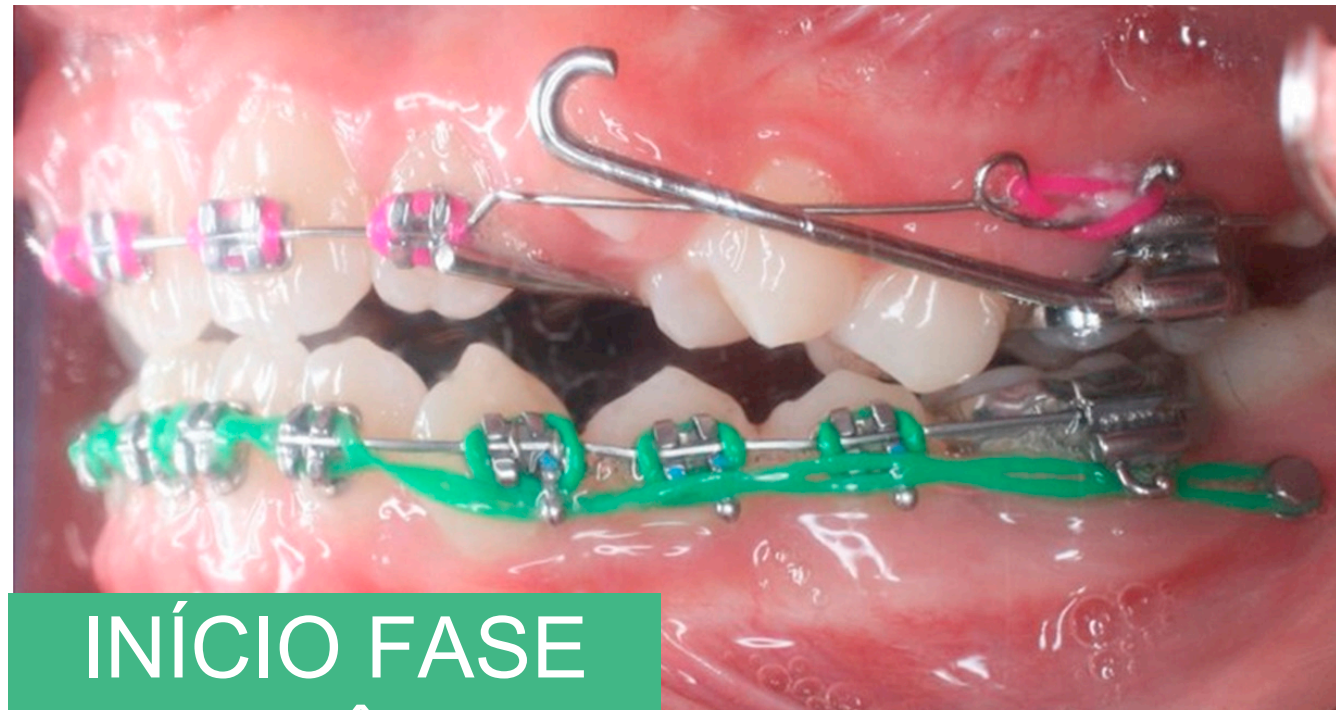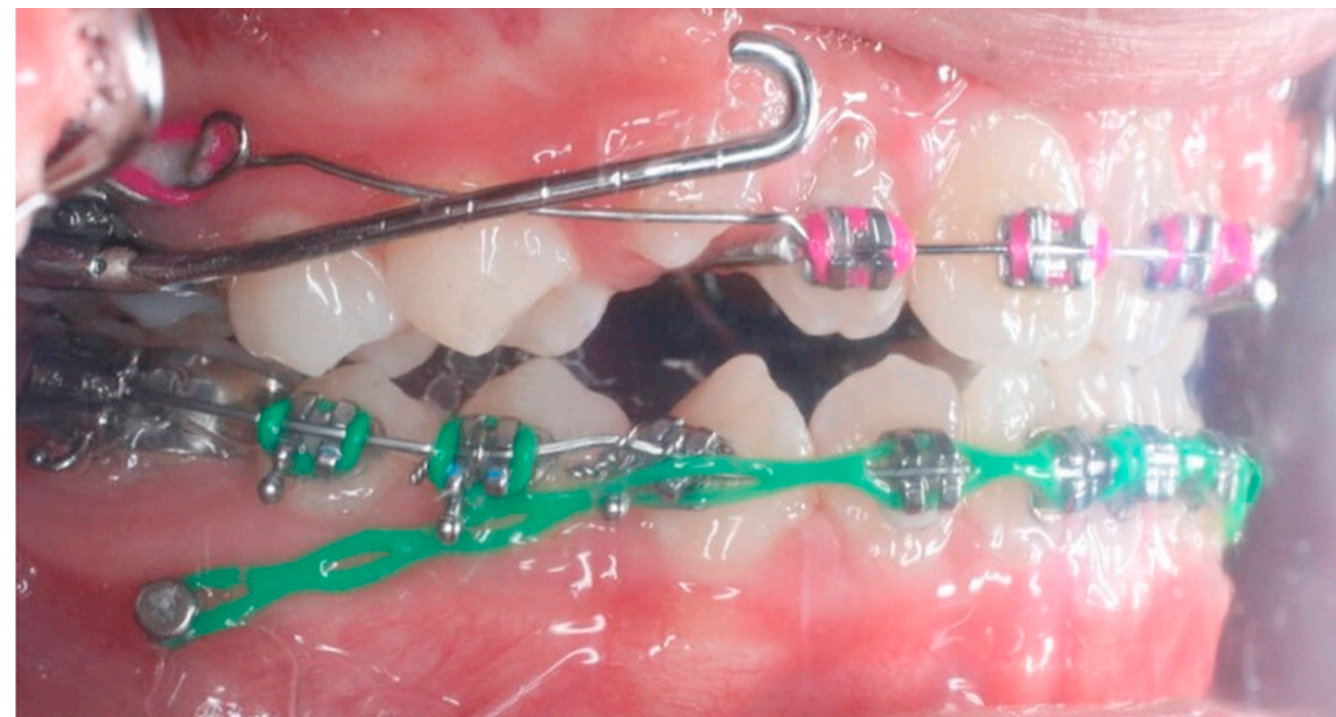### Fase Ortodôntica



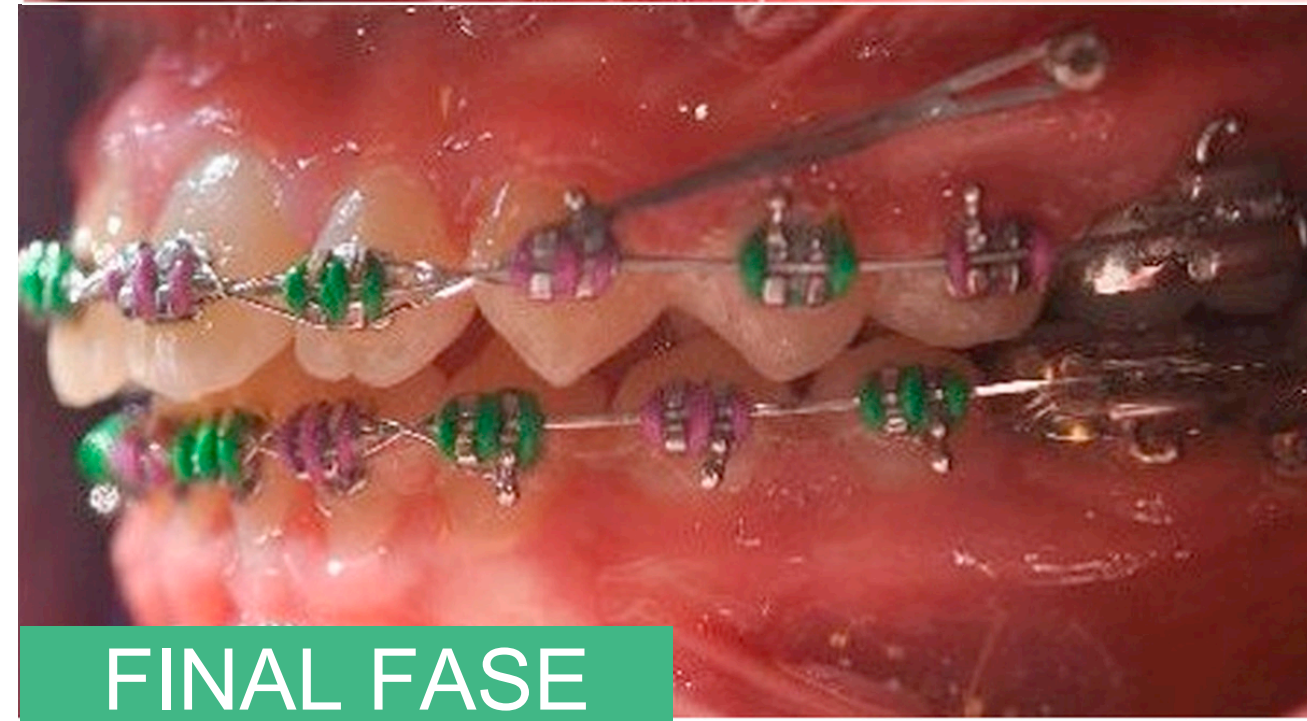
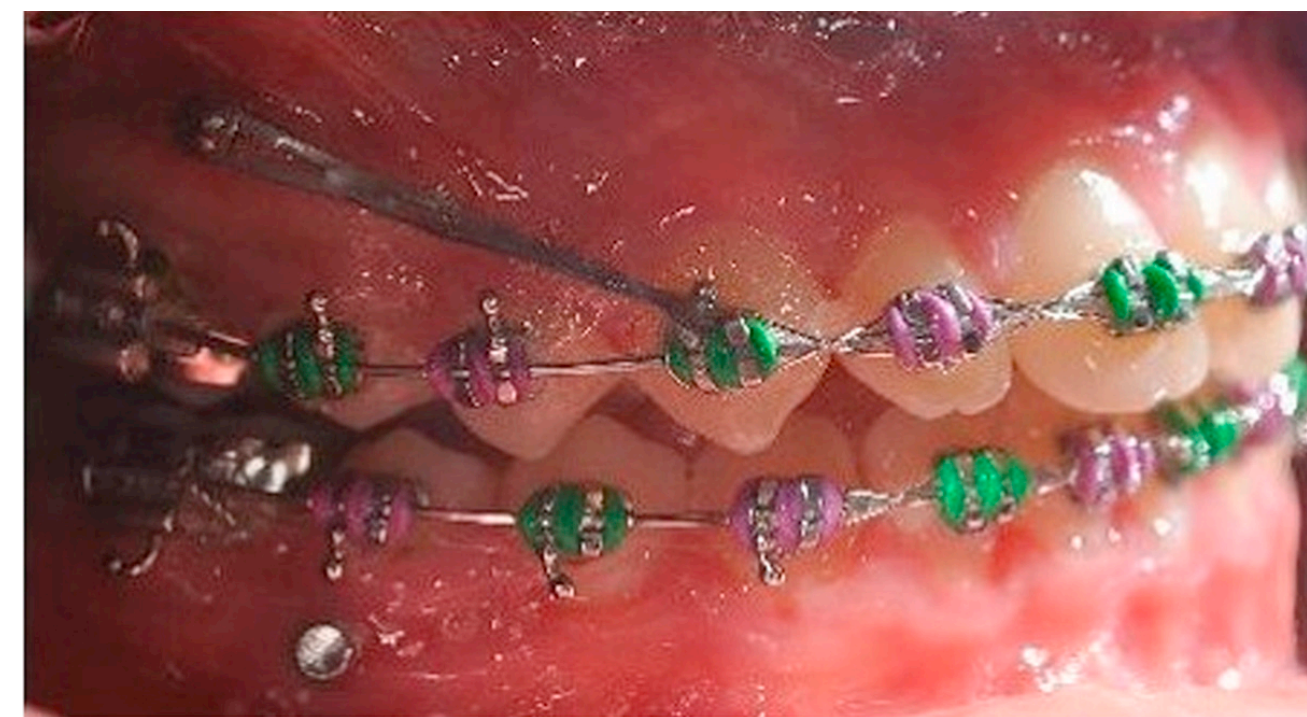
- ✓ Fase ortodôntica dura 26 meses
- ✓ Sucesso do tratamento, paciente já com 14 anos
- ✓ Dimensão vertical mantida estável
- ✓ Correção esquelética se manteve estável durante fase ortodôntica
- ✓ Fase ortodôntica com base em retrusão da dentição mandibular com mini-implantes. Sem extrações.

# Caso 1 de Moon

## Resultados da Fase Ortodôntica



INÍCIO FASE  
ORTODÔNTICA



FINAL FASE  
ORTODÔNTICA

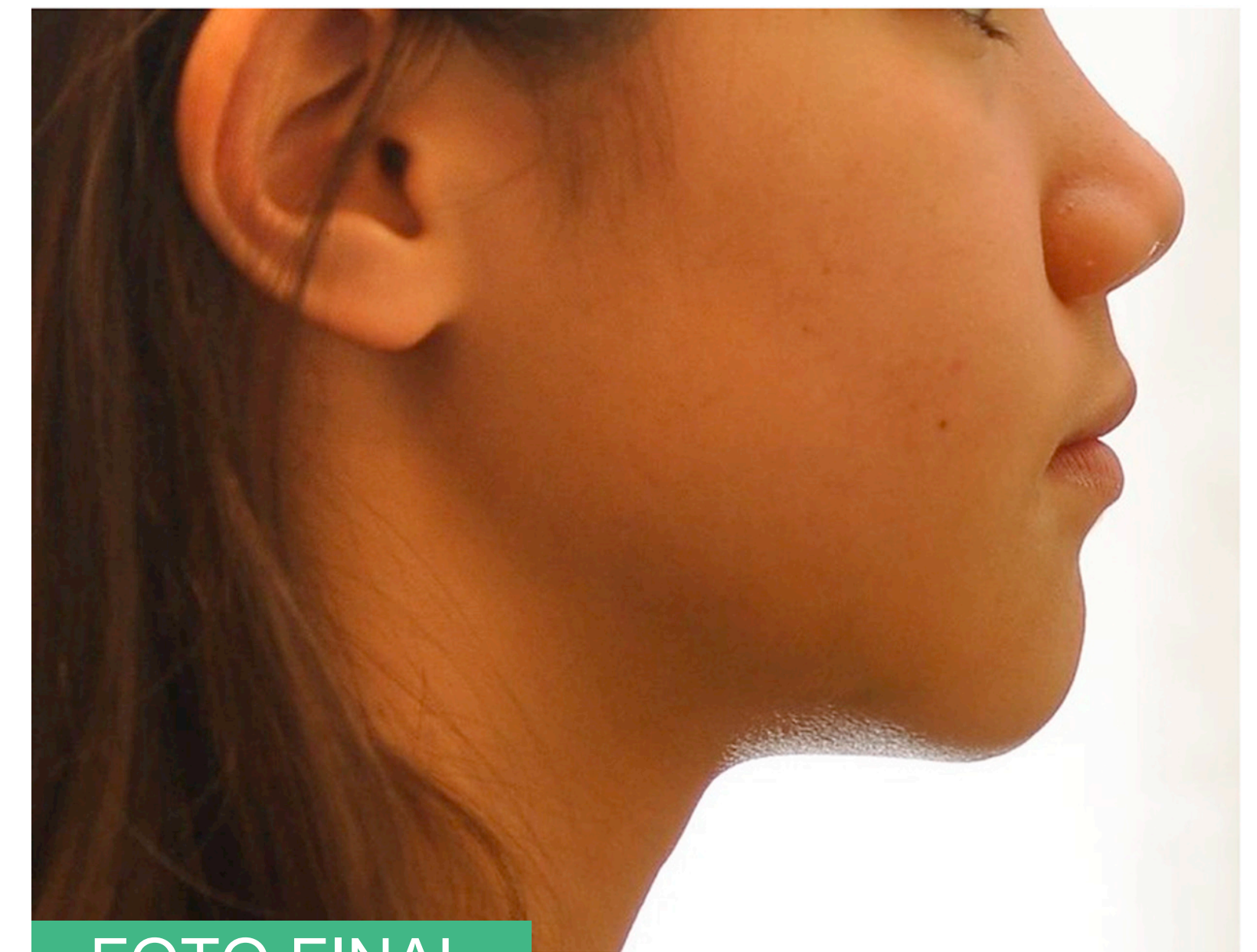
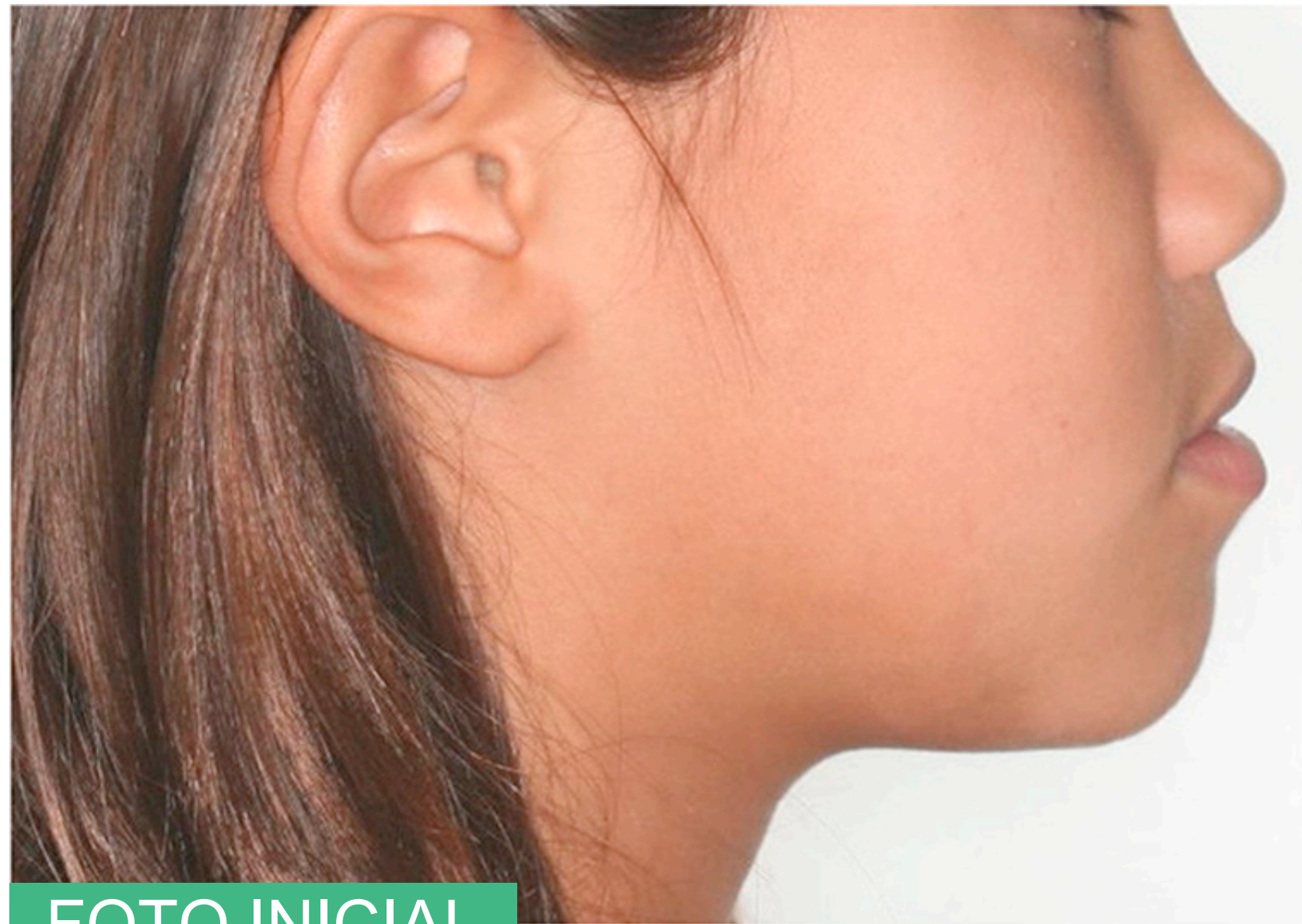
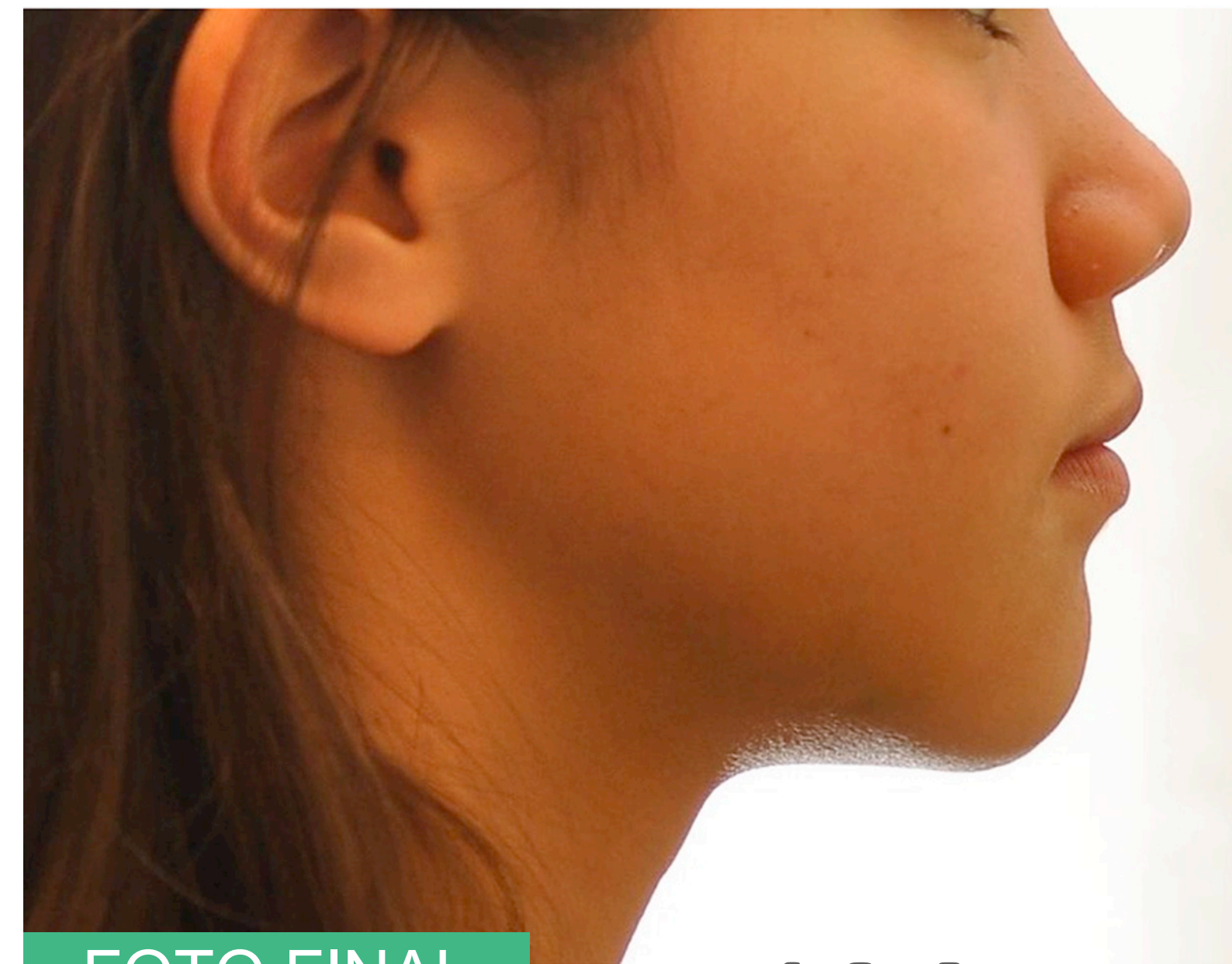
FOTO FINAL

## Caso 1 de Moon

### Resultado Final - Comparação



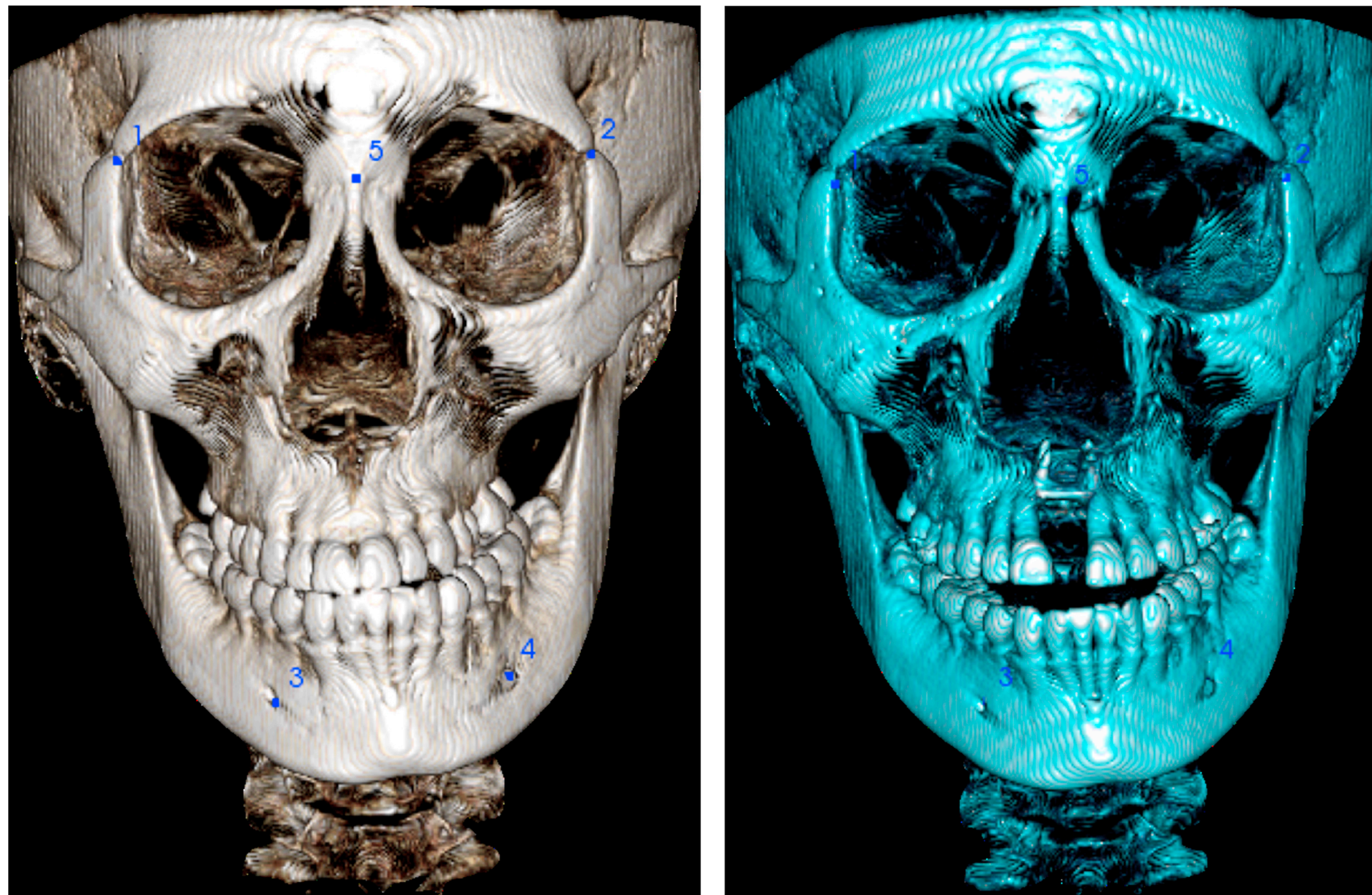**11 Anos**



**14 Anos**

## Caso 2 de Moon

### MSE + Máscara de Tração Reversa 2018

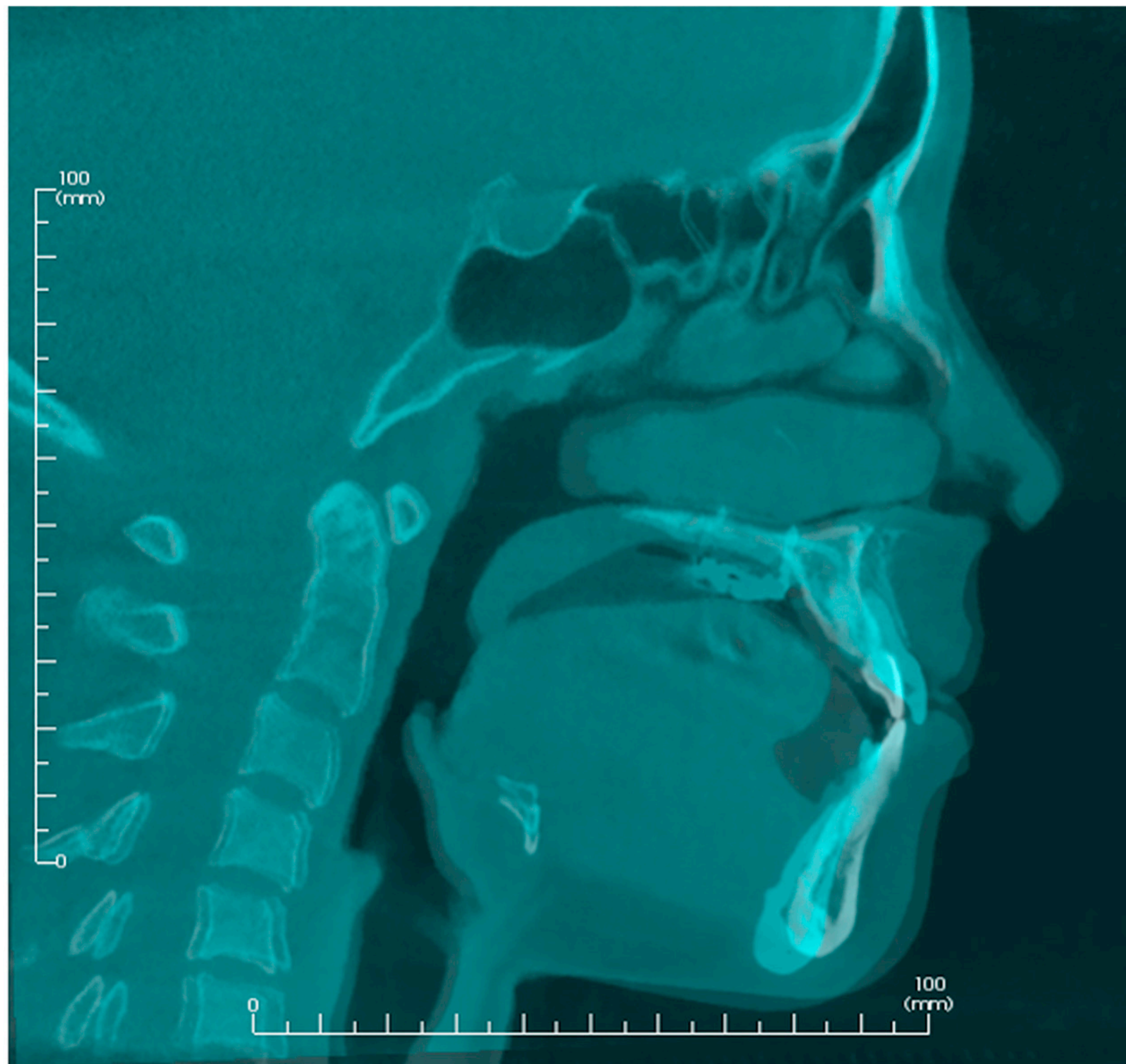


- ✓ Paciente com severa desarmonia esquelética
- ✓ 24,5 Anos de Idade
- ✓ Expansão MSE + Máscara de Tração Reversa
- ✓ Força necessária foi maior (1kg de cada lado)
- ✓ Velocidade menor do movimento devido idade



## Caso 2 de Moon

### Caso em Andamento



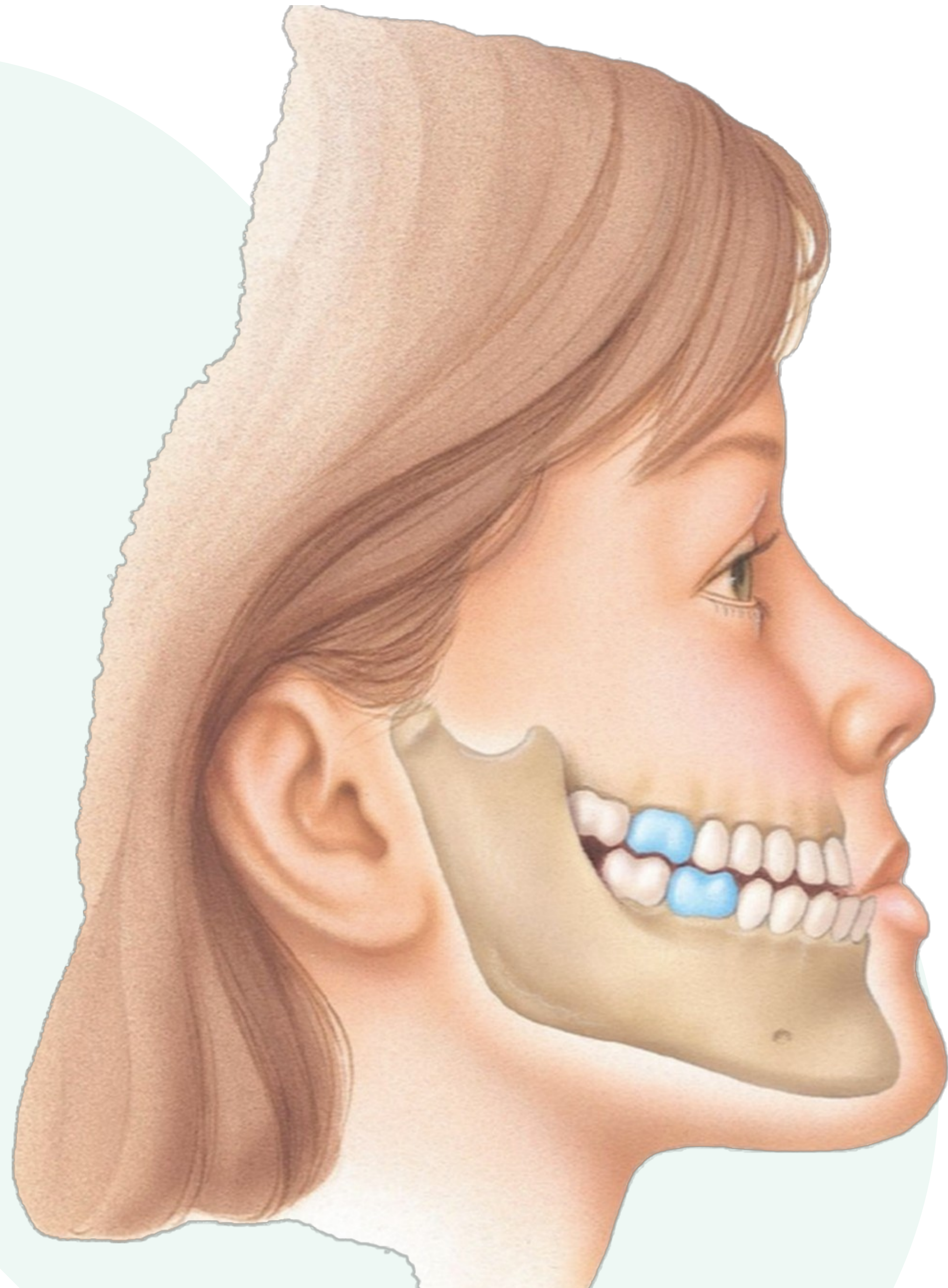
Sobreposição de Exames de Imagem

- ✓ Resultados preliminares favoráveis
- ✓ MSE /MARPE indica possibilidades para idades mais avançadas

## Avanços MARPE com ou sem Alt-RAMEC



- ✓ **Maior protração alcançada**
- ✓ **Eliminação de efeitos colaterais dentais**
- ✓ **Compensações dentárias pré-existentes se revertem assim que a relação esquelética melhora**
- ✓ **Maior velocidade em pacientes em crescimento indicando possibilidade de tratar mais tarde**
- ✓ **Expansão não cirúrgica possível em adultos**
- ✓ **Um novo caminho aberto para o tratamento de Classe III em pacientes maduros**




## Conclusão

- ✓ **Reafirmada a eficácia da técnica de Protração Maxilar com Máscara Facial associada a Expansão Palatal**
- ✓ **Novas formas de ancoragem e novos protocolos de ativação mostram excelentes resultados a curto prazo**
- ✓ **Estudos mais longos são necessários para avaliar a estabilidade e possíveis recidivas a longo prazo**

***Um professor afeta a eternidade;  
é impossível dizer até onde vai sua influência.***

---

Henry Brooks Adams



***Mario Cappelletto Jr.***

***Fauze Ramez Baddredine***

***Marcio da Rocha Carvalho***

***Luciano Nogueira de Almeida Campos***

***Artur Rodrigues Marra***

***Agradeço ao meu marido pois sem a ajuda dele a finalização deste trabalho não seria possível. Ao meu filho pela paciência. À minha mãe e à toda minha família pelo suporte incondicional. Ao meu orientador Luciano Nogueira de Almeida Campos pela paciência e ensinamentos, às minhas queridas colegas de turma e todos os professores envolvidos.***