

**FACULDADE SETE LAGOAS – FACSETE**

**Franciele Cardoso laschitzki**

**Aspectos gerais da reabilitação com Prótese Parcial  
Removível de Encaixes – uma Revisão de Literatura**

**Curitiba  
2019**

**Franciele Cardoso Iaschitzki**

**Aspectos gerais da reabilitação com Prótese Parcial  
Removível de Encaixes – uma Revisão de Literatura**

**Monografia apresentada ao curso de  
Especialização *Lato Sensu* da FACULDADE SETE LAGOAS – FACSETE,  
como requisito parcial para conclusão do  
Curso de Especialista de Prótese Dentária.  
Área de concentração: Prótese Dentária  
Orientador: Professor Doutor Guilherme Berger**

**Curitiba  
2019**

## RESUMO

A odontologia oferece vários tratamentos reabilitadores protéticos, entre eles pode-se mencionar a prótese removível de encaixe. Este tipo de aparelho possibilita uma facilidade de remoção tanto para o profissional quanto para o paciente, entretanto permanece estável para mastigação, fonação e deglutição. Trata-se de coroas metalocerâmicas unidas pelo coping metálico com acessório de encaixe, o qual encaixa com outro acessório unido a estrutura acrílica da prótese removível de encaixe. Esta, por sua vez, possibilita uma estética e biodinâmica: suporte, retenção, reciprocidade, estabilização e fixação. Para este tipo de reabilitação tanto o protesista quanto o protético devem estar atentos a confecção de preparos, fazendo uso de delineadores, diferenciando passo de inserção da removível com a da fixa, além dos tipos de materiais utilizados. Paciente com má higiene, alto índice de cárie, periodontite, falta de destreza manual, bruxismo e coroas curtas não possuem indicação para este tipo de reabilitação. Após cimentação das coroas e instalação da removível, é recomendado não remover a parcial durante as próximas 24 horas corridas para não trincar o cimento das coroas fixas. Preconiza-se que o paciente tenha um controle periódico a cada 6 meses para preservar a longevidade do trabalho realizado.

**Palavras-chaves:** prótese removível de encaixe, reabilitação protética, prótese fixa e removível de encaixe, attachment.

## SUMMARY

Several prosthetic rehabilitation treatments are offered by dentistry, among them may mention the removable partial dentures. This type of prosthesis makes it easy to remove both by the professional and the patient, however remains stable for chewing, phonation and swallowing. There are metal ceramic crowns joined by the metallic coping with a fitting, which fits another accessory attached to the acrylic structure of the removable dentures. The prosthesis turns enable aesthetics and biodynamics: support, retention, reciprocity, stabilization and fixation. For this type of rehabilitation, both dentist and prosthetist must be attentive to the preparations productions, making use of eyeliners, to tell from the step of insertion of the removable with the crown, besides the types of materials used. Patients with poor hygiene, high caries index, periodontitis, bad manual dexterity, bruxism and short crowns are not allowed for this type of rehabilitation. After crowns` cementation and removable installation, it isn`t recommended to remove the prosthesis during the next 24 hours to do not crack the cement of the fixed crowns. It is recommended that the patient have a periodic check every 6 months to preserve the longevity of the work.

**Keywords:** removable prosthesis fitting, prosthetic rehabilitation, fixed and removable prosthesis fitting, attachment.

## INTRODUÇÃO

O Brasil ainda lida com uma perda dentária acentuada, Peres *et al.*, (2010) relatam que a população adulta tem ausência de em média 7,5 dentes permanentes, sendo a ocorrência de 17,4% em adolescentes, 40,2% nos adultos e 53,7% em idosos. E mesmo vivendo em uma época onde implantes são a estrela da odontologia, nem todos os pacientes tem indicação ou interesse por esse tipo de reabilitação. Diante destes casos, pode-se optar por algumas alternativas. Entre elas a prótese removível de encaixe (PPR de encaixe) junção de prótese fixas unidas e parciais removíveis, permitindo a reabilitação oral oferecendo uma melhora na estética e biomecânica.

Todescan *et al.*, (1996) descreve como um dispositivo no qual duas partes intimamente se justapõem e, quando ocorre a tentativa de separação, o atrito gerado entre ambas partes do encaixe dificulta a movimentação. Sendo denominado de componente macho (elemento positivo) e componente fêmea (elemento negativo ou fenda).

Tudo iniciou quando os encaixes foram idealizados por Herman Chayes no ano de 1910, desenhando e fabricando os encaixes em formato de T, o denominando de *precision attachments*. (TODESCAN *et al.*, 1996)

Dentre as vantagens dos aparelhos removíveis de retenção por encaixe, as mais citadas são: a estética, em especial na região anterior; melhor eficiência nos grampos nas cargas mastigatórias em forças axiais e justaposição das paredes verticais; neutralização da força lateral; braço de alavanca interfixa mais cervicalmente em relação ao grampo; maior proteção aos dentes suporte a incidência de cárie. (FALCÓN-ANTENUCCI *et al.*, 2009)

Em contrapartida, as desvantagens sobre a necessidade de preparo cavitário intra e/ou extracoronários; procedimentos clínicos e laboratoriais mais elaborados e refinados; o atrito entre as paredes pela repetição constante geram desgastes, precisando de reparos; altura coronária do dente suporte que podem inviabilizar o uso de coroas curtas ou baixas; preparos intracoronários podem afetar a vitalidade do remanescente coronário ou sua angulação no arco dentário necessitando de tratamento endodôntico ou ortodôntico; consertos são complexos e em muitos casos inviáveis; e para casos de encaixes pré-fabricados é difícil formar o contorno proximal

em especial na região gengival. (TODESCAN *et al.*, 1996 e FALCÓN-ANTENUCCI *et al.*, 2009)

Quando se trata de aparelhos removíveis de encaixe podemos indicar quando: estética - ausência dos grampos em regiões anteriores; biomecânica – a rigorosa justaposição dos encaixes propicia um funcionamento da peça muito semelhante à das próteses fixas coma vantagem de por ser removida pelo paciente e profissional a qualquer momento; região anterior vestibularizada que dificultaria a inserção de grampos decorrente ao grau de divergência entre o longo eixo dos suportes posteriores e anteriores; casos de união de dentes suportes e implantes; e casos de próteses fixas extensas com necessidade de subdivisão em quadrantes. (TODESCAN *et al.*, 1996)

Para casos específicos algumas contraindicações, tais quais: pacientes com coordenação motora grave tais como Parkinson, derrame cerebral, epiléticos e alterações mentais; e o custo elevado não é uma contraindicação, mas sim um fator limitante. (TODESCAN *et al.*, 1996 e FALCÓN-ANTENUCCI *et al.*, 2009)

O **objetivo do trabalho** foi realizar uma revisão de literatura, avaliando em evidência científica a utilização de próteses de encaixe sobre prótese fixa. Seus critérios de seleção, indicações, contraindicações, bem como suas vantagens e desvantagens. Foram pesquisados artigos científicos na base de dados Pubmed dentro do período de 2004 a 2018, sendo selecionados 18 artigos e embasamento em livro, tendo relação da prótese fixa com prótese parcial de encaixe.

## REVISÃO DE LITERATURA

Este tipo de reabilitação é composto por encaixes de retenção, com a finalidade de evitar o deslocamento da prótese nos movimentos funcionais. Falcón-Antenucci *et al.*, (2009) e Braga *et al.*, (2013) descrevem o encaixe como dispositivo mecânico que possui retentor direto, tendo: suporte, retenção, reciprocidade, estabilização e fixação. As coroas fixas são unidas, para estabilizar as raízes remanescentes, e os acessórios unidos ao coping que permite o encaixe da prótese fixa com a prótese parcial removível com encaixe. Estes acessórios podem ser pré-fabricados (rígidos) e soldados, ou serem encerados junto com o coping (semirrígidos) denominados componentes macho/fêmea.

- Em caso de dento muco suportada (extremidade livre): fica indicado no coping o encaixe fêmea, e na removível o encaixe macho (semirrígido: permite uma pequena movimentação). (FALCÓN-ANTENUCCI *et al.*, 2009)

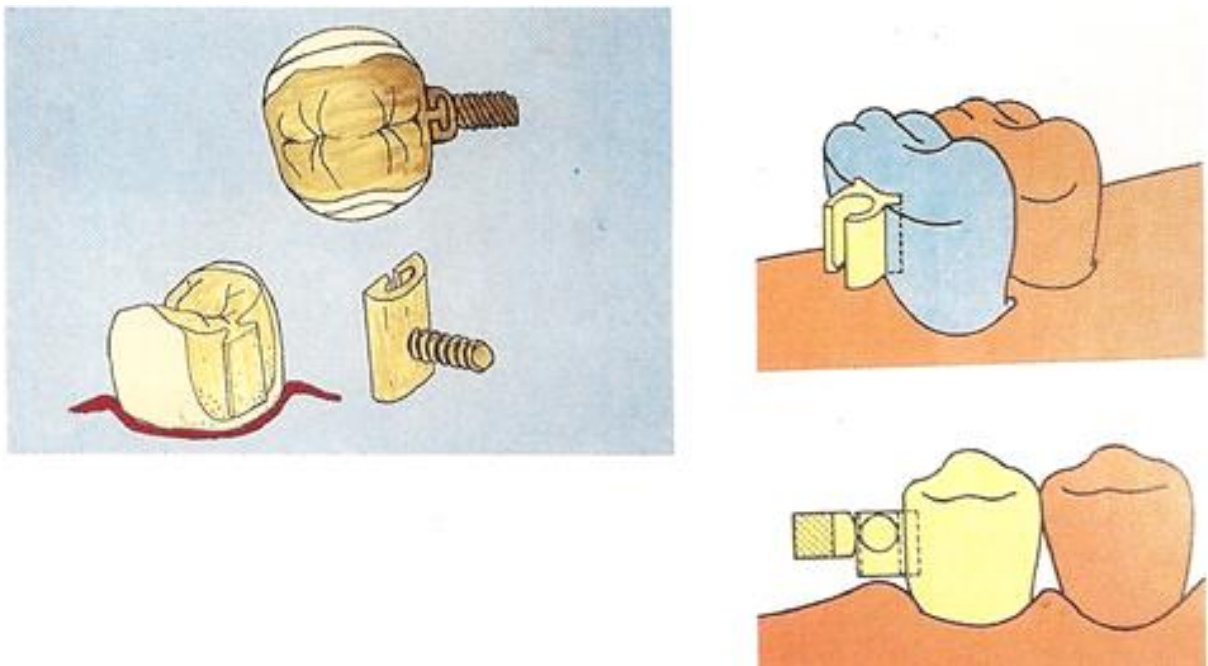


Figura 1: encaixe extracoronário. (TODESCAN *et al.*, 1996)

- Em caso de dento suportada: é indicado no coping ficar o encaixe macho e na removível o encaixe fêmea (rígido: não permite movimentação durante mastigação). (FALCÓN-ANTENUCCI *et al.*, 2009)

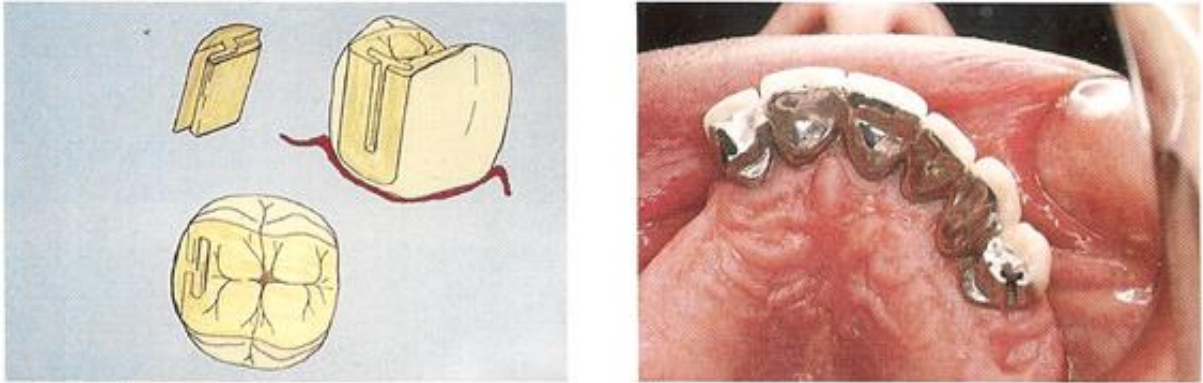


Figura 2: encaixe intracoronário. (TODESCAN *et al.*, 1996)

Em análise bibliográfica Oliveira *et al.*, (2009) e Cosme, *et al.*, (2005), foi constatado que as falhas mais frequentes da associação prótese fixa e prótese removível estão no planejamento incorreto, tais como: utilização de coroas clínicas com menos de 4 mm, não oferecendo retenção friccional das paredes internas; pacientes com higiene precária possuindo alta susceptibilidade à carie dentária e a doença periodontal; a hábitos para funcionais. Um outro indício, é que a confecção das fixas e das removíveis no mesmo eixo de inserção podem desalojar a PPF durante a remoção das PPR, sendo necessário o uso de delineadores para diferenciar o passo de inserção da PPF e da PPR. (BRAGA *et al.*, 2013)

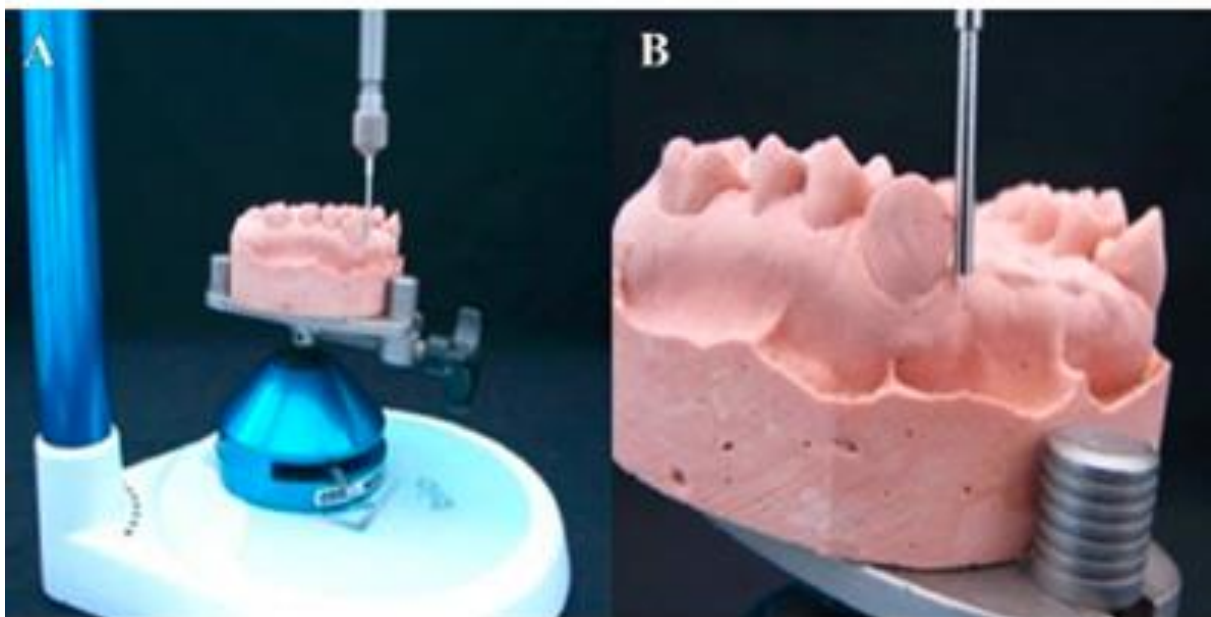


Figura 3: Uso de delineador. A - Determinação do plano oclusal ao plano horizontal. B – Análise da área retentiva mesial do dente 23 no modelo de gesso. (BRAGA *et al.*, 2013)



Em alguns casos como citado por FreitasJúnior, Silva e Verde (2005) é necessário acertar o plano oclusal na arcada dentária através de ameloplastias, que consiste em desgaste no esmalte do dente para permitir passividade da removível. Respeitando a anatomia superficial oclusal até obter um melhor relacionamento dentário e harmonia oclusal.


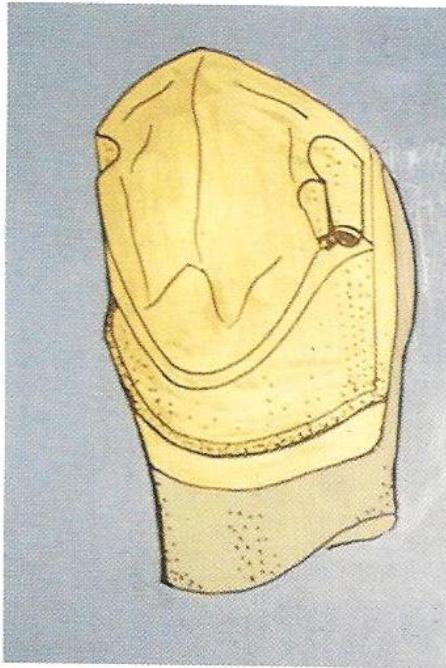


Figura 4: Desgaste coronário para confecção da PPR de encaixe. (TODESCAN, *et al.*, 1996)

Martins, Fraga e Purger (2009) e Reis *et al.*, (2013), preconizam como protocolo: confecção de prótese fixa com conector macho ou fêmea em sua estrutura metálica (coping), durante prova da cerâmica realização da moldagem para prótese removível parcial, e após a acrilagem da mesma, realizar a instalação das fixas e da removível juntas, aonde o paciente é orientado a não remover durante as próximas 24 horas após cimentação.

Sequência de tratamento segundo Reis *et al.*, (2013):

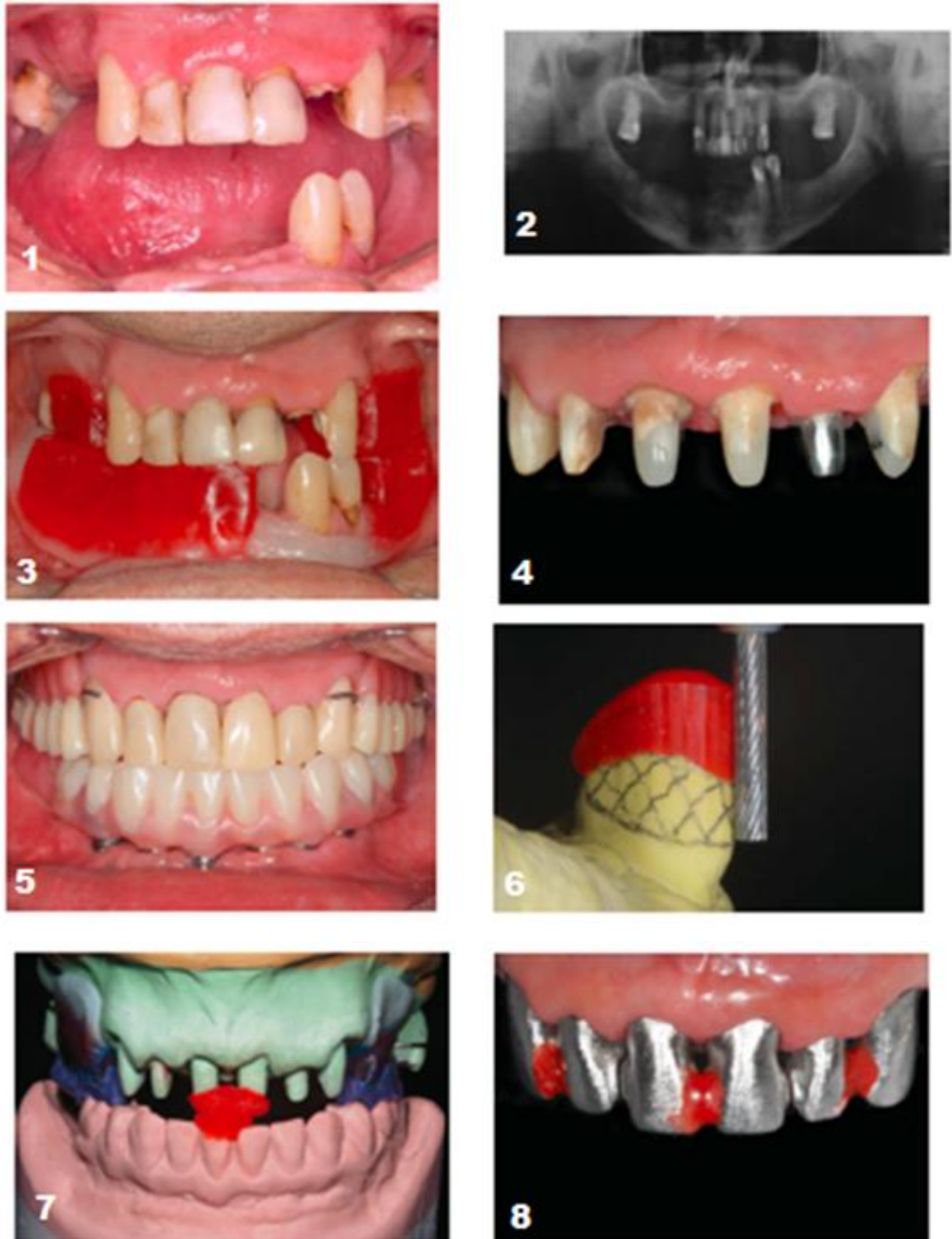


Figura 5: 1- Anamnese inicial; 2 –Avaliação radiográfica; 3 – Registro de mordida para ajuste de DVO; 4 – Preparo coronário para PPF; 5 – Ajuste de DVO através dos provisórios; 6 – Delineamento para passo de inserção protético; 7 – registro oclusal após estabelecimento de DVO; 8 – análise da estrutura metálica dos copings com indicação de soldas; (REIS *et al.*, 2013)

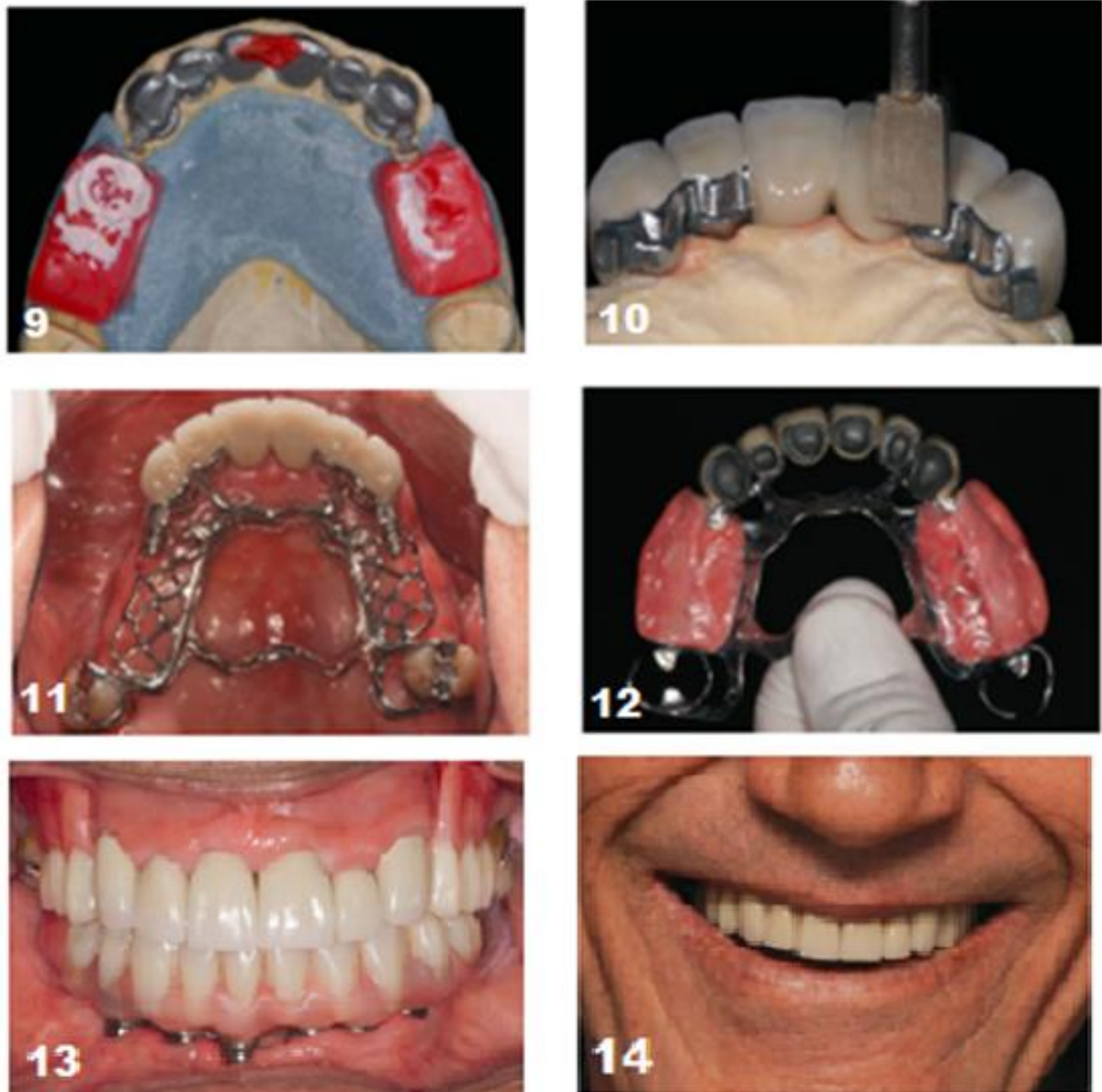


Figura 6: 9 – registro oclusal da PPF; 10 – Análise da PPF com aplicação cerâmica; 11 – prova de estrutura metálica; 12 – captura dos encaixes; 13 – Resultado final após cimentação; e 14 – Resultado estético. (REIS *et al.*, 2013)

Trauth *et al.*, (2017) concluiu que a prótese parcial removível com encaixe extracoronário é uma opção eficaz na reabilitação de edêntulos parciais. Permitindo realizar a função sem a necessidade de tratamentos mais invasivos, devolvendo uma estética satisfatória.

Falcón-Antenucci *et al.*, (2009) preconiza que a situação clínica para escolha de um tipo de encaixe muito além da estética, como também pela biomecânica e os fatores biológicos que podem vir a afetar as próteses e os remanescentes dentários.

Necessitando conhecimento as forças que podem ser transferidas aos pilares e ao rebordo residual. Ressaltando Shetty *et al.*, (2011) que também depende do conhecimento do dentista, laboratório e a destreza do paciente para higienizar e remover. Permitindo na PPR encaixes e grampos.

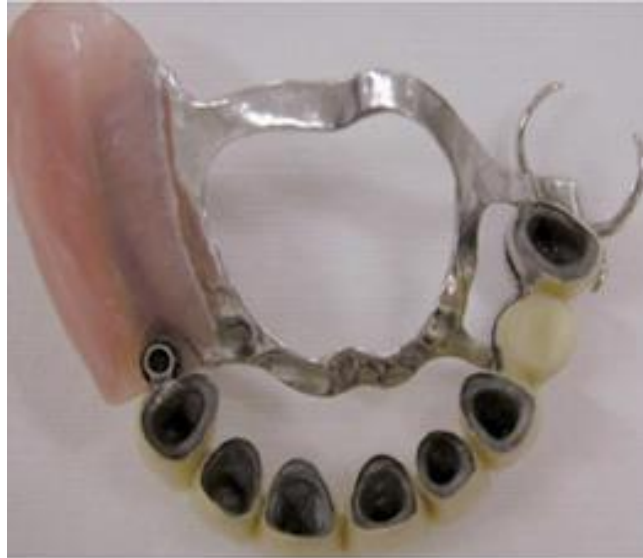

Figura 7: Aspecto interno da PPR de encaixe com grampos e da PPF com encaixe ERA. (FALCÓN-ANTENUCCI *et al.*, 2009)

Schnabl (2015) e Reis *et al.*, (2013) apresentaram a maior dificuldade em reabilitar esses pacientes, sendo a condição periodontal e endodôntica dos elementos dentários. Além do espaço protético para um dente pilar receber o conector necessita ter no mínimo 4 mm. A ausência de bolsas periodontais e lesões endodônticas. Anatomia dentária, osso subjacente e papila gengival. Espaço intermaxilar ou interoclusal para localização, tipo, tamanho e função do encaixe.

Vasconcellos *et al.*, (2013) enfatiza a necessidade de avaliação dos dentes remanescentes quanto a presença de fraturas, intrusão, tratamento endodôntico e reabsorção radicular. Além da estabilidade dos dentes, presença de bolsa periodontal ou sangramento gengival ao ser examinado clinicamente. Sua indicação de uso para casos de reabilitação protética em casos perda óssea, paciente com trauma, ou em casos de comunicação nasossinusais, trauma por intervenção odontológica, doenças limitantes como diabetes e problemas cardíacos.

Martins, Fraga e Purger (2009) descrevem que próteses híbridas resilientes são uma opção considerável em casos de extremo livre bilateral por terem retenção,

proteção ao dente pilar, e estética satisfatória ao comparar com as próteses parciais removíveis convencionais.

Dentro de tantas indicações, Singhal (2018) apresentou caso de maxilectomia por fibroma cemento-ossificante envolvendo o lado direito da maxila, na qual a prótese precisou ser planejada com retenção adequada para que o paciente pudesse superar a dificuldade na fala, na deglutição e na respiração. Trata-se de uma prótese de encaixe obturadora de semiprecisão.

Entretanto existem desvantagens neste tipo de reabilitação protética Trauth *et al.*, (2017) como o excessivo desgaste coronário dentário para a confecção das próteses fixas, a complexidade dos procedimentos laboratoriais e preparo em boca. Sua longevidade decorrente do desgaste por atrito e sem dúvidas a dificuldade em reparos posteriores. A coroa para confecção de apoio para o encaixe deve apresentar de 4 a 6 mm para ter um bom desempenho funcional.

Depois da instalação protética, Vasconcellos *et al.*, (2013) recomenda avaliar os parâmetros relacionados a oclusão, assentamento, estética e conforto do paciente. Além das orientações quanto higienização da prótese fixa e da removível como também a remoção e inserção das próteses removíveis. Freitas Júnior, Silva e Verde (2005) ressaltam que após a cimentação das próteses fixas devesse aguardar 24 horas para realizar o primeiro desencaixe da removível. Devendo ser acompanhado a cada 6 meses para avaliação periódica clínica e radiográfica. Em geral os pacientes relatam boa adaptação e satisfação com a reabilitação oral.

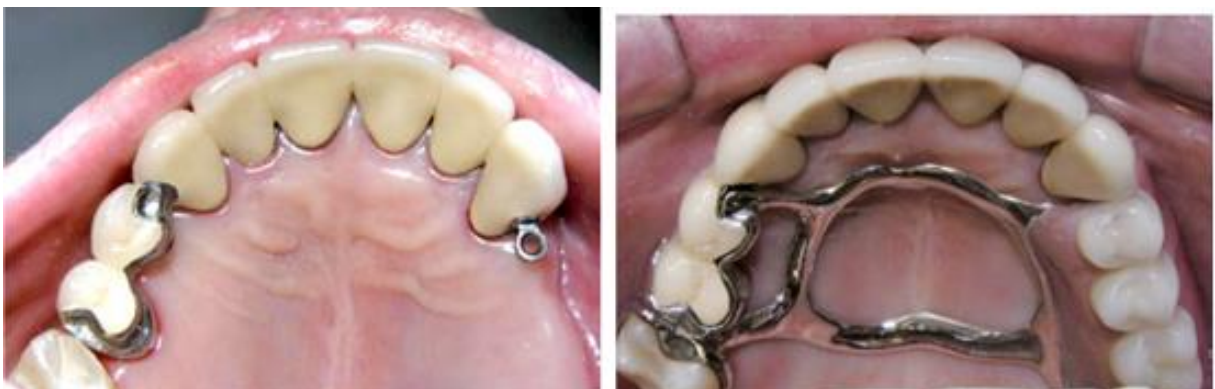

Figura 8: Vista oclusal da PPF com encaixe ERA. (FALCÓN-ANTENUCCI *et al.*, 2009)

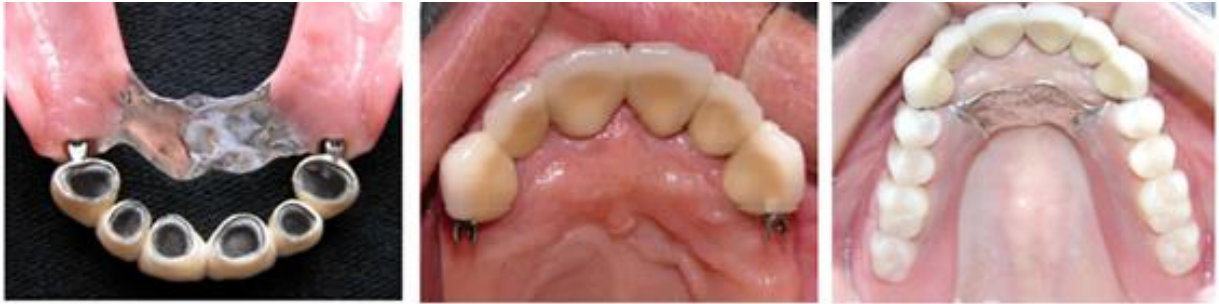

Figura 9: Vista interna da PPF com encaixes ASC-52 E PPR. (FALCÓN-ANTENUCCI *et al.*, 2009)

Para o uso de prótese sobre encaixe apresentam uma técnica muito viável como uma grande variabilidade de conexões. Havendo indicação correta para cada caso, e levando em conta a habilidade do profissional dentista e protético (FALCÓN-ANTENUCCI *et al.*, 2009). E também Rivaldo *et al.*, (2006) e Shetty *et al.*, (2016) recomendam avaliar com atenção a motricidade e capacidade de higienização bucal do paciente e programar controle periódico de manutenção do mesmo.

Segundo Guilherme *et al.*, (2004) os sistema de encaixe extracoronário facilitam na inserção e remoção da prótese, conforto em função, economia, simplicidade de manutenção. Seguindo bem as ordens de retenção, suporte, estabilidade e estética.

A reabilitação é muito satisfatória segundo Müller, Ferrer e Dettenborn (2007), Reis *et al.*, (2013) e Santos *et al.*, (2005) por preservar a estética do sorriso, excluindo uso de grampos de dentes anteriores e também orientando a linha de oclusão do paciente. A escolha adequada da cor dos dentes e tipo de material confeccionado a prótese fixa e removível. Gerando conforto e segurança as funções do sistema estomatognático. A união dos copings metálicos e redução de torque sobre eles também aumenta a expectativa de vida dos mesmos e do osso suporte.

## DISCUSSÃO

Este estudo preconizou revisar os critérios de seleção para confecção de uma PPR de encaixe, suas possíveis indicações e contraindicações, as vantagens e desvantagens da reabilitação por meio destes aparelhos. Entretanto novos estudos podem ainda revisar classificações de encaixes e meios alternativos de encaixes funcionais. É uma reabilitação que fornece ao paciente estética e funcionalidade, entretanto, quando possível, ofertar outros tratamentos mais avançados, com os implantes dentários.

As próteses de encaixe quando bem planejadas, fornecem um equilíbrio aos dentes remanescentes, protegendo todo o sistema além de melhorar a estética, sendo um tratamento de escolha aos pacientes que não tem interesse em tratamentos mais invasivos, tais como o cirurgico. Martins, Fraga e Purger (2009), Braga *et al.*, (2013) e Santos *et al.*, (2005) preconizam que são inúmeras as formas de reabilitação, onde algumas já são descartadas na anamnese diante das condições clínicas, psicológicas e financeiras. Entretanto, para aparelhos de encaixe, necessita-se de conhecimento prévio e planejamento adequado do cirurgião dentista e do técnico laboratorial, afim de preservar os princípios biomecânicos e estéticos.

Ao associar prótese fixa com prótese parcial removível de encaixe distribuímos melhor as forças mastigatórias, equilibrando e preservando toda as estruturas remanescentes. E, ao planejar uma PPR de encaixe, deve-se avaliar criteriosamente a estrutura dos dentes pilares, uma vez que, após a entrega do trabalho, a realização de consertos é praticamente inviável. Freitas Júnior, Silva e Verde (2005) ressaltam a biomecânica da PPR de encaixe, em especial por dispersar mais equilibradamente as forças mastigatórias sobre os dentes pilares. Trauth *et al.*, (2017) demonstram a viabilidade do uso de PPR's com encaixes associados a próteses parciais fixas, para reabilitação oral, devolvendo estética, proteção do dente pilar, o bem-estar físico e psicológico do paciente. Vasconcellos *et al.*, (2013) ressalta o planejamento adequado principalmente a questão periodontal dos dentes suportes remanescentes, avaliando sua altura, saúde periodontal e os quesitos estéticos exigidos pelo paciente.

O paciente deve também receber informações de higienização dos remanescentes coronários e da removível de encaixe, principalmente na região dos encaixes, uma vez que o extra coronário dificulta a higienização ao seu redor e o intracoronário pode acumular resíduos internamente. Rivaldo *et al.*, (2006) e Santos

*et al.*, (2005) enfatizam a atenção ao avaliar a capacidade de higienização e motricidade do paciente quanto a sua cavidade bucal. Além do acompanhamento periódico de manutenções. Entretanto Braga *et al.*, (2013) afirma que a diminuição de cobertura da superfície dental resulta numa menor formação de placa. Já Vasconcellos *et al.*, (2013) contraindica uso de coroas curtas, e preconiza o reforço a higienização dos encaixes extracoronários por estarem fora do contorno da coroa.

Müller, Ferrer e Dettenborn (2007) e Falcón-Antenucci *et al.*, (2009) ressaltam os cuidados quanto a estética além da exclusão dos grampos, tais quais: regularização da linha de oclusão, escolha da cor dos dentes afim de obter um sorriso mais natural possível. Também proporcionando um maior conforto e segurança no sistema estomatognático pela retenção e estabilidade fornecida. Além da manutenção dos dentes e redução do torque sobre eles diante da dispersão de força axial e lateral.

Ainda deve-se ressaltar que o protesista deve ter o auxílio de um laboratório especializado nesse tipo de trabalho, diante da dificuldade de confecção protética. Santos *et al.*, (2005) ressaltam que o uso de materiais de má qualidade também compromete a longevidade do trabalho realizado, tais como metais não nobre e técnicas mais apurada. Oliveira *et al.*, (2009) também preconiza a execução das fases laboratoriais para a construção da prótese, preconizando o preparo dentário para assim garantir o espaço adequado para a biomecânica da PPR, por meio de delineadores.



## CONCLUSÃO

A partir desta revisão foi possível concluir que:

- Este tipo de reabilitação quando bem indicada e planejada possui um excelente prognóstico. Entretanto como toda reabilitação protética, necessita da colaboração da higienização do paciente.
- Indica-se a esplintagem dos dentes remanescentes pilares afim de distribuir a carga mastigatória incidente, em extremidade livre.
- Encaixes semirrígidos: em casos de extremidade livre; permitindo resiliência (movimentos de eixo, vertical e rotação) sobre o rebordo gengival; e encaixes extra coronários.
- Encaixes rígidos: para casos dento suportadas com pequenos espaços protéticos; em sua grande maioria os encaixes intracoronários.

## REFERENCIAS

1. TODESCAN, Reynaldo; SILVA, Eglas E. BERNARDES; e Silva, Odilson José. **Atlas de Prótese Parcial Removível**. 1º Edição: 1996. Local de publicação: São Paulo, Editora Santos 2006. 1 – 35p; 297 – 334p.
  
2. BRAGA, Neilor Mateus Antunes; BOAVENTURA, Sérgio Luís; PEREIRA, Jhoyce Silva; SILVA, Jane Márcia Barbosa; SOUZA, Gabriela Crusoé Lopes Leite; BRUZINGA, Fábio Fernandes Borém. Prótese Parcial Removível Rotacional: Uma alternativa para se eliminar grampos na região anterior. **Oral Sciences**. Águas Claras; 5 (1):7-10, jan/jun. 2013. Disponível em: <<https://portalrevistas.ucb.br/index.php/oralsciences/article/download/6849/4305>>. Acesso em: 03.07.2018.
  
3. COSME, Dúcia Caldas; RIVALDO, Elken Gomes; NAKAMURA, Ethiene Mieko; FRASCA, Luis Carlos Da Fontoura. Prótese parcial removível associada à prótese fixa adesiva através de encaixe extracoronário. **Revista Odonto Ciência – Fac. Odonto/PUCRS**. Porto Alegre; 20 (48): 187-190, abr/jun. 2005. Disponível em: <<http://revistaseletronicas.pucrs.br/ojs/index.php/fo/article/view/1173>>. Acesso em: 25.10.2018.
  
4. FALCÓN-ANTENUCCI, Rosse Mary; PELLIZZER, Eduardo Piza; GALLO, Ana Kelly Garcia; SANTIAGO JUNIOR, Joel Ferreira; VERRI, Fellippo Ramos; MAZARO, José Vitor Quinelli; ZUIM, Paulo Renato Junqueira. Sistemas de encaixes em prótese parcial removível: classificação e indicação. **Revista Odontológica de Araçatuba**. Araçatuba; 30 (2): 63-70, jul/dez. 2009. Disponível em: <[http://apcdaracatuba.com.br/revista/Volume\\_30\\_02\\_2010/trabalho%2011.pdf](http://apcdaracatuba.com.br/revista/Volume_30_02_2010/trabalho%2011.pdf)>. Acesso em: 13.04.2018.
  
5. FREITASJÚNIOR, Amilcar Chagas; SILVA, Antônio Materson; VERDE, Marcus Aurélio Rabelo Lima. Reabilitação oral com próteses parciais fixa e removível conjugadas: relato de caso clínico. **Revista Odontológica de Araçatuba**. Araçatuba; 26 (1): 56-60, jan/jun. 2005. Disponível em:

<<http://apcdaracatuba.com.br/revista/v26n1/pdf/reabilitacaooral.pdf>>. Acesso em: 25.10.2018.

6. GUILHERME, Adérico S.; FREITAS, Gersinei Carlos; JUNIOR, Hugo Carvalho; MOURA, Manuel Silva; FERNANDES, Antunes Frederico; CUNHA, Cynthia Silva da. Prótese Parcial Removível (PPR) com *Attachments* Extracoronários Resilientes Tipo Odontofix®: Relato de Casos Clínicos. **Revista Ibero-americana de Prótese Clínica & Laboratorial**; Germany; 6 (34): 549-557, 2004 Disponível em: <<https://www.dtscience.com/wp-content/uploads/2012/09/Pr%C3%B3tese-Parcial-Remov%C3%ADvel-PPR-com-Attachments-Extracoron%C3%A1rios-Resilientes-Tipo-Odontofix%C2%AE-Relato-de-Casos-Cl%C3%ADnicos.pdf>>. Acesso em: 13.04.2018.

7. MARTINS, Angela Maria Do Couto; FRAGA, Ricardo Carvalhaes; PURGER, Flávia Pereira De Carvalho. Utilização de encaixe resiliente extra-coronário na obtenção de retenção, estabilidade e proteção dos pilares em prótese parcial removível. **Revista Odonto**, Local: São Bernardo do Campo. São Bernardo do Campo; 17 (34): 100-105, jul/dez. 2009. Disponível em: <<https://www.metodista.br/revistas/revistas-ims/index.php/Odonto/article/view/1100>>. Acesso em: 25.10.2018.

8. MÜLLER, Cláudia Adriana; FERRER, Clóvis Irigoyen; DETTENBORN, Helder. Utilização de encaixe Era ® sobre raízes em prótese parcial removível. **Revista Gaúcha de Odontologia**. Local: Porto Alegre; 55 (3) 301-304, jul/set. 2007. Disponível em: <<http://www.revistargo.com.br/include/getdoc.php?id=1242&article=758&mode=pdf>>. Acesso em: 25.10.2018.

9. OLIVEIRA, Luciana Freitas; LOPES, Nereida; TAYENE, Nara Teixeira; CANGUSSU, Raphael; NEVES, Frederico Sampaio; ANDRADE, Analu. Associação da Prótese Parcial Removível com a Prótese Fixa: uma revisão de literatura. **Odontologia. Clínico-Científica**. Local: Recife; 8 (4) 305-307, out/dez. 2009. Disponível em: <[https://www.researchgate.net/publication/238735648\\_Associacao\\_da\\_Proteese\\_Parcial\\_Removivel\\_com\\_a\\_Proteese\\_Fixa\\_uma\\_revisao\\_de\\_literatura\\_Association\\_of\\_R](https://www.researchgate.net/publication/238735648_Associacao_da_Proteese_Parcial_Removivel_com_a_Proteese_Fixa_uma_revisao_de_literatura_Association_of_R)>

emovable\_Partial\_Prosthesis\_with\_the\_Fixed\_Prosthesis\_a\_literature\_rewrite>.  
Acesso em: 25.10.2018.

10. PERES, Marco Aurélio; BARBATO, Paulo Roberto; REIS; Sandra Cristina Guimarães Bahia; FREITAS, Cláudia Helena Soares De Moraes; ANTUNES, José Leopoldo Ferreira. Perdas dentárias no Brasil: análise da Pesquisa Nacional de Saúde Bucal 2010. **Revista Saúde Pública**. São Paulo: 47 (3): 78-89, 2013. Disponível em: < <https://doi.org/10.1590/S0034-8910.2013047004226>>. Acesso em: 14.11.2018.

11. REIS, Jose Mauricio Dos Santos Nunes; PEREZ, Luciano Elias Da Cruz; ALFENAS, Bruna Fernandes Moreira; ABI-RACHED, Filipe De Oliveira; ARIOLI FILHO, João Neudenir. Maxillary Rehabilitation Using Fixed and Removable Partial Dentures with Attachments: A Clinical Report. **Journal of Prosthodontics**. Filadélfia; 00: 1–6 C, 2013 Disponível em: <<https://doi.org/10.1111/jopr.12069>>. Acesso em: 03.07.2018.

12. RIVALDO; Elken Gomes; FRASCA, Luis Carlos Da Fontoura; FERNANDES, Eduardo De Lima; ROSA, Fabio Alexandre Rodrigues; Kindel, RITA Lermen; POCZTARUK, Rafael De Liz. Prótese parcial removível com sistema de travamento (MK1). **Revista da Faculdade de Odontologia - UPF**. Passo Fundo; 11 (2): 86-90. 2006; Disponível em: <<http://www.seer.upf.br/index.php/rfo/article/download/1104/629/>>. Acesso em: 25.10.2018.

13. SANTOS, Lydia De Brito; CARVALHO, Marister Ribeiro Teixeira De; VIEIRA, Tamar Eduardo Couto; OLIVEIRA, Arthur Soares De. Sistemas de encaixe em prótese parcial removível: tendências atuais no município de Salvador – Bahia. **International Journal Of Dentistry**. Local: Recife; 4 (1): 8-14 jan/jun. 2005. Disponível em: <<https://periodicos.ufpe.br/revistas/dentistry/article/view/13840>>. Acesso em: 25.10.2018.

14. SCHNABL, Dagmar. Prothetische Rehabilitation bei Teilbezahnung: fest sitzend – abnehmbar – kombiniert? Metallkeramik – Vollkeramik? Implantate? Alles ist

möglich! **Swiss Dental Journal**. Suíça; 125 (2): 149-154, 2015. Disponível em: <[https://www.swissdentaljournal.org/fileadmin/upload\\_sso/2\\_Zahnaerzte/2\\_SDJ/SDJ\\_2015/SDJ\\_2\\_2015/SDJ\\_2015-02\\_praxis-2\\_D.pdf](https://www.swissdentaljournal.org/fileadmin/upload_sso/2_Zahnaerzte/2_SDJ/SDJ_2015/SDJ_2_2015/SDJ_2015-02_praxis-2_D.pdf)>. Acesso em: 03.07.2018.

15. SINGHAL, Mukesh Kumar; AHMAD, Farah; NAIR, Chandana; BANKOTI, Pink. A cast partial obturator with hollow occlusal shim and semi-precision attachment. **Indian Journal of Dental Research**. Índia; 29: 123-127, 2018. Disponível em: <<http://www.ijdr.in/text.asp?2018/29/1/123/225253>>. Acesso em: 03.07.2018

16. SHETTY, Pavithra Kumar; SHETTY, Bharath Y; HEGDE, Mayur; PRABHU, Bharath M. Rehabilitation of long-span Kennedy class IV partially edentulous patient with a custom attachment-retained prosthesis. **The Journal of Indian Prosthodontic Society**. Índia; 16 (1): 83-96, Jan-Mar. 2016. Disponível em: <<https://doi.org/10.4103/0972-4052.155045>>. Acesso em: 03.07.2018.

17. SHETTY, Mallika S.; SHENOY, K. Kamalakanth. Techniques for Evaluating the Fit of Removable and Fixed Prosthesis. **International Scholarly Research Network ISRN Dentistry**. Cairo; 2011 (4): 1-4, 2011. Disponível em: <<https://doi.org/10.5402/2011/348372>>. Acesso em: 13.04.2018.

18. TRAUTH, Keico Graciela Sano; ORBEN, Alexsandro; TIMBONI, Diego. Prótese parcial removível com encaixe extracoronário: relato de caso. **Journal of Orofacial Investigation**. Araguaína; 4 (1): 6-12, 2017. Disponível em: <<http://revistas.faculdefacit.edu.br/index.php/JOFI/article/view/156>>. Acesso em: 25.10.2018

19. VASCONCELLOS, Andréa Araújo De; GONÇALVES, Letícia Machado; CAMPOS, Belquiz Glória; ARAÚJO, Cristiane Ventura; HENRIQUES, Sérgio Eduardo Feitosa; GIRUNDI, Francisco Mauro Da Silva. Prótese parcial removível com attachment para reabilitação oral: relato de caso. **Archives of Oral Research. Curitiba**; 9 (2): 141-147, May/Aug. 2013. Disponível em: <<https://doi.org/10.7213/archivesoforalresearch.09.002.RC02>>. Acesso em: 25.10.2018.