



Sylvio Vivone Neto

**APLICAÇÃO DE TOXINA BOTULÍNICA TIPO A NOS TRATAMENTOS DE
DESORDEM DA ARTICULAÇÃO TEMPOROMANDIBULAR**

São Paulo

2020

Sylvio Vivone Neto

**APLICAÇÃO DE TOXINA BOTULÍNICA TIPO A NOS TRATAMENTOS DE
DESORDEM DA ARTICULAÇÃO TEMPOROMANDIBULAR**

Monografia apresentada ao curso de Especialização Lato Sensu da Faculdade Sete Lagoas - Facsete, como requisito parcial para conclusão do Curso de Harmonização Orofacial.

Área de concentração: Estética Orofacial

Orientador: Fábio Moschetto Sevilha

São Paulo

2020

Monografia intitulada " APLICAÇÃO DE TOXINA BOTULÍNICA TIPO A NOS TRATAMENTOS DE DESORDEM DA ARTICULAÇÃO TEMPOROMANDIBULAR: UMA REVISÃO DE LITERATURA" de autoria do aluno, Sylvio Vivone Neto.

Aprovado em ____/____/____ pela banca examinadora constituída pelos seguintes professores:

Prof. Fábio Moschetto Sevilha

Prof. Badyr Mourad Naddi

Profª. Dayane Duarte

São Paulo, 07 de dezembro 2020

APLICAÇÃO DE TOXINA BOTULÍNICA TIPO A NOS TRATAMENTOS DE DESORDEM DA ARTICULAÇÃO TEMPOROMANDIBULAR

RESUMO

A disfunção da articulação temporomandibular (DTM) abrange um conjunto de alterações crainofacial, que pode envolver a articulação temporomandibular (ATM), os músculos da mastigação e as estruturas associadas. As DTM são divididas em dois grupos dependendo de sua origem que pode ser muscular e/ou articular. As DTM musculares são as mais frequentes e um dos subtipos é a dor miofascial. Atravé de muitas pesquisas e estudos científicos a toxina botulínica tipo A (TxB-A) vem sendo utilizada nos tratamentos de DTM para uma melhora da dor, inclusive dor miofascial e está relacionada com o mecanismo de alívio da dor, não somente nos receptores da junção neuromuscular. A toxina botulínica é uma proteína catalisadora derivada de uma bactéria anaeróbica Gram Positivo, o Clostridium botulínum, age nas terminações nervosas, bloqueando os canais de cálcio, o que diminui a liberação de acetilcolina. Com o avanço da tecnologia e através de muitos estudos científicos a TxB-A vem ganhando seu espaço nos tratamentos de DTM, podendo ser associadas a outras técnicas de tratamentos menos invasivas.

Palavras-chaves: Toxina Botulínica Tipo A; Transtornos da Articulação Temporomandibular; Síndrome da Dor Miofascial.

APPLICATION OF BOTULINIC TOXIN TYPE A IN TEMPOROMANDIBULAR JOINT DISORDER TREATMENTS

ABSTRACT

Temporomandibular disorders (TMD) involve a set of craniofacial changes, which may involve temporomandibular joint (TMJ), jaw muscles and/ or associated structures. TMD are divided in two groups depending on their origin, which can be muscular and/ or articular. Muscle TMD is the most frequent, and one of its subtypes is myofascial pain. Botulinum toxin A (BoNT A), has been studied to control pain, including myofascial pain, and is related to pain relief mechanisms not only in neuromuscular junction receptors. Botulinum toxin is a catalyst protein derived from a gram positive anaerobic bacterium, Clostridium Botulinum, which acts on nerve endings, blocking calcium channels, which decreases the release of acetylcholine. With the advancement of technology and through many scientific studies, BoNT A has been gaining ground in TMD treatments, and can be associated with other less invasive treatment techniques.

Keywords: Botulinum Toxins Type A; Temporomandibular Joint Disorders; Myofascial Pain Syndromes.

LISTA DE FIGURAS

- Figura 1** –Marcação dos pontos de aplicação de TxB-A no m. masseter 15
- Figura 2** –Imagem com diferentes pontos de aplicações 16

SUMÁRIO

1	INTRODUÇÃO	08
2	PROPOSIÇÃO	10
3	REVISÃO DA LITERATURA	11
3.1	Aplicação Clínica	11
3.1.1	Toxina Botulínica e DTM	11
3.2	Tratamento	12
3.3	Atuação da TxB-A nos músculos mastigatórios	12
3.4	Diferentes técnicas de aplicações	14
3.5	Efeitos colaterais	16
4	DISCUSSÃO	18
5	CONCLUSÕES	20
	REFERÊNCIAS BIBLIOGRÁFICAS	21

1 INTRODUÇÃO

A ATM é a articulação sinovial mais complexa do corpo humano e conecta a mandíbula ao crânio, bilateralmente; sendo ela responsável por realizar os movimentos mandibulares, tais com abertura e fechamento, protrusão e retrusão, lateralidade direita e esquerda.

DTM é um termo utilizado para reunir um grupo de doenças que acomete os músculos mastigatórios e estruturas adjacentes (TOMMASI,1997). Um desequilíbrio entre a ATM, a articulação alveolodentária e a oclusão, juntamente com a ação desequilibrada dos músculos mastigatórios, levam a esta disfunção miofascial (TOMMASI,1997).

A DTM pertence aos domínios mais controversos na área da clínica odontológica, sua etiologia ainda é incerta, mas segundo a Academia Americana de Dor Orofacial, a definição atual é “um termo coletivo que abrange uma serie de problemas clínicas que envolvem os músculos da mastigação, a ATM, e as estruturas associadas “.

Pacientes com DTM podem apresentar como principal sintomas, dor miofacial associada com função mandibular alterada. A dor normalmente localiza-se na área pré-auricular, irradiando-se para a região temporal, frontal ou occipital, pode apresentar-se como cefaleia, otalgia, zumbido nos ouvidos ou mesmo dor de dente (NEVILLE *et al.*,1998).

Numa pesquisa realizada por (RUGH, Dahström em 1994 *apud* Antônio Sérgio 2012), foi observado que em uma população adulta que desenvolve sinais de DTM são de 80 a 90%, desses 30 % tem consciência dos sintomas de DTM, mas 70% não apresentam essa consciência dos sintomas. Dos 30% dividem em dois grupos os que têm preocupação com sintomas da DTM e os que não se preocupam com os sintomas de DTM e apenas 5% buscam o tratamento para essas disfunções.

Existem algumas classificações disponíveis na literatura que nos ajudam a identificar os casos e a direcionar o tratamento disponível a cada um deles. De modo genérico, podemos classificar as DTM's em dois grandes grupos: alterações intra-articular e alteração muscular.

As alterações musculares (dor miofascial, miosite, mioespaço) apresentam boa resposta ao tratamento clínico conservador e não há indicação cirúrgica para esses casos.

Já as alterações intra-articulares representam uma parcela importante dos casos, para pacientes que apresentaram respostas negativas nos tratamentos clínicos conservadores são indicados para o tratamento cirúrgico. Por isso, deve-se sempre tentar um tratamento não cirúrgico inicialmente e, se necessário, empregar o tratamento cirúrgico.

Alguns métodos terapêuticos são utilizados para eliminar a dor em pacientes com disfunção da articulação temporomandibular, relaxantes musculares de ação sistêmica, placas interoclusais, ajustes oclusais ou fisioterapia, são alguns dos métodos de tratamento (TOMMASI,1997). Muitas vezes não surtem efeito desejado, podendo até trazer efeitos colaterais indesejados, como no caso dos relaxantes musculares de ação sistêmica (FREUND & SCHWARTZ,1998).

Uma droga que está sendo muito utilizada para o tratamento da DTM é a toxina botulínica tipo A (FREUND & SCHWARTZ,1998 et al.,1999; LINDERN 2001).

A toxina botulínica é uma proteína catalisadora derivada de uma bactéria anaeróbica Gram Positivo, o *Clostridium botulinum*. Age nas terminações nervosas, bloqueando os canais de cálcio, o que diminui a liberação de acetilcolina (DUTTON,1996).

Existem vários tipos diferentes de toxina botulínica, mas apenas a tipo A é utilizada na prática. Ela foi introduzida como um método terapêutico para DTM por ser um relaxante muscular específico para os músculos mastigatórios, sem causar muitos efeitos colaterais (FREUND & SCHWARTZ,1998 et al., FREUND *et al.*, 1999).

2 PROPOSIÇÃO

A DTM está presente em grande parte da população, porém os pacientes apresentam uma resistência aos métodos terapêuticos convencionais, com isso o objetivo deste trabalho é apresentar mais uma alternativa de tratamento para a disfunção da articulação temporomandibular, através de aplicação de toxina Botulínica tipo A, por meio de uma revisão de literatura.

3 REVISÃO DA LITERATURA

3.1 Aplicação Clínica

Os primeiros usos clínicos da Toxina botulínica (TxB) foram relatados no início dos anos 1970 por Allan Scott, um oftalmologista, que utilizou a toxina para enfraquecer seletivamente os músculos extraoculares como tratamento para Estrabismo.

A partir de então, o interesse pela TxB e sua aplicação como método terapêutico foi ampliada. Hoje a droga é utilizada em casos de blefaroespasmos (JANKOVIC & ORMAN, 1987; JANKOVIC *et al.*, 1990), movimentos involuntários dos músculos periorbitais, distonia oromandibular, contração persistente dos músculos mastigatórios (BLITZER *et al.*, 1989, JANKOVIC *et al.*, 1990). CLARK e BERRIS em 1989 relatou o uso da TxB-A como um tratamento para assimetria facial resultante de dano iatrogênico do nervo facial após a realização de ritidectomia ou lifting facial, e foi considerado o primeiro uso estético da TxB. Espasmos hemifacial (JANKOVIC *et al.*, 1990), síndrome da dor miofascial (CHESHIRE *et al.*, 1994), além de outras disfunções neuromusculares.

EM 1998, um estudo piloto usou a toxina botulínica para tratamento de DTM (FREUND & SCHWARTZ, 1998; FREUND *et al.*, 1999; LINDERN 2001) dores nos músculos mastigatórios (FREUND *et al.*, 1999; JANKOVIC & ORMAN, 1987, LINDERN, 2001) e luxação de ATM (DAELEN *et al.*, 1997; MOORE & WOOD, 1997) possuem hoje mais uma alternativa de tratamento. Atualmente, há maiores interesses na toxina, assim como estudos tem sido realizada para verificar a eficiência desta droga.

3.1.1 Toxina Botulínica e DTM

As disfunções dos músculos mastigatórios constituem a queixa mais comum de pacientes com DTM (OKESON *et al.*, 2013), a mais comum Mialgia, pode variar desde uma leve sensibilidade até um desconforto extremo e associa-se à presença de fadiga e tensão muscular na região acometida. Pode-se também observar redução da

amplitude dos movimentos mandibulares (OKESON et al., 2005). Um dos subtipos é a dor miofascial, que se caracteriza por um estudo de dor musculoesquelética crônica regional, com sinais e sintomas específicos, como a presença de pontos gatilhos miofasciais, que quando palpados ou estimulados, refletem dor para outras regiões, como cabeça, olhos e pescoço. O diagnóstico é sempre baseado na história clínica, nas características da dor e nos testes de palpação dos músculos mastigatórios, que devem reproduzir a queixa do paciente. Para a palpação manual, recomenda-se a aplicação manual, recomenda-se a aplicação de uma pressão digital firme de 1kg nos músculos extra-orais e 0,5kg nos músculos intra-orais (DWORLIN et al., 1992).

3.2 Tratamento

Com relação ao tratamento das DTM (SIQUEIRA et al., 2012) é comum o emprego de modalidades conservadoras como aconselhamento, placas oclusais mio-relaxantes, injeção e/ ou agulhamento de pontos de gatilho, fármacos, acupuntura, terapia cognitivo-comportamental e mobilidades fisioterapêuticas, como a neuroestimulação elétrica transcutânea (TENS), ultrassom e a laserterapia. A terapia com TxB-A é considerada minimamente invasiva, apresenta algumas vantagens significativas como facilidade de aplicação, o tempo relativamente longo de duração do efeito e o esperado alívio preciso no local da dor (FERREIRA et al., 2006), além de diminuição do uso de medicamentos adjuntos para controle da dor (COLHADO et al., 2009). A TxB-A pode ser também injetada nos pontos gatilhos no lugar de substância anestésica (ALENCAR et al., 2005).

3.3 Atuação da TxB nos músculos mastigatórios

Como já mencionado, a TxB tem sido indicado como método terapêutico para pacientes com a síndrome dolorosa da articulação temporomandibular. Dores de origem muscular que repercutem na ATM estão sendo tratados com injeção de TxB nos músculos mastigatórios, promovendo a melhora da dor (FREUND & SCHWARTZ 1998). Pacientes que sofrem de deslocamento recorrente de ATM (DAELEN et al., 1997), bruxismo (FREUND & SCHWARTZ 1998), distonia oromandibular

(BLITZER et al., 1989) também pode ser tratada com injeções de TxB- A nos músculos correspondentes.

A potência da TxB é medida em unidade (UI) e encontra-se na forma de frascos, possuindo concentrações diferentes. As marcas comerciais mais famosas são a americana Allergan (Botox) que apresenta concentrações de 50, 100, 200UI, e o inglês Dysport que apresenta concentrações de 300 e 500UI. Ela é injetada nos músculos mastigatórios responsáveis pelas alterações temporomandibulares. São selecionadas as áreas musculares que apresentam maior volume à palpação e as de maior hiperatividade em repouso, analisadas através de controle eletromiográfico (FREUND & SCHWARTZ 1998; FREUND et al., 1999), não necessariamente correspondendo as áreas de ponto gatilho miofascial.

Um estudo piloto realizado em 1998 utilizou a toxina diluída em solução salina (10U ou 20U, 1mL) (FREUND & SCHWARTZ, 1998). As injeções foram feitas em cinco sítios diferentes, escolhidos eletromiograficamente (FREUND & SCHWARTZ, 1998, FREUND et al., 1999). Em Masseter foram aplicados 50U de cada lado, em Temporal 25U de cada lado. As aplicações foram realizadas bilateralmente, não só em músculos com espasmo, pois um estudo compensatório de espasmo e/ou dor desenvolveu-se significativamente nos músculos mastigatórios associados. Em alguns pacientes a injeção da toxina foi realizada com sedação intravenosa (diazepan, fentanil e quetamina), em outros, apenas uma analgesia com Astra EMLA creme (lidocaína/procaína), nas regiões da face, 2 horas antes do procedimento, foi necessário. O período de ação da toxina é de, em média 6 semanas (FREUND & SCHWARTZ, 1998, FREUND et al., 1999). As aplicações podem ser extra -orais (FREUND & SCHWARTZ, 1998, FREUND et al., 1999) ou intra -orais (LINDERN 2001).

O efeito local da TxB injetada nos músculos é o bloqueio da inervação muscular esquelético. Isto irá enfraquecer o músculo alvo, diminuindo a contratilidade e os movimentos distônicos. Este efeito é permanente na placa neural, entanto, com o passar do tempo (média de 3 a 6 semanas), poderá ocorrer uma recuperação da função neuromuscular, devido ao brotamento de novas fibras nervosas a partir do nervo original que irão contornar a região neuromuscular bloqueada (DUTTON, 1996)

Com o relaxamento muscular, poderá ocorrer a diminuição da dor (FREUND & SCHWARTZ, 1998, FREUND et al., 1999; LINDERN 2001) e então a função mandibular será estabelecida (FREUND & SCHWARTZ, 1998, FREUND et al., 1999).

Em 1991, por outro lado, estudos mostraram que o responsável pela melhora do movimento mandibular é a diminuição da dor (LUND, 1991).

Foram relatados casos em que a TxB é utilizada em indivíduos com luxação de ATM (DAELEN *et al.*, 1997; LINDERN, 2001; MOORE & WOOD, 1997). Pacientes portadores de tal distúrbios devido a distonia oromandibular (MOORE & WOOD, 1997). Ou esclerose múltipla progressiva (DAELEN *et al.*, 1997) (doenças que irá causar um enfraquecimento muscular com episódios de espasmo) receberam a injeção da toxina no musculo pterigóideo lateral. Ela age prevenindo novas luxações (DAELEN *et al.*, 1997; MOORE & WOOD, 1997). É importante ter cuidado com o número de aplicações pois sabe-se que a eficácia da TxB diminui à medida que se aumenta a quantidade de injeções (DUTTON, 1996).

3.4 Diferentes técnicas de aplicações

BOLAYIR *et al.* Relataram que a aplicação da TxB-A é um método eficiente em caso de bruxismo. Os autores observaram que os indivíduos que deixaram seus hábitos de bruxismo, não relataram efeitos adversos.

BHIDAYSIRI *et al.* Relatam que a dose recomendada pelo comitê educacional WE MOVE é de 40U de TxB por músculo tratado.

SENER *et al.* Mostraram que estudos controlados de duas fases com 13 pacientes. Na primeira fase, os mesmos pacientes utilizaram placa intra-orais (2 meses) e, após um período sem placa (2 meses), receberam 60U de TxB em musculo masseter bilateral. Relataram que tanto a TxB quanto a placa intra-oral noturna diminuiram significativamente a dor e que os dois tratamentos foram igualmente eficazes para a DTM. Os autores sugerem que a TxB é uma alternativa de tratamento igualmente eficaz para pacientes com bruxismo noturno em relação à placa e mais confortável especialmente para pacientes que sentem desconfortável com o dispositivo durante a noite.

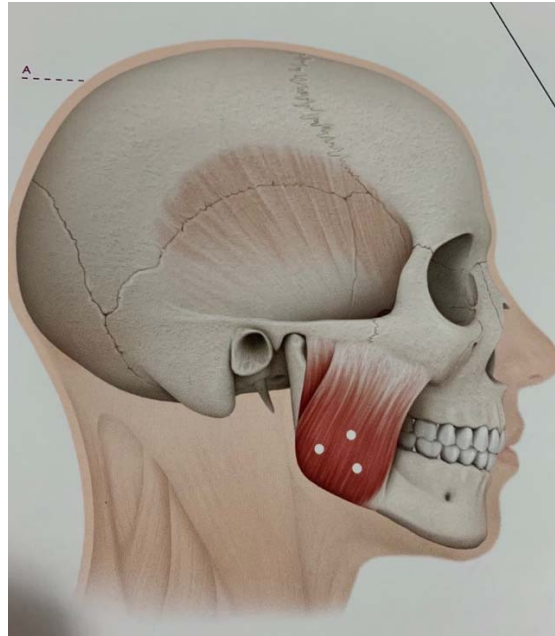


Figura 1- Marcação dos pontos de aplicação de TxB-A no músculo masseter.

GARDANA-NARDINI et al. Em seus estudos placebo controlado com 20 pacientes apresentando bruxismo e dor miofascial nos músculos mastigatórios, compararam a TxB ao placebo na redução da dor. Os autores injetaram 30U de TxB-A nos músculos masseter e 20U em três pontos no ventre anterior dos temporais de 10 pacientes com dor miofascial associada ao bruxismo. Relataram redução nos níveis de dor à mastigação após 6 meses da aplicação da TxB- A, mostrando melhora significativa no grupo que recebeu a aplicação de TxB em relação ao grupo placebo (solução salina).

LEE et al. Aplicaram de TxB-A em três pontos de ambos os músculos masseter em 6 pacientes, comparando-os com 6 pacientes que receberam aplicações com placebo. Avaliaram os pacientes tratados com TxB apresentaram diminuição significativa da atividade eletromiografia do musculo masseter melhora clínica de bruxismo, enquanto a atividade no musculo temporal ficou inalterada. Não foram relatados efeitos adversos locais ou sistêmico. Seus resultados sugerem que a TxB reduz o número de eventos de bruxismo, pela diminuição da atividade muscular, concluindo que é tratamento efetivo para bruxismo noturno.

Estudo retrospectivo de ALONSO-NAVARRO et al. Sobre a evolução de 19 pacientes com bruxismo grave que foram tratados periodicamente com aplicação de TxB -A em ambos os músculos temporal e masseter, mostraram a utilização de doses iniciais de 25U por musculo, durante o período de 0,5 a 11anos. As doses foram

ajustadas durante este período de acordo com o grau de resposta observada. Não foram observados efeitos secundários. O intervalo de dose finais alcançados variou entre 25Ui a 40Ui por músculo e a duração do efeito entre 13 e 26 semanas. Os autores concluem que a aplicação de TxB-A é um tratamento seguro e eficaz para pacientes com bruxismo grave.

Análise e avaliação dos benefícios, resultados e efeitos colaterais do uso de TxB-A foi realizado por RADAELLI no tratamento do bruxismo em 120 pacientes seguindo por um período de 1 ano. Todos foram tratados com TxB-A nos músculos masseteres com dose de 14U e 20U em 3 pontos por músculo. Os pacientes foram avaliados através de um questionário, onde a maioria relatou resultados satisfatórios. Os autores concluem que a TxB é um método simples de tratamento para o bruxismo, sem efeitos adversos relatados pelos pacientes. A técnica necessária de maior estudos para avaliar os resultados a longo prazo nas estruturas alvo, especialmente nos dentes.

Segundo LONG et al. A TxB-A, dosagem menores 100U, podem ser utilizadas clinicamente em pacientes saudáveis com DTM.

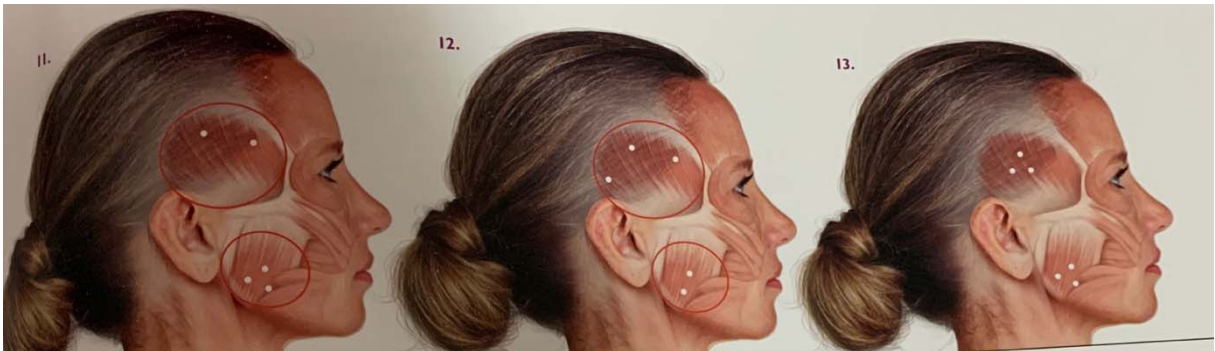

Figura 2- Imagem com diferentes pontos de aplicações:

Imagem 1- 2 pontos de aplicação de TxB-A em m.Temporal e 3 pontos em m. Masseter.

Imagem 2- 3 pontos de aplicação de TxB-A em m.Temporal e 2 em m. Masseter.

Imagem 3- 3 pontos de aplicação de TxB-A em m.Temporal e 3 em m. Masseter.

3.5 Efeitos colaterais

Os efeitos colaterais da injeção intramuscular de TxB são raros, no entanto, podem estar presentes em alguns casos. Mesmo ocorrendo, tais efeitos são transitórios desaparecendo algumas semanas após as aplicações (FREUND &

SCHWART, 1998; FREUND et al 1999; JANKOVIC & ORMAN, 1987; LINDERN, 2001).

Os efeitos da TxB no organismo estão relacionados com a frequência e quantidade de dose. Pode-se observar hipotensão, náusea, vômitos, disfagia, diminuição do controle do esfíncter, prurido e uma síndrome semelhante a gripe (DUTTON, 1996). Outros efeitos como dificuldade na articulação das palavras, e falta de controle da saliva, foram relatados por LINDERN. Tais efeitos são possíveis, embora raros (LINDERN, 2001).

Efeitos colaterais à distância também podem ocorrer. O mais significativo é uma fraqueza generalizada dos músculos distantes do local da injeção (DUTTON, 1996) Isto pode ser explicado devido à disseminação hematogênica da TxB ou devido a um rápido transporte retrógrado da droga para as células do corno anterior da espinha após 4 dias da injeção intramuscular (WIEGAND et al., 1976).

4 DISCUSSÃO.

A síndrome dolorosa da ATM pode ser consequência de espasmos dos músculos mastigatórios que, ao se encontrarem em fadiga ou em contração contínua, desencadeiam a dor (TRAVELL *et al.*, 1942). A partir desta teoria, estudiosos encontraram na TxB-A a droga ideal para promover a melhora da dor. Por ser um potente e específico miorelaxante, tal fármaco irá relaxar a musculatura, melhorando a dor e equilibrando as funções mandibulares (FREUND & SCHWARTZ, 1998; FREUND *et al.*, 1999; LINDERN, 2001).

Apesar de sua eficácia ter sido mostrada em muitos trabalhos (CHESHIRE *et al.*, 1994; FREUND & SCHWARTZ 1998; FREUND *et al.*, 1999; LINDERN, 2001), há autores que não acreditam na relação entre a TxB-A e a melhora do quadro algico (CLARK, 1999; WHEELER *et al.*, 1998).

Em um estudo da eficiência da TxB-A para tratamentos da dor miofascial, não foi encontrada um resultado satisfatório. Ao comparar as ações da TxB-A e da solução salina, injetadas nos músculos esqueléticos, não se observou diferença significativa nos resultados quando à melhora da dor (WHEELER *et al.*, 1998). Esses resultados podem ser questionados, já que um número pequeno de pacientes foi acompanhado para a realização deste trabalho e o próprio autor refere-se à necessidade de maiores estudos.

A teoria da síndrome dolorosa miofascial, proposta por Travell (1942), ainda é questionada por alguns autores da atualidade (CLARK 1999; LUND *et al.*, 1991). A ação da TxB-A então não seria conhecida e, conseqüentemente, a melhora da dor muscular com a injeção da droga não seria confirmada cientificamente (CLARK, 1999; WHEELER *et al.*, 1998). No entanto, à observação clínica e à análise dos trabalhos, tal teoria é confirmada (DUTTON, 1996; FREUND & SCHWARTZ, 1998; JANKOVIC *et al.*, 1990). Na maioria dos pacientes com DTM houve considerável melhora do quadro de disfunção (FREUND & SCHWARTZ, 1998; FREUND *et al.*, 1999; LINDERN, 2001), o que nos levou a crer na eficácia da TxB-A utilizada nestas doenças da articulação.

A aplicação de TxB-A reduz o número de eventos de bruxismo, devido a diminuição da atividade muscular periférica segundo BOLAYRI *et al.*, LEE *et al.*, REDAELLI, ALONSO- NAVARRO *et al.* Sem apresentar uma ação sobre o sistema

nervoso central segundo LEE *et al.* Os efeitos adversos deste tratamento são irrelevantes ou inexistentes para os mesmos autores.

A utilização de TxB-A em patologias acompanhadas de distúrbios de movimentos mostrou benéficos em outros aspectos clínicos, como o alívio das condições dolorosas concomitantemente. Os estudos realizados por BOLAYIR *et al.*, GUARDA- NARDINI *et al.*, SENER *et al.*, relatam eficácia da TxB-A na melhora da dor nos pacientes participantes.

Segundo ALONSO- NAVARRO *et al.*, GUARDA- NARDINI *et al.*, os trabalhos realizados, que demonstraram a eficácia da TxB-A para o tratamento de bruxismo, os músculos aplicados foram masseter e temporal, ou apenas masseter nos estudos de BOLAYRI *et al.*, LEE *et al.*, ALONSO- NAVARRO *et al.*, SENER *et al.* Observaram através da literatura, eficácia na aplicação de TxB-A em aplicação apenas em masseter, podendo sugerir que talvez não seja necessário a aplicação nos músculos temporais para o bruxismo.

Dosagem inferior a 100UI podem ser utilizados clinicamente em pacientes saudáveis com bruxismo segundo LONG *et al.* ALONSO- NAVARRO *et al.*, observou através da literatura citada uma variação de dose entre 25UI-40UI por músculo masseter e temporal. Segundo GUARDA- NARDINI *et al.*, 30UI para masseter e 20UI para temporal. SENER *et al.*, 14UI-20UI para masseter, BHIDAYASIRI *et al.*, 40UI por músculo tratado e 60UI para temporal.

Em relação aos pontos de aplicação, a TxB-A foi aplicada em um ponto por GUARDA- NARDINI *et al.*, dois pontos por REDAELLI *et al.*, ou três pontos distintos em masseter por BOLAYRI *et al.*, LEE *et al.*, REDAELLI *et al.*; e dois pontos no ventre anterior do temporal por GUARDA- NARDINI *et al.*

Os autores relatam bons resultados com a utilização da TxB-A para o bruxismo BOLAYRI *et al.*, LEE *et al.*, REDAELLI *et al.*, GUARDA- NARDINI *et al.*, SENER *et al.*, ALONSO- NAVARRO *et al.*, mostrando uma alternativa de tratamento segura para essas patologias.

SENER *et al.* Afirma que tanto a placa intra-oral como a TxB-A foram tratamentos igualmente eficazes para o bruxismo. Porém, a TxB-A pode ser uma alternativa mais efetivas, já que não há necessidade da colaboração do paciente para utilização da mesma diariamente, como acontece com a placa intra-oral.

5 CONCLUSÕES

- A TxB-A apresenta-se como uma alternativa terapêutica para pacientes portadores da síndrome dolorosa da articulação temporomandibular. Por ser um miorrelaxante potente e específico, ela irá promover o relaxamento dos músculos mastigatórios, diminuindo a dor e possibilitando uma função mandibular apropriada.
- Os efeitos colaterais são raros, e mesmo que existam, são transitórios, não acarretando maiores problemas aos pacientes.
- Em bora a TxB-A apresente comprovação científica de sua efetividade, a ciência não deixa de estudar sobre ela. Não podendo desprezar nenhuma alternativa na busca de aliviar e solucionar a dor, para assim melhorar a qualidade de vida de nossos pacientes.
- Os estudos clínicos mostram que a aplicação da TxB-A podem diminuir os níveis de dor, frequência dos eventos de bruxismo e satisfazer os pacientes no que diz respeito à eficácia da TxB nesta patologia. Assim o tratamento com TxB-A mostra-se seguro para pacientes com bruxismo.

REFERÊNCIA BIBLIOGRÁFICAS

ALENCAR, Jr. **Oclusão dores orofaciais e cefaleias**. Livraria Santos, São Pulo, 2005.

ALONSO-NAVARRO, H. *et al.* Tratamiento del bruxismo grave com toxina botulínica tipo A. *Rev. Neurol*, v.53, n.6, p.73, 2011.

AOKI, K.R. Review of a proposed mechanism for the antinociceptive action of botulinum toxin type A. *Neurotoxicology*, v.26, n.5, p.785-793, 2005.

BALBINOT, L.F. Toxina botulínica do tipo A para bruxismo. **Artes Médicas**, São Paulo, v.1, p.525-534, 2010.

BHIDAYASIRI, R., *et al.* Botulinum toxin in blepharospasm and oromandibular dystonia: comparing different botulinum toxin preparations. **Eur J Neurol**, London, v.13, n.1, p. 21-29.

BIASOTTO-GONZALEZ. *et al.* Abordagem interdisciplinar das disfunção temporomandibula. **Rev Brasileira de Otorrinolaringologista**, São Paulo, v.71, n.3, p.43-48, 2005.

BOLAYIR, G. *et al.* Toxin type A practice in bruxism cases. **Neutrol Psychiatry Brain Res**, London, v.12, n.1, p.43-45, 2005.

BLITZER, A. *et al.* Botulinum toxin for the treatment of oromandibular dystonia. **Ann Otol Rhinol Laryngol**, New York, v.110, n.2, p.93-97, 1989.

CHESHIRE, W.P. *et al.* Botulinum toxin in the treatment of myofascial pain syndrome. **Pain**, Netherlands, v.59, n.1, p.65-69,1994.

CLARK, G. T. The use of botulinum toxin for the treatment of temporomandibular disorders: preliminary findings. Discussion. **J Oral Maxillofac Surg**, Philadelphia, v.57, n.8, p.920-921, 1999.

COLHADO, O. *et al.* Botulinum toxic in pain treatment. **Braz J Anest**, v. 59, n. 3, p. 366-381, 2009.

DAELEN, B. *et al.* Treatment of recurrent dislocation of the temporomandibular joint type A botulinum toxin. **Int J Oral Maxillofac Surg**, Philadelphia, v.26 n.6, p.458-460,1997.

DUTTON, J. J. Botulinum-A toxin in the treatment of craniocervical muscle apasms: short and long-term local and systemic effects. **Surv. Ophthalmol**, Brookline, v.41, n.1 p.51-65, 1996.

DWOKIN, SF. *et al.* Research diagnostic criteria for the temporomandibular disorders: review, criteria, examinations and specifications, critique. **J Craniomandib Disord**, Fall, v.6, n.4, p.301-355, 1992.

FERREIRA, JJ. *et al.* Toxina botulínica para o tratamento de síndrome dolorosa. **Acta Reum Port**, v.31, n.1, p. 49-62, 2006.

FREUND, B., SCHWARTZ, M. The use of botulinum toxin for the treatment of temporomandibular disorder. **Oral Health**, Canada, v.88, n.2, p.32-37, 1998.

FREUND, B. *et al.* The use of botulinum toxin for the treatment of the temporomandibular disorders: preliminary findings. **J Oral Maxillofac Surg**, Philadelphia, v.57, n.8, p.916-920, 1999.

GUARDA-NARDINI, L. *et al.* Efficacy of botulinum toxin in treating myofascial pain in bruxers: a controlled placebo pilot study. **J. Craniomandibular Pract**, New York, v.26, n.2, p.126-135, 2008.

GUIMARÃES, A. *et al.* **Dor Orofacial entre Amigos Uma Discussão Científica**. Quintessence: São Paulo, 2012. 448p.

JONKOVIC, J.; ORMAN, J. Botulinum A toxin for cranial- cervical dystonia, spasmodic dystonia, other focal dystonias and hemifacial spasm. **J Neural Neurosurg Psychiatry**, London, v.53, n.8, p.633-639, 1990.

JONKOVIC, J. *et al.* Botulinum toxin treatment of cranial- cervical dystonia, spasmodic dystonia, other focal dystonias and hemifacial spasm. **J Neurol Neurosurg Psychiatry**, London, v.53, n.8, p.633-639, 1990.

KURTOGLU, C. *et al.* Effect of botulinum toxin- A in myofascial pain patients with or without functional disc displacement. **J Oral Maxillofac Surg**. Philadelphia, v.89, n.1, p.16-23, 2010.

LINDERN, J.J. Type A botulinum toxin in the treatment of chronic facial pain associated with temporomandibular dysfunction. **Acta Neurol Belg, Bruxelles**, v.101, n.1, p.39-41, 2001.

LEE, S.J. *et al.* Effect of botulinum toxins injection on nocturnal bruxism: a randomized controlled trial. **J Phys Med Rehabil**, New York, v.66, n.4, p.1644-1651, 2008.

LONG, H. *et al.* Efficacy of botulinum toxins on bruxismo: an evidence-based review. **Int. Dent. J**, Chicago, v.62, n.1, p.1-5, 2012.

LUND, D. P.: *et al.* The pain adaptation model: a discussion of the relationship between chronic musculoskeletal pain and motor activity. **Can J Physiol Pharmacol**, Ottawa, v.69, n.5, p. 683-694, 1991.

LUVIZUTO, E. *et al.* **Arquitetura facial**. São Paulo: Napoleão 2019. 512p.

MOORE, A.P.: WOOD, G.D. Medical treatment of recurrent temporomandibular joint dislocation using botulinum toxin A. **Br Dent J**, London, v.183, n.11/12, p.415-417, 1997.

NEVILLE, B.W.; DAM, D.D et al. **Patologia oral & maxilofacial**. Rio de Janeiro: Guanabara Kogan, 1998.623p.

OKESON, JP. **Bell's Orofacial Pain**. 6 ed. Chicago, Quintessence, 567p, 2005

OKESON, JP. **Tratamento das desordens temporomandibular e oclusão**, 7 ed. Rio de Janeiro, Elsevier 2013, 512-20.

REDAELLI, A. Botulinum toxin A in bruxers. One year experiemce. **Saudi Med J**.v.32, n.2 p. 156-159, 2011.

SENER, H.O. *et al.* Intramasseteric botulinum toxin injection is as effective as oral overnight splint in nocturnal bruxism. **Cephalalgia**, v.27, n.10, p. 1191, 2007.

SIQUEIRA, J. *et al.* Dores orofaciais diagnostico e tratamento. **Artes Médicas**, São Paulo, p. 816, 2012.

TOMMASI, A.F. **Diagnostico em patologia bucal** 2. ed: Pancast editorial, 1997. 597p

TRAVELL, J. *et al.* Pain and disability of the shoulder and arm. Treatment by intramuscular infiltration with procaine hydrochloride. **J Am Med Assoc**. Chicago, v.120, n.6, p. 417- 422, 1942.

WHEELER, A. H. *et al.* A randomized, double-blind, prospective pilot study of botulinum toxin injection for refractory, unilateral, cervicothoracic, paraspinal, myofascial pain syndrome. **Spine**, Philadelphia, v.23, n.15, p. 1662-1665, 1998.

WIEGANG, H. *et al.* 125-labelled botulinum A neurotoxin: pharmacokinetics in cats after intramuscular injection. **Naunyn Schimiedebergs Arch Pharmacol**, Germany, v.292, n. 2, p. 161-165, 1976.

