



Faculdade Sete Lagoas

Recredenciamento Portaria MEC 278/2016 - D.O.U 19/04/2016

FACULDADE SETE LAGOAS – FACSETE

JÉSSICA FERNANDES DE PAIVA

**DESAFIO RESTAURADOR DOS INCISIVOS CENTRAIS
SUPERIORES COM DISCREPÂNCIA DE COR**

**NATAL/RN
2018**

FACULDADE SETE LAGOAS – FACSETE

JÉSSICA FERNANDES DE PAIVA

“Desafio restaurador dos incisivos centrais superiores com discrepância de cor”


Monografia apresentada ao Curso de Pós-Graduação em Prótese Dentária da Faculdade Sete Lagoas - FACSETE, como requisito à obtenção do título de Especialista.

Orientador: Prof. Dr. Bruno de Castro Figueirêdo


**NATAL/RN
2018**

Monografia intitulada " **Desafio restaurador dos incisivos centrais superiores com discrepância de cor** " de autoria da aluna **Jéssica Fernandes de Paiva**.

Aprovada em 30/10/2019 pela banca constituída dos seguintes professores:



Prof. Dr. Bruno de Castro Figueiredo – CPGO/RN


Prof. Dr. Fábio Henrique Monteiro Schettini – CPGO/RN



Prof. Dra. Paula Bernardon – UNIOESTE/PR

Natal, 30 de outubro de 2019.

Faculdade Sete Lagoas - FACSETE
Rua Ítalo Pontelo 50
35700-170 – Sete Lagoas/MG
Telefone: (31) 3773 3268 - www.facsete.edu.br

RESUMO

A promoção da função oral de longo prazo deve ser objetivo primário em qualquer plano de tratamento abrangente. Neste contexto, três diferentes critérios de sucesso devem ser considerados, isto é, sucesso biológico, mecânico e estético. Tem sido verificado que a escolha certa do material restaurador e a capacidade técnica do operador impactam na longevidade das restaurações. O caso clínico do planejamento estético, foi de um coping de Zircônia no dente 11 escurecido e facetas nos dois incisivos centrais superiores.

Palavras-chaves: coping de zircônia, Faceta de porcelana, remanescente escurecido.

ABSTRACT

The search for fixed prosthetic oral rehabilitation has been increasing in recent years. The wear for fixed prosthesis may be one of the complications that can occur during a mandatory dental reduction of the teeth to be enabled although conservative without compromising pulp vitality where the same is not available for damage. Not always is a quantity of dental structure possible after its reduction, where its importance is given by conditioning the final result. The masking of darkened remnants has been done in some ways, in this study zirconia coping was used.

Keywords: zirconia coping, Veneer, remaining darkened.

SUMÁRIO

1 INTRODUÇÃO.....	06
2 CASO CLÍNICO.....	08
3 DISCUSSÃO.....	14
4 CONCLUSÃO.....	16
5 REFERÊNCIAS BIBLIOGRÁFICAS.....	17

1 INTRODUÇÃO

A zircônia existe também sobre três formas polimórficas: monoclinica, tetragonal e cúbica. A transformação termomecânica induzida da fase tetragonal para a fase monoclinica explica o sucesso obtido desse material na Engenharia e na Medicina. (BISPO, 2015).

As cerâmicas odontológicas têm a capacidade de caracterizar os dentes naturais e suas propriedades físicas e ópticas podendo ser aplicadas em casos simples e complexos, atendendo altas expectativas estéticas. (BARIZON, T. L. et al., 2014).

Com o desenvolvimento dos materiais dentários, vários sistemas cerâmicos foram projetados para mimetizar o resultado estético final das reabilitações em prótese fixa em metal free que estão descritas na literatura. (RADAELLI, et al., 2016).

No entanto, a alta translucidez de uma faceta ou coroa em cerâmica pura nem sempre é uma vantagem, por exemplo, em casos com dentes descoloridos. (TABATABAIAN, et al., 2016). Durante muito tempo os laminados cerâmicos e as reabilitações cerâmicas totais mostraram suas limitações quando se trata de mascarar o substrato dentário severamente descolorido. Essas limitações são principalmente devido à escolha do material reabilitador e a habilidade do ceramista de regular a quantidade adequada de opacificadores necessários, de modo a mascarar efetivamente o substrato dentário descolorido e tornar o resultado estético aceitável. (MAGNE, et al., 2010).

Enfatiza Hatai (2014) a necessidade da reabilitação metal free, em imitar a dentição natural sem a interferência de cor de substrato ou de pino metálico aparente através da restauração final.

Em alguns casos, um material reabilitador com capacidade de mascaramento ideal de remanescente dentário ou pinos metálicos é criteriosamente recomendado para alcançar resultados estéticos aceitáveis impedindo assim o aparecimento de manchas escuras na cerâmica. (TABATABAIAN, et al., 2016).

Há alguns anos, a zircônia foi introduzida na Odontologia para confecção de coroas cerâmicas, sendo considerada uma das melhores alternativas para reconstruções protéticas. (BISPO, 2015). Apesar da Zircônia apresentar um alto

desempenho mecânico, uma das principais limitações está relacionada à cimentação às estruturas dentárias. (MARTINS, et al., 2015).

Bispo (2015) enfatiza, que não só a adesão é comprometida na zircônia, mas também, o seu envelhecimento promovido pela umidade que favorece a degradação, a rugosidade e a presença de trincas, gerando dúvidas quanto às suas indicações e contraindicações na clínica odontológica.

As cerâmicas a base de zircônia apresentam um mecanismo diferente de resistência denominado transformação induzida pelo estresse, o que significa que a estrutura do material sofre alterações microestruturais quando exposto a essas condições (OLIVEIRA, 2017). “A zircônia pode resistir ativamente a propagação de rachaduras pela transformação de uma fase tetragonal em uma fase monoclinica na ponta de uma fenda, que é acompanhada por um aumento de volume de 3% a 4%.” (OLIVEIRA, 2017, p. 36).

Cortês (2010), quando comparou as infra-estruturas de todos os grupos a base de zircônia tetragonal policristalina, ele constatou que as mesmas apresentaram valores de transmitância significativamente menores, o que pode ser decorrente de uma maior concentração de cristais.

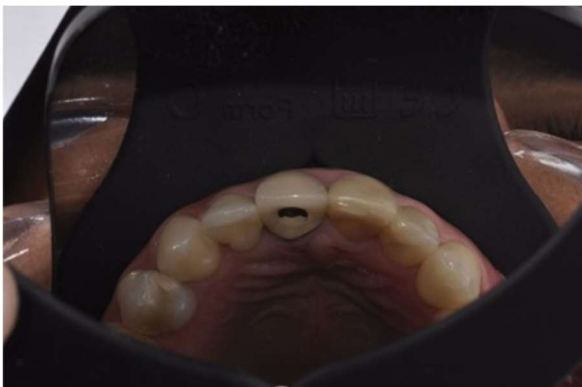Dentre as cerâmicas ditas policristalinas, a zircônia é biocompatível com os tecidos dentários, permite a integração dos tecidos gengivais ao dente de forma natural, não produz reações de hipersensibilidade e não produz alterações de paladar. (BISPO, 2015).

Diante disso, o objetivo desse trabalho foi de apresentar as propriedades e a eficácia das cerâmicas odontológicas em tratamentos com alta exigência estética.

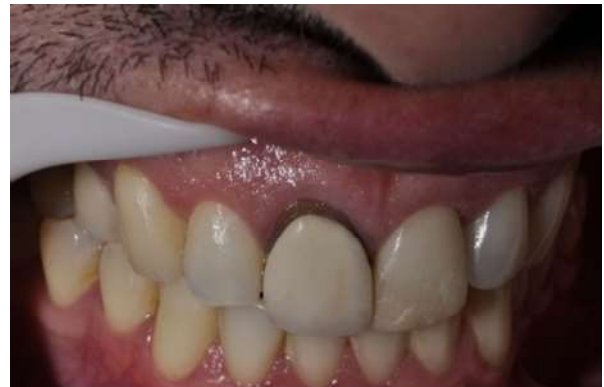2 CASO CLÍNICO

Paciente (F. J. N.), 38 anos, sexo masculino, procurou atendimento odontológico na FACSETE, queixando-se de não estar satisfeito com a aparência estética de seu sorriso. No exame clínico intra-oral foi observado que o mesmo tinha sido reabilitado com uma coroa metalocerâmica no elemento 11 e 21 com resina composta, sendo o primeiro com pino metálico e apresentando remanescente escuro. Foi proposto no caso clínico, uma reabilitação com restauração indireta cerâmica, sendo o 11 com um coping de zircônia e uma coroa reduzida e uma faceta no 21.

Na primeira etapa do plano de tratamento foram realizadas algumas fotografias para o planejamento estético do sorriso, por meio do digital smile design (DSD), enceramento e mockup. (Fotografias 1 e 2).

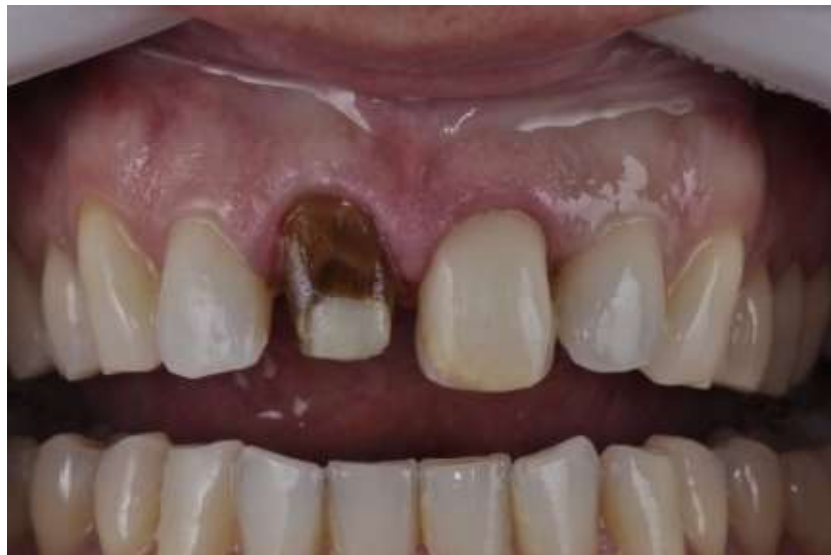

Fotografia 1 – Aspecto clínico inicial intraoral do paciente.
Fonte: Autor



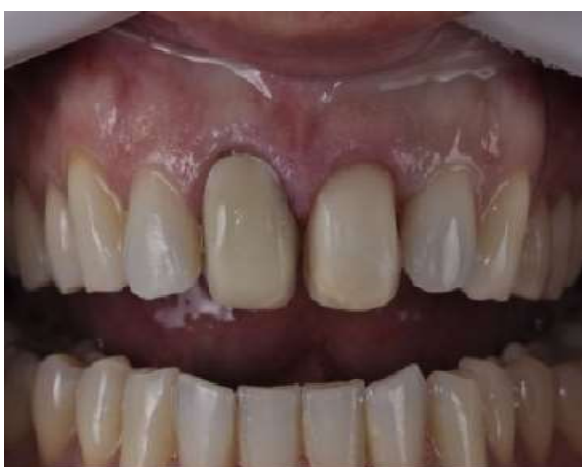Fotografia 2 – Aspecto clínico inicial intraoral do paciente.
Fonte: Autor

Após o planejamento inicial foi feita a remoção da coroa metalocerâmica do elemento 11, remoção da resina composta do elemento 21 e manteve-se o pino metálico do elemento 11 devido suas condições favoráveis. Em ambos foram feitos os preparos com brocas diamantadas (Ception), para receber o material protético selecionado, a sequência das brocas foram 1014 para delimitar término, 2200 para desgaste proximal, 3216 para união dos sulcos de orientação, 3118 para desgaste palatino e 4138 para acabamento e 2135 para o preparo da faceta, foi feita a confecção dos provisórios e em seguida realizado a moldagem com a técnica duplo fio com silicone de adição (Futura - FGM). (Fotografia 3).

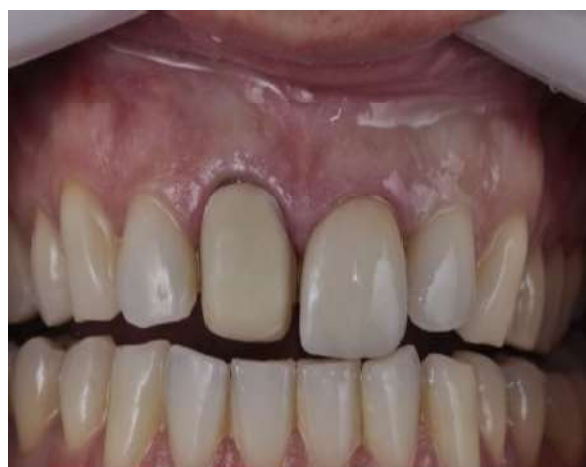

Fotografia 3 – elementos 11 e 21 após a remoção da coroa metalocerâmica e da resina composta
Fonte: Autor

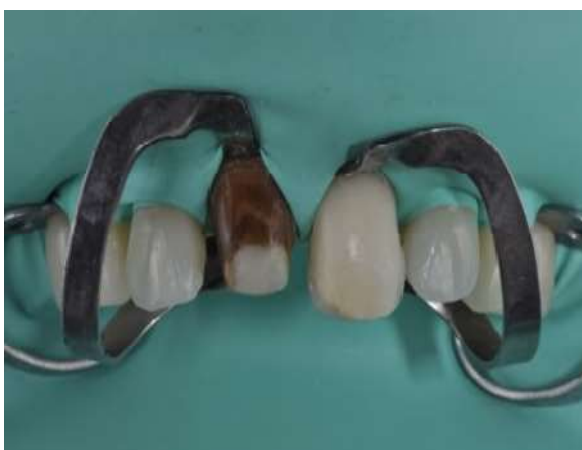Feito os preparos dos elementos dentários 11 e 21, foi realizado o teste do coping de zircônia na cor A2, com o objetivo de buscar a semelhança do substrato dentário do elemento 21 e para uma seleção mais precisa da cor do cimento. (Fotografia 4). A faceta de dissilicato de lítio também foi selecionada a cor A2. (Fotografia 5). Em seguida, realizou-se o isolamento absoluto para evitar que umidade no local comprometesse a cimentação e também uma modificação no grampo 212 para melhorar a adaptação na região cervical facilitando a visualização no momento da cimentação. (Fotografias 4, 5, 6 e 7).



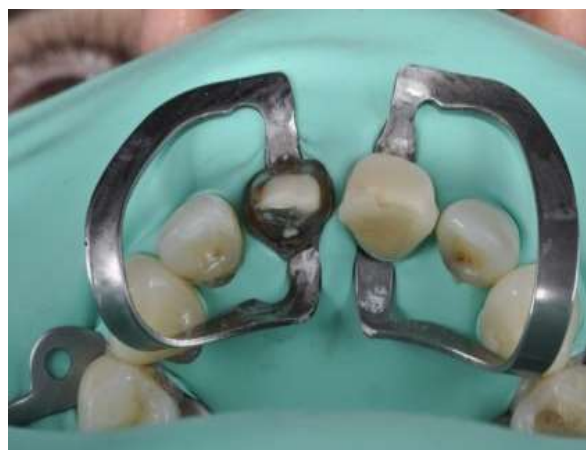Fotografia 4 – Teste de adaptação do coping de zircônia no elemento 11.
Fonte: Autor



Fotografia 5 – Teste de adaptação da faceta no elemento 21.
Fonte: Autor

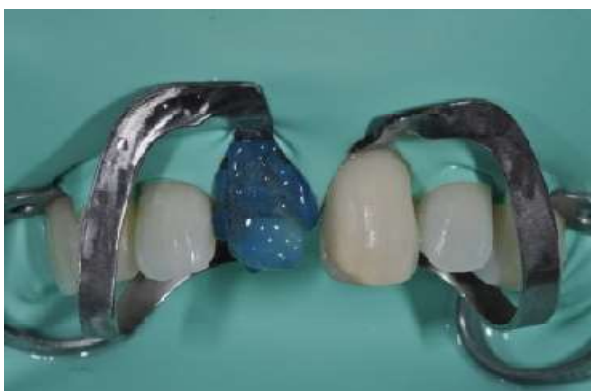

Fotografia 6 – Vista vestibular do isolamento
Fonte: Autor

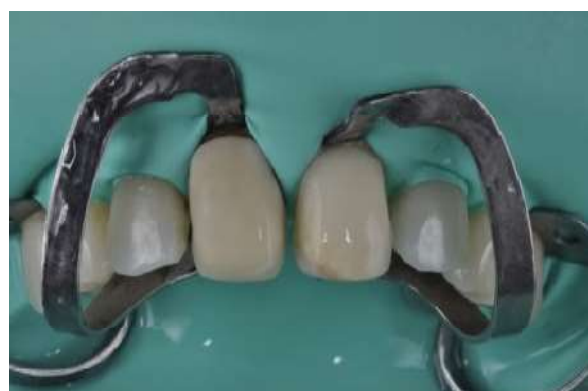

Fotografia 7 – Vista oclusal do isolamento
Fonte: Autor

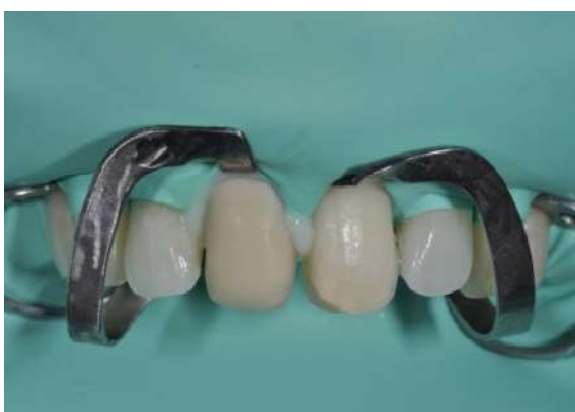Com o teste do coping, da faceta e do isolamento absoluto já realizados, precedeu-se a aplicação de uma camada de cerâmica de cobertura no coping de zircônia pelo protético, para uma melhor adesão na superfície no momento da cimentação e em seguida o condicionamento do elemento dentário 11, com ácido fosfórico a 37% (Condac – FGM), por 30 segundos e removidos com água pelo dobro de tempo do condicionamento ácido. (Fotografia 8). Na próxima etapa foi feito o teste do coping na superfície seca, seguido da aplicação do sistema adesivo (Adesivo da Ivoclar) e cimentação com o cimento Variolink esthetic (Ivoclar vivadent), polimerizado por 40 segundos. (Fotografias 9, 10 e 11).



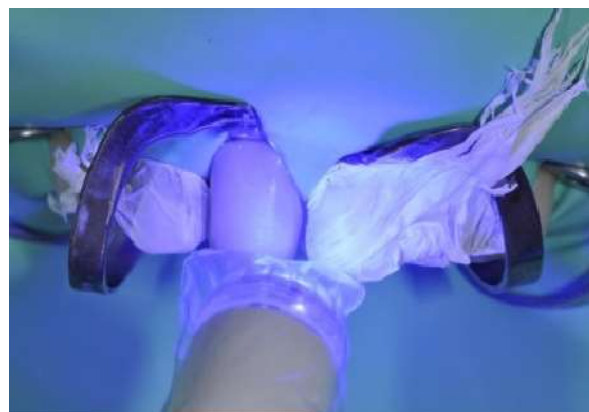Fotografia 8 – Condicionamento com Ácido Fosfórico a 37%.
Fonte: Autor



Fotografia 9 – Teste do coping na superfície seca
Fonte: Autor

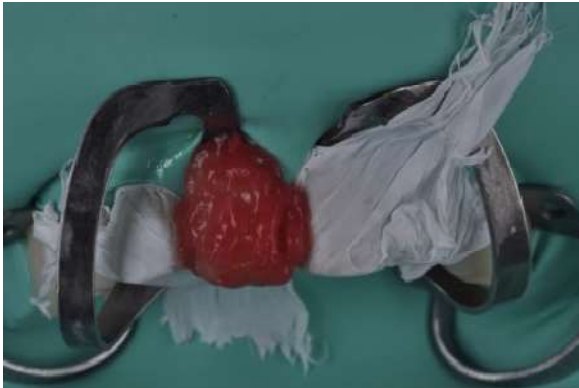

Fotografia 10 – Cimentação do coping no elemento 11.
Fonte: Autor

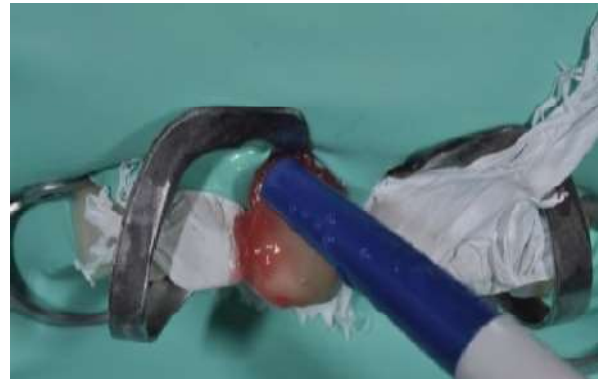

Fotografia 11 – Fotopolimerização do coping.
Fonte: Autor

Após a finalização da cimentação do coping, o mesmo foi condicionado com ácido fluorídrico a 5% (Condac – FGM), por 20 segundos seguido de remoção do excesso do ácido com sugador e com água abundante. (Fotografias 12 e 13).

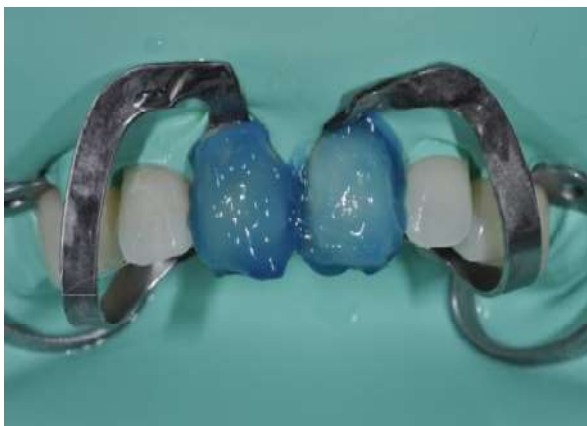

Fotografia 12 – Condicionamento com ácido fluorídrico a 5% do coping no elemento 11.
Fonte: Autor

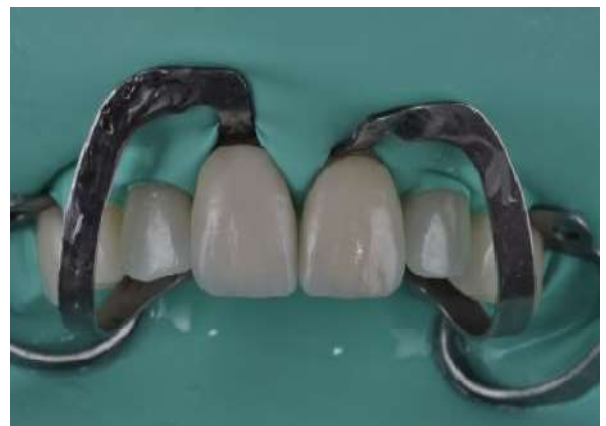

Fotografia 13 – Remoção do excesso do ácido fluorídrico a 5% com sugador.
Fonte: Autor

Depois do condicionamento da superfície do coping de zircônia, foi realizado a limpeza da superfície do coping e condicionamento do elemento 21, ambos com ácido fosfórico a 37% seguido da remoção do mesmo com água abundante e feito o teste das facetas nos elementos 11 e 21 na superfície seca. (Fotografias 14 e 15).

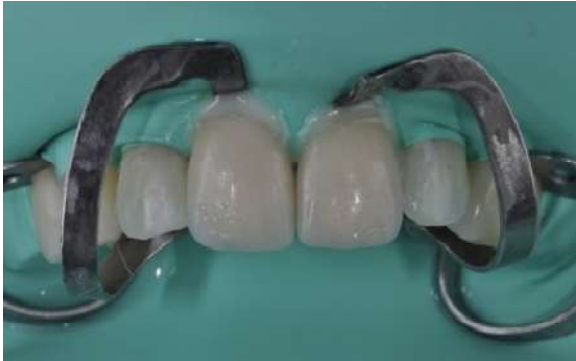

Fotografia 14 – Limpeza com ácido Fosfórico a 37% do elemento 11 e para condicionamento do elemento 21.
Fonte: Autor

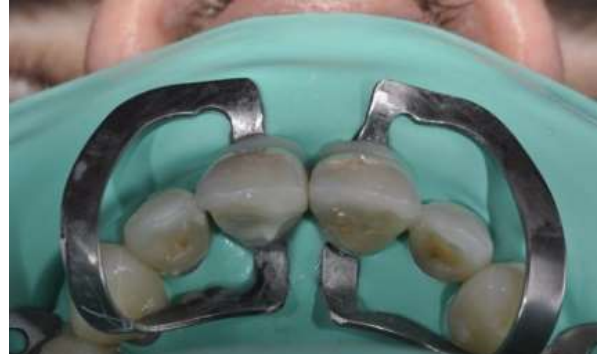

Fotografia 15 – Teste das facetas nos elementos 11 e 21.
Fonte: Autor

Com as facetas bem adaptadas, realizou-se a aplicação do silano e a cimentação das duas facetas com o cimento resinoso Variolink esthetic (Ivoclar vivadent). E glicerina no término da restauração, seguido de fotoativação. (Fotografias 16 e 17).

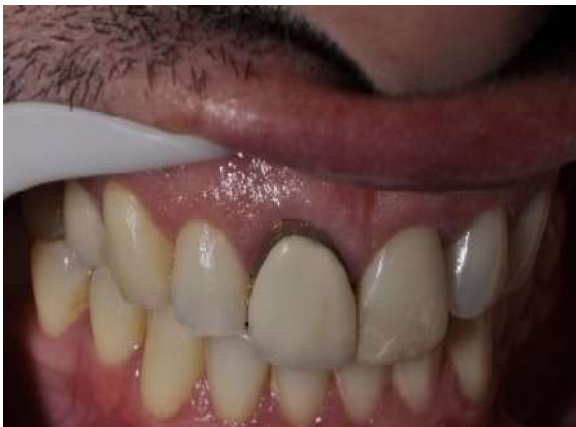

Fotografia 16 – Vista vestibular dos elementos cimentados.
Fonte: Autor

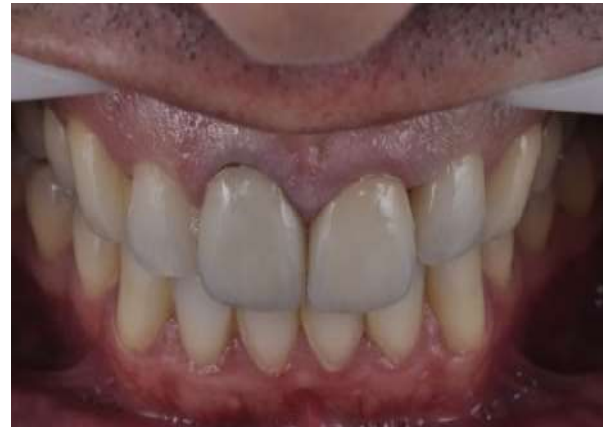

Fotografia 17 – Vista oclusal dos elementos cimentados.
Fonte: Autor

Resultado após a cimentação dos elementos dentários 11 e 21 do antes (Fotografia 18) e depois (Fotografia 19).



Fotografia 18 – Elementos dentários 11 e 21 com o trabalho antigo.
Fonte: Autor



Fotografia 19 – Elementos dentários 11 e 21 após a reabilitação.
Fonte: Autor

3 DISCUSSÃO

Recursos para mascaramento de remanescentes dentários escurecidos e pinos metálicos vem sendo expostos na literatura. Algumas alternativas podem obter resultados satisfatórios quando se trata das limitações acima citados, uma delas é a utilização de um coping de Zircônia com uma cerâmica de cobertura.

Em seus estudos MARTINS et al., (2015), sustenta que apesar da Zircônia apresentar alto desempenho mecânico, uma de suas principais limitações seria sua cimentação as estruturas dentárias e BISPO (2015) enfatizou que a adesão não seria a única limitação na Zircônia, mas também, seu envelhecimento promovido pela umidade, assim favorecendo a degradação, rugosidade e presença de trincas, assim gerando dúvidas sobre suas indicações e contra-indicações na clínica odontológica.

Bispo (2015) enfatiza que a Zircônia é biocompatível com os tecidos dentários, permite a integração dos tecidos gengivais ao dente de forma natural, não produz reações de hipersensibilidade e alterações ao paladar. E Segundo Radaelli, et al.,(2016), as propriedades da Zircônia policristalina para mascaramento é maior dentre as demais cerâmicas, devido ao índice de Refração.

Tabatabaian et al., (2016), verificou que houve alteração na Zircônia pelos substratos dentários e os pinos metálicos usados não deferiram em termos da quantidade de mudança de cor mais do que o substrato de Zircônia.

Já Radaelli et al., (2016), as coroas translúcidas podem se assemelhar aos dentes naturais, mas em algumas situações os elementos a serem restaurados geralmente apresentam menos mudanças de cor que necessitam de pequenos ajustes.

4 CONCLUSÃO

A agregação óptica das várias tentativas da aplicação de porcelana ao substrato dentário escuro ou com pino metálico pode ser alcançada de maneira efetiva e previsível quando um método sistemático é utilizado de forma cautelosa. O método utilizado para mascarar o substrato dentário escuro e com pino metálico com sucesso foi obtido após a utilização de um coping de Zircônia seguido de uma cerâmica de cobertura.

5 REFERÊNCIAS BIBLIOGRÁFICAS

BARIZON, Karine T. L. et al. Ceramic materials for porcelain veneers: Part II. Effect of material, shade, and thickness on translucency. **The Journal Of Prosthetic Dentistry**, S.n., v. 3, n. 112, p.864-870, set. 2014.

TABATABAIAN, Farhad et al. Effect of Three Different Core Materials on Masking Ability of a Zirconia Ceramic. **Journal Of Dentistry**, Tehran, v. 13, n. 5, p.340-348, set. 2016.

RADAELLI, Manuel Tomás B. et al. Masking ability of different ceramic systems over a darkened substrate. **Stomatos**, Canoas, v. 22, n. 42, p.23-31, jan./jun., 2016. Semestral.

MAGNE, Michel et al. The Parallel Stratification Masking Technique: an Analytical Approach to Predictably Mask Discolored Dental Substrate. **The European Journal Of Esthetic Dentistry**, Berlin, v. 5, n. 4, p.330-339, jan. 2010.

CORTÉS, Milko Javier Villarroel. **Avaliação espectrofotométrica de diferentes sistemas cerâmicos**. 2010. 139 f. Tese (Doutorado) - Curso de Ciências Odontológicas, Odontologia Restauradora, Unesp Universidade Estadual Paulista 139, Araraquara, 2010.

BISPO, Luciano Bonatelli. Cerâmicas odontológicas: vantagens e limitações da zircônia. **Revista Brasileira de Odontologia**, Rio de Janeiro, v. 72, n. 1/2, p.24-29, jan./jun., 2015. Semestral.

MARTINS, Aurealice Rosa Maria et al. Improving adhesion between luting cement and zirconia-based ceramic with an alternative surface treatment. **Brazilian Oral Research**, São Paulo, v. 29, n. 1, p.1-2, 2015. FapUNIFESP (SciELO). <http://dx.doi.org/10.1590/1807-3107bor-2015.vol29.0054>.

OLIVEIRA, Paula Fernanda Gomes de; RABELLO, Tiago Braga. Tratamento de superfície para a cimentação adesiva de cerâmicas à base de zircônia: revisão de literatura. **Revista Brasileira de Odontologia (rbo)**, Rio de Janeiro, v. 74, n. 1, p.36-39, 31 mar. 2017. Associação Brasileira de Odontologia Rio de Janeiro (ABORJ). <http://dx.doi.org/10.18363/rbo.v74n1.p.36>.

HATAI, Yugo. Extreme masking: achieving predictable outcomes in challenging situations with lithium disilicate bonded restorations. **The International Journal Of Esthetic Dentistry**, Berlin, v. 9, n. 2, p.206-222, jan. 2014.