

FACULDADE SETE LAGOAS - FACSETE

BARBARA ALEXANDRA FEDELE

***TRATAMENTO COMPENSATÓRIO DA CLASSE III EM PACIENTES COM
DENTIÇÃO PERMANENTE***

**SÃO PAULO – SP
2018**

BARBARA ALEXANDRA FEDELE

***TRATAMENTO COMPENSATÓRIO DA CLASSE III EM PACIENTES COM
DENTIÇÃO PERMANENTE***

Monografia apresentada ao curso de
Especialização *Lato Sensu* da FACSETE
como requisito parcial para obtenção
do título de especialista em Ortodontia.
Área de concentração: Ortodontia.
Orientador: Prof. Silvio Kazutoshi Gunzi.

**SÃO PAULO – SP
2018**

Fedele, Barbara Alexandra

Tratamento compensatório da Classe III em pacientes com dentição permanente/ Barbara Alexandra Fedele - 2018.

42 fs.

Orientador: Prof.Silvio Kazutoshi Gunzi.

Monografia (Especialização) - Faculdade Sete Lagoas, 2018.

1. Ortodontia. 2. Classe III. 3. Ortodontia Corretiva .

I. Tratamento compensatório da Classe III em pacientes com dentição permanente

II. Silvio Kazutoshi Gunzi.

FACULDADE SETE LAGOAS - FACSETE

Monografia intitulada "***Tratamento compensatório da Classe III em pacientes com dentição permanente***" de autoria da aluna Barbara Alexandra Fedele, aprovada pela banca examinadora constituída pelos seguintes professores:

Prof. Dr. José Luis Gonçalves Bretos - Coordenador

Prof.(a) Examinador(a)

Prof.(a) Examinador(a)

São Paulo, _____ de _____ de 2018.

AGRADECIMENTOS

Agradeço à Deus por ter permitido que eu chegasse até aqui, só ele sabe pelas dificuldades que passei e me ajudou a seguir em frente e não desistir.

Aos meus Pais, que fizeram de mim o que sou hoje, a profissional que me tornei e por me ampararem sempre com o amor incondicional que é recíproco.

Ao meu marido Ricardo Naoki Sasaki que sempre esteve ao meu lado nestes anos, sendo meu alicerce.

A minha grande e amada amiga Suelen Paula Costa que contribuiu e muito para a confecção deste trabalho.

Ao meu orientador Professor SILVIO KAZUTOSHI GUNZI, que faltam palavras para descrever o tamanho do meu agradecimento, um grande mestre que me ensinou além do que eu acreditava poder aprender, ser humano incrível, uma honra ser sua orientada.

A toda família NEO, pois é assim que sempre me senti nesta instituição, obrigada a cada funcionário, cada professor que tive o prazer de conhecer e receber seus conhecimentos, vocês são muito especiais.

Ao professor JOSÉ LUIS GONÇALVES BRETOS e sua filha LORETTA que me ajudaram além do que se imagina, minha eterna gratidão.

***“Deus nos concede, a cada dia, uma página de vida nova no livro do tempo.
Aquilo que colocamos nela, corre por nossa conta. ”.***

(Chico Xavier)

RESUMO:

A abordagem não cirúrgica no tratamento da má oclusão de Classe III, tem se tornado a escolha mais frequente pelos pacientes no consultório e a procura deste tratamento já na dentição permanente em grande escala. Devido ao medo da cirurgia, alto custo e muitas vezes a falta do conhecimento do procedimento, o paciente vem na procura de um método alternativo compensatório. O objetivo deste trabalho foi, através de revisão de literatura, descrever os principais tratamentos da Classe III em pacientes com dentição permanente. Desde que a má oclusão de Classe III seja de leve a moderada e não haja uma queixa de perfil facial, o ortodontista possui diversas opções de tratamentos. Depois de uma correta análise facial, análise dentária e cefalométrica, as compensações dentárias podem ser feitas através do uso de elásticos por inclinação dentária, onde a colaboração do paciente é indispensável para um bom resultado, com exodontias e retração anteroinferior auxiliados por ancoragem esqueléticas (mini-implantes e mini-placas) ou dentárias, mesialização da arcada superior e distalização do arco inferior com aparelhos extra-orais.

Palavras-chave: Ortodontia, Classe III, Ortodontia Corretiva

ABSTRACT:

The non-surgical approach in the treatment of Class III malocclusion has become the most frequent choice for patients in the office and the search for this treatment in large-scale permanent dentition. Due to fear of surgery, high cost and often lack of knowledge of the procedure, the patient comes in the search for an alternative compensatory method. The present work was, through literature review, to describe the main events of Class III in patients with permanent dentition. Since Class III malocclusion is mild to moderate and there is no facial profile complaint, the orthodontist has treatment options. After a correct facial analysis, dental and cephalometric analysis, dental compensations can be made through the use of elastic by dental inclination, where the patient's collaboration is indispensable for a good result, with anodontic and anteroinferior retraction assisted by skeletal anchorage (mini -implants and miniplates) or dental, mesialisation of the upper arch and distalization of the lower arch with extra-oral appliances.

Keywords : Orthodontics, Class III, Orthodontics corrective.

LISTA DE FIGURAS

FIGURA 1: Arco contínuo de expansão	14
FIGURA 2: Elásticos apoiados em mini-implantes para controle da vestibularização dos incisivos	15
FIGURA 3: Mecânica de mesialização	17
FIGURA4: Aparelho extraoral J-hook de tração alta	18
FIGURA5: Mecânica para a obtenção de trespasse horizontal positivo	20
FIGURA6: Mecânica de deslize	23
FIGURA7: Técnica Meaw	25
FIGURA8: Retração de dentes anteriores	28
FIGURA9: Aparelho BBRME (bone-borne rapid maxilar expander)	30

SUMÁRIO

1.	INTRODUÇÃO.....	11
2.	PROPOSIÇÃO.....	13
3.	REVISÃO DE LITERATURA.....	14
4.	DISCUSSÃO.....	40
5.	CONCLUSÃO.....	45
	REFERÊNCIAS BIBLIOGRÁFICAS.....	46

1. **INTRODUÇÃO**

Cada vez mais no dia a dia clínico, o ortodontista se depara com pacientes resistentes a certos tipos de tratamento. Pacientes com a má oclusão de Classe III fazem parte deste grupo.

A má oclusão esquelética de Classe III ocorre por deficiência no crescimento da maxila, crescimento excessivo da mandíbula ou ambos (ARAÚJO e ARAÚJO, 1996)

A etiologia da má oclusão de Classe III é multifatorial devido à interação de fatores hereditários e ambientais. As contribuições da base do crânio, maxila, mandíbula e articulação temporomandibular foram descritas em detalhe na literatura (BATTAGEL, 1993). As más oclusões de Classe III associadas às desarmonias craniofaciais são muito mais difíceis de tratar e tendem a ter recidivas (KORBMACHER et al., 2005)

Embora seja difícil mudar completamente os padrões de crescimento individuais, certos tratamentos podem fornecer um melhor resultado. Portanto, prever o prognóstico para a má oclusão de Classe III é importante para escolher um plano de tratamento eficaz. (KIM et al., 2009).

Nos pacientes em fase de crescimento, um tratamento viável é a utilização de máscara de tração maxilar, ou seja, tratamento ortopédico. Entretanto, aos pacientes que cessaram o crescimento, restam apenas o tratamento orto-cirúrgico ou tratamento compensatório.

Para pacientes cujos problemas ortodônticos são tão graves que nem a modificação do crescimento nem a camuflagem oferecem uma solução, a cirurgia para realinhar as bases esqueléticas ou reposicionar os segmentos dentoalveolares é a única opção de tratamento possível. Uma indicação para cirurgia, obviamente, é uma má oclusão severa demais para a ortodontia compensatória. Além disso, promove uma melhora maior da estética facial (KATIYAR et al., 2010).

O Tratamento onde o paciente se encontra com a dentadura decídua ou mista se torna mais otimista com relação à cirurgia ortognática (ZUPO et al., 2011). Mas

aquele paciente na fase adulta dificilmente fica livre de uma cirurgia, porém a recusa é muito grande sobre este tratamento.

No tratamento compensatório, os movimentos dentais são muitas vezes opostos daqueles necessários antes da cirurgia, onde a descompensação dentoalveolar é o objetivo. O tratamento com camuflagem ortodôntica só deve ser realizado em adultos jovens se, antes do início do tratamento, houver indicações clínicas e cefalométricas de que o crescimento residual não provocará piora da deformidade após o tratamento, causando assimetria dentofacial. A camuflagem também implica que o reposicionamento dentário terá um efeito favorável ou pelo menos menos prejudicial à estética facial (HISANO et al., 2007).

Assim, a técnica de compensação dentária é uma opção, desde que se respeite as relações dentárias, perfil facial, relações cefalométricas e expectativa do paciente (ARAÚJO e ARAÚJO, 1996).

Algumas das formas descritas na literatura para a utilização desta técnica são o uso da técnica biofuncional, extrações dentárias, ancoragem esquelética para mesialização e distalização, uso de protratores e uso de elásticos intermaxilares.

2. PROPOSIÇÃO

A proposta deste trabalho foi, através de revisão de literatura, relatar os principais tratamentos compensatórios da Classe III em pacientes com dentição permanente.

3. REVISÃO DE LITERATURA

Raveli et al., em 2004, relataram o caso clínico de uma paciente com pseudo Classe III tratada com aparelho fixo. Paciente do gênero feminino, 17 anos, leucoderma, que apresentava uma boa saúde bucal, face simétrica, perfil côncavo e padrão dolicofacial. O exame intraoral revelou, Classe III de molares, sobressaliência negativa, sobremordida moderada, linhas médias não coincidentes e tendência à mordida cruzada anterior funcional. Como plano de tratamento iniciou-se pela montagem do aparelho fixo nas arcadas. Após alinhamento no arco superior foi utilizado um arco contínuo de expansão, a fim de corrigir a mordida cruzada anterior pelo movimento para vestibular dos incisivos superiores (Figura1). Foi instalada uma barra palatina nos primeiros molares superiores e extração dos segundos pré-molares inferiores. Para fechamento das extrações foi utilizado um arco 0.018" X .025", com alças "Bull" reverso. Elásticos corrente para fechamento de diastemas na arcada superior e elásticos de Classe III em ambos os lados foram colocados para uma melhor relação de caninos e molares. Para a correção da linha média em uma segunda etapa foram utilizados elásticos de Classe II no lado esquerdo e Classe III no lado direito. O tratamento resultou na correção da pseudo Classe III, alinhamento e nivelamento, correção da sobressaliência, sobremordida e relação caninos. Molares passaram a exibir uma relação de Classe III. Como contenção, foi utilizada uma placa removível superior e uma barra fixa 3X3 no arco inferior. Os autores concluíram que o tratamento de uma pseudo Classe III é satisfatório com a extração de pré-molares inferiores.

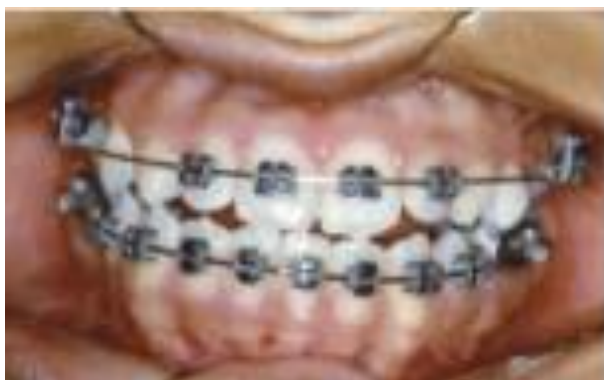

Figura 1: Arco contínuo de expansão (Raveli et al. 2004)

Chung et al., em 2005, relataram o caso clínico de um paciente de 16 anos do gênero masculino que se apresentava com ausência dos incisivos centrais inferiores, protrusão anterior inferior, sulco labiomentual profundo, lábio inferior proeminente e evertido, ausência de selamento labial e má oclusão de Classe III dentária. Como plano de tratamento foi indicado elásticos de Classe III, apoiados em mini-implante superior e em canino inferior. Foram instalados dois mini-implantes do tipo C em região de molares superior para que não houvesse vestibularização dos incisivos superiores, já que numa mecânica convencional podem ocorrer extrusão dos dentes de ancoragem e vestibularização superior anterior. Terceiros molares foram removidos, o tratamento foi iniciado com alinhamento e distalização dos dentes posteriores inferiores, utilização de elásticos de Classe III pelo maior tempo possível. Após a recuperação dos espaços dos incisivos centrais inferiores foram colocados dentes provisórios. Ao término do tratamento, colocação de contenção de Hawley inferior e fixa superior. Como resultado foi obtido uma relação de molar e canino em Classe I e equilíbrio facial. Os autores concluíram que a ancoragem absoluta pode ser usada como ganchos para elásticos intermaxilares em casos que a extrusão de dentes usados como ancoragem deve ser evitada (Figura 2)

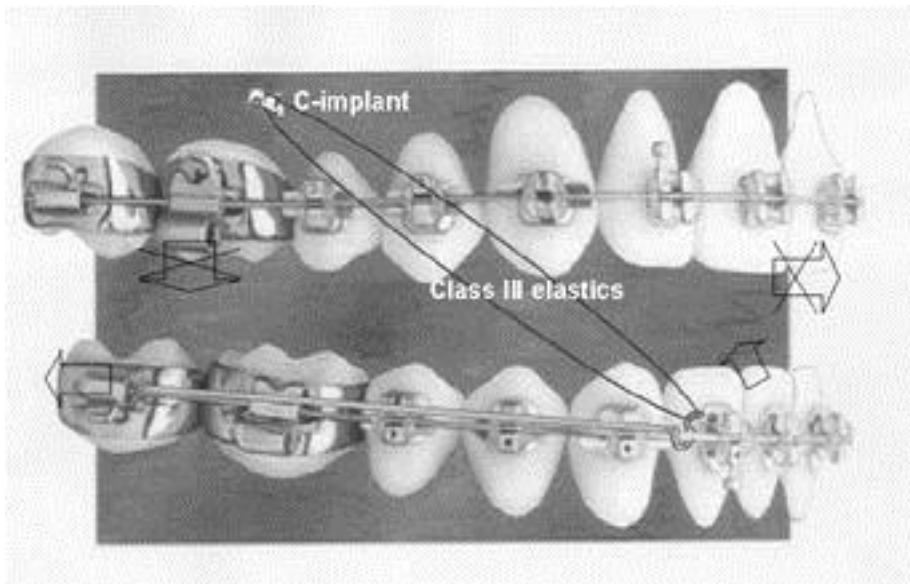


Figura 2: Elásticos apoiados em mini-implantes para controle da vestibularização dos incisivos (Chung et al. 2005)

Hamamci et al., em 2006, relataram o caso clínico de uma paciente adulta, Classe III e mordida aberta, tratada sem cirurgia e com aparelho Edgewise, aparelho extraoral, elástico de Classe III e em caixa anterior. Paciente de 16 anos que tinha como queixa a ausência de toque dos dentes anteriores junto com a aparência estética. A paciente não possuía hábitos parafuncionais nem histórico familiar de tal aparência. Havia um desvio de linha média de 3mm para o lado esquerdo da mandíbula, mordida aberta de 4mm, mordida cruzada anterior e posterior esquerda, hipoplasias e anomalias nos incisivos laterais superiores, diastemas na mandíbula devido a extração dos primeiros molares inferiores por cáries. A análise cefalométrica revelou uma Classe III esquelética com mordida aberta. Como forma de tratamento na primeira consulta foi instalado o aparelho Roth Edgewise na arcada superior e inferior, por um mês fios de NiTi foram colocados e logo após fios de aço, mais a utilização de um aparelho de tração reversa passando entre o canino e o incisivo lateral abaixo do plano oclusal, fazendo uma força unilateral de 350gr. A máscara reversa foi aplicada apenas durante a noite por aproximadamente 10 horas por 6 meses. O objetivo do aparelho de tração reversa era trazer os dentes maxilares para frente, corrigir a mordida cruzada e fechar a mordida aberta no sentido horário. Na mandíbula foi feita a retração dentária com elásticos corrente e intermaxilares de Classe III. Como contenção foram utilizados arcos de Hawley nas arcadas superior e inferior. O tratamento resultou em mordida aberta anterior e mordida cruzada totalmente corrigidos, Classe I dentária, fechamento dos espaços mandibulares e correção de linha média.

Tabuchi et al., em 2010, relataram o caso clínico de uma paciente do gênero feminino de 10 anos que apresentava uma má oclusão de Classe III combinada com a agenesia do incisivo lateral superior direito e má formação do incisivo lateral superior esquerdo. Possuía perfil côncavo com protrusão dos lábios, diminuição eretroposição da maxila e aumento do tamanho da mandíbula. Como tratamento, foi feita a extração do incisivo lateral superior esquerdo, colagem do aparelho fixo sistema Edgewise e após nivelamento fechamento dos espaços entre incisivos, caninos e primeiros pré-molares. Foi instalada barra palatina para iniciar a mesialização dos dentes posteriores com mola aberta, além disso, a paciente usou uma máscara facial de protração por mais de 13 horas por dia durante 18 meses, não só como ancoragem para avanço da maxila como também para efetuar

movimento maxilar de mesialização dos dentes posteriores (Figura 3). Foi utilizado elásticos de Classe III e refeita a anatomia dos caninos superiores. A contenção consistiu em um fio palatino fixo. Como resultado foi obtido relação de molar Classe II, fechamento do espaço anterior, melhora no fechamento e protrusão dos lábios, mesialização de molares sem inclinação de coroas, não houve reabsorção radicular após avaliação de panorâmica e, perfil e oclusão se mantiveram aceitáveis mesmo durante o tempo de controle anual.

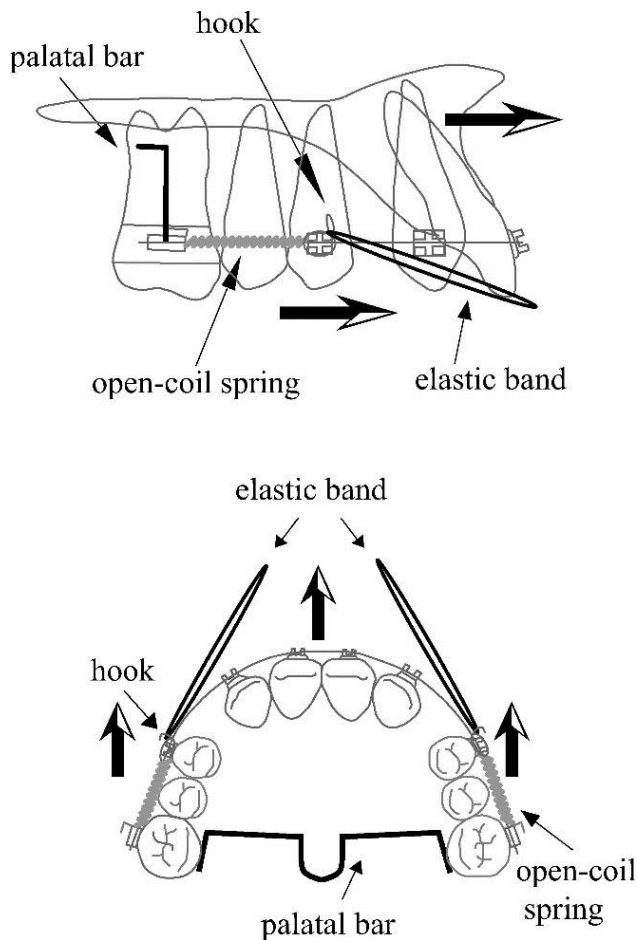


Figura 3: Mecânica de mesialização (Tabuchi et al., 2010).

Kuroda et al., em 2010, avaliaram os efeitos do aparelho extra-oral J-hook no arco inferior de pacientes Classe III adultos. A amostra foi de 14 pacientes (4 homens e 10 mulheres), que como critério de inclusão foram: ângulo ANB, relação molar de Classe III e não possuir alteração congênita craniofacial. Todos os casos foram tratados com multibracket e um aparelho extraoral J-hook de tração alta (Figura 4). O período de tratamento foi de 26,1 meses. O aparelho J-hook foi aplicado

diretamente no arco inferior com 200g de força em cada lado somente à noite, seu uso foi de 8,9 meses. Após a extrusão dos molares inferiores foi alcançada uma relação de molar de Classe I, elásticos de Classe III foram usados por 7,9 meses para manter a oclusão. Terceiros molares foram extraídos antes do início do tratamento e nenhum paciente apresentou disfunção de ATM após tratamento ativo. Como resultado obteve-se uma inclinação lingual dos incisivos inferiores e inclinação distal dos molares. Conseqüentemente, o arco dental inferior foi movido distalmente e o plano oclusal mostrou uma rotação no sentido anti-horário resultando em molares em Classel.

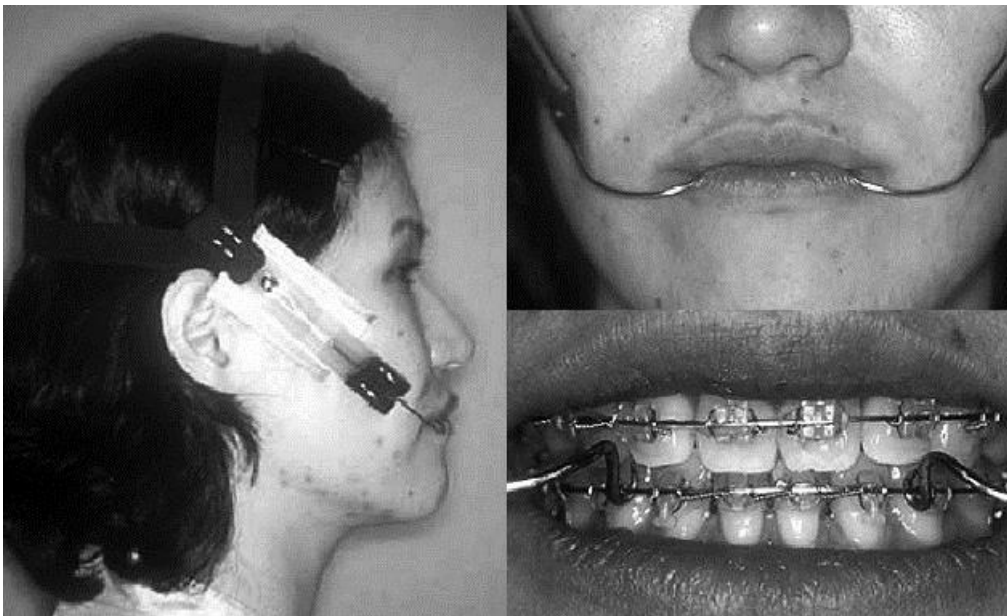

Figura 4: Aparelho extraoral J-hook de tração alta (Kuroda et al., 2010)

Farret et al., em 2010 relataram o caso clínico do paciente J.F.O de 23 anos, que apresentava padrão de face longa com excessivo aumento no terço inferior e não apresentava selamento labial. Seu perfil era convexo devido à divergência entre os planos palatino e mandibular. Ao exame clínico apresentava-se com má oclusão Classe III, subdivisão esquerda, relação de caninos Classe III, desvio de linha média inferior de 3mm para o lado direito e mordida aberta de 6mm que se estendia dos incisivos até os molares. Observava-se mordida cruzada posterior bilateral devido a uma atresia do arco dentário superior. Com as análises da telerradiografia e da cefalometria se confirmou o padrão vertical. Como plano de tratamento foi indicado a expansão lenta da maxila com o uso da barra palatina dupla removível

cimentada em primeiros e segundo molares, e era ativada a cada 30 dias, após 6 meses de uso foi acrescentado acrílico na região dos ômgas para permitir que a língua exercesse pressão sobre os batentes. Mentoneira com tração vertical de 400gf em cada lado, e utilizada por 12 horas/dia. Foi realizado alinhamento e nivelamento com o aparelho fixo Edgewise standard 0.022"X0.028" até fios 0.021"X0.025" de aço em ambos os arcos. Foram utilizados elásticos de Classe III de segundos molares superiores até os ganchos localizados entre incisivos e caninos inferiores. Após o fechamento da mordida foi realizado ajuste oclusal para finalizar a intercuspidação. Como resultado do tratamento obteve-se uma melhora no aspecto facial, redução na altura facial inferior, selamento labial passivo e redução da convexidade do perfil, consequência da rotação anti-horária da mandíbula. Relação de molar Classe I lado direito e moderada Classe III lado esquerdo e caninos em Classe I. Fechamento da mordida aberta, correção do desvio da linha média e sobremordida e sobressaliência adequadas. O paciente realizou tratamento fonoaudiológico para reeducação da língua, e o caso se manteve estável nos controles pós-tratamento.

Angheben et al., em 2013, apresentaram um caso clínico de tratamento compensatório de paciente com Classe III utilizando a técnica Biofuncional. Paciente do gênero masculino, 18 anos de idade, Classe III esquelética com mordida de topo na região anterior, aumento da altura facial anteroinferior e relação molar de Classe III bilateral. A telerradiografia em norma lateral inicial revelou um padrão de crescimento vertical com divergências entre os planos horizontais da face, incisivos superiores protruídos e vestibularizados e incisivos inferiores bem posicionados e suavemente inclinados para lingual. Foi escolhido o tratamento compensatório com a prescrição de braquetes biofuncionais para Classe III (Morelli, Sorocaba/SP), com ranhura de 0.022" X 0.030", torque nos incisivos superiores de 0 graus, torque vestibular nos incisivos inferiores de +10⁰, caninos superiores +13⁰ e caninos inferiores +7⁰. O início do alinhamento e nivelamento foi realizado com fio redondo de níqueltitânio de calibre 0,014". Botões linguais foram colados na face palatina dos incisivos centrais superiores para a utilização de elásticos de 1/8" até os ganchos dos acessórios dos incisivos laterais inferiores, com a finalidade de obter um trespasse horizontal positivo nas fases iniciais do tratamento (Figura 5). Após a fase inicial utilizou-se elásticos intermaxilares de Classe III 3/16" pesado para a obtenção

de uma Classe I bilateral. Os resultados cefalométricos ao final do tratamento revelaram um posicionamento mais protruído da maxila em relação à base do crânio, uma melhora existente entre as bases apicais e os incisivos inferiores apresentando uma maior inclinação para lingual. Concluíram que a técnica Biofuncional representa uma alternativa viável para tratamentos compensatórios da Classe III.

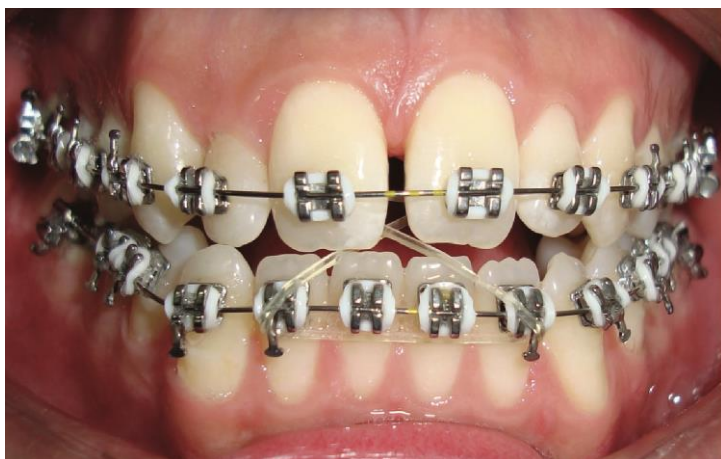

Figura 5: Mecânica para a obtenção de trespasse horizontal positivo (Angheben et al., 2013)

Sobral et al., em 2013 relataram o caso clínico de três pacientes. O primeiro caso era um paciente de 27 anos com queixa de problemas funcionais relacionados à mastigação. Quanto às características faciais: perfil reto, proporcional e terço facial harmonioso, competência labial em repouso, e ausência de assimetrias evidentes. No aspecto clínico, apresentou uma má oclusão de Classe III de Angle, com mordida aberta anterior (2 mm), mordida cruzada posterior bilateral, apinhamento anteroinferior de 2 mm. Apesar da discrepância esquelética, o caso apresentou viabilidade de tratamento para ser apenas ortodôntico. O tratamento em si foi iniciado com expansão lenta da arcada superior com um expansor do tipo Hyrax. Três meses após a correção da mordida cruzada posterior, o expansor Hyrax foi removido e bráquetes padrão Edgewise foram instalados. No arco inferior, extrações de 38 e 48 foram solicitados, com posterior colocação do aparelho, com a exceção de caninos e incisivos, porque se eles fossem incluídos, causaria projeção indesejável destes dentes, devido à presença de apinhamento. Mecânica de Classe III (150 g / lado) foi iniciada, nos dentes 17, 27 com deslizamento na parte inferior do

arco, estendendo-se dos tubos de dentes 37 e 47 para a mesial dos caninos inferiores. Com isso, o objetivo dessa etapa era usar toda a ancoragem do arco superior para distalizar o arco inferior, dente por dente, a fim de minimizar efeitos colaterais, como a rotação no sentido anti-horário do plano oclusal superior (Figura 6). Assim, o tratamento foi realizado até a correção da relação molar e da obtenção de espaço na região anteroinferior. Então o canino e incisivos foram incluídos. Como resultado de tratamento foi possível estabelecer uma oclusão de Classe I em caninos e molares, correção da mordida aberta anterior, correção da mordida cruzada, alinhamento e nivelamento adequados, com repercussão direta na estética do sorriso. No segundo relato de caso clínico o paciente, 20 anos tinha como queixa principal a presença de mordida aberta anterior e assimetria facial. Em relação às características faciais, perfil convexo, terço médio da face ligeiramente aumentado, competência labial e presença de assimetria devido ao desvio mandibular para a esquerda. Na análise clínica apresentou uma má oclusão de Classe III de Angle, com mordida aberta anterior, 1mm de overjet, com inclinação vestibular dos incisivos superiores e inferiores, caracterizando uma biprotrusão. Como tratamento foi indicada a abordagem cirúrgica, que logo foi descartada pela paciente. A alternativa de tratamento era um tratamento ortodôntico compensatório com extração dos segundos pré-molares superiores e primeiros pré-molares inferiores, e o uso de aparelho extrabucal (gancho J de tração alta) no arco inferior durante a retração de caninos e incisivos. No arco superior, uma lenta expansão foi realizada com um Expansor Hyrax. Bráquetes do sistema Edgewise (0.022" x 0.028") foram colocados. Após a remoção do dispositivo Hyrax, extrações dos dentes 15 e 25 foram solicitados e, em seguida, o alinhamento e nivelamento foi realizado. No arco inferior, inicialmente as extrações dos dentes 34 e 44 foram feitas. O gancho J foi adaptado no arco inferior, com tração alta (150 g / lado). O paciente foi instruído a usá-lo por pelo menos 12h / dia. Foi ancorado diretamente no arco, preso aos caninos, com o objetivo de distalizar os caninos inferiores e, ao mesmo tempo, devido à alta tração, promover controle vertical eficiente, gerando uma rotação do plano oclusal inferior no sentido anti-horário, favorável ao fechamento da mordida aberta. Enquanto isso, no arco superior, o fechamento do espaço era feito de forma recíproca, com o objetivo de permitir a perda de ancoragem posterior, juntamente com retração e verticalização dos incisivos e conseqüentemente fechamento da mordida aberta. Como resultado os principais objetivos do tratamento foram

realizados, estabelecer uma relação dentária adequada, com importante recuperação geral da estética da face e, de maneira específica, significativa melhora no sorriso, com a ausência da exposição dos dentes inferiores, colaborando para camuflagem da assimetria mandibular. No terceiro caso clínico relatado o paciente, 29 anos, que tinha como queixa principal mordida aberta anterior, associada com dificuldade mastigatória. Quanto às características faciais, perfil convexo, terço facial inferior aumentado em grande parte e incompetência labial em repouso. Os lábios apresentaram uma relação desequilibrada. Na análise clínica observou-se uma má oclusão de Classe III de Angle, mordida aberta anterior (2 mm), overjet de -2 mm. Mesmo com a ausência de queixa sobre a estética facial, ficou claro que a melhor opção para o tratamento seria a combinação de ortodontia com cirurgia ortognática. O paciente manifestou prontamente sua aversão à cirurgia. O tratamento ortodôntico compensatório foi proposto. O tratamento em si teve seu início com a extração dos terceiros molares inferiores, a instalação de mini-implantes entre os dentes 15, 16 e 25, 26, e bráquetes Edgewise em dentes posteriores. Com um arco de aço inoxidável de 0.018" x 0.025" na arcada inferior, a mecânica para executar controle vertical e distalização dos dentes inferiores após a remoção dos terceiros molares se iniciou. Os mini-implantes na região posterior do arco superior funcionaram como pontos de ancoragem esquelética. A correção molar foi realizada com a ajuda de guias longos deslizantes que receberam elásticos de mini-implantes no arco superior. Esses guias estavam perto aos tubos nos dentes 37 e 47, estendendo-se anteriormente até a superfície distal do canino. A força exercida por os elásticos (150 g) na tração alta potencializaram a curvas de inclinação distal dos dentes 37 e 47, distalizando eles, ao mesmo tempo em que promoviam controle do plano oclusal inferior. Como os segundos molares foram distalizados e atingidos seu lugar adequado, os guias estavam sendo transferidos para o próximo molar e assim por diante. Quando os dentes posteroinferior já haviam sido consideravelmente distalizados, de modo que alguns diastemas apareceram entre os caninos e os incisivos laterais, os incisivos foram incluídos no tratamento. A mecânica intermaxilar persistiu até a realização da oclusão Classe I de molar e canino, e o estabelecimento de overbite e overjet adequados. Como resultado do tratamento uma relação dentária adequada foi obtida, com melhora significativa na estética do sorriso, fechamento da mordida aberta anterior, alinhamento, nivelamento e correção de inclinação e rotação foram alcançados com sucesso.

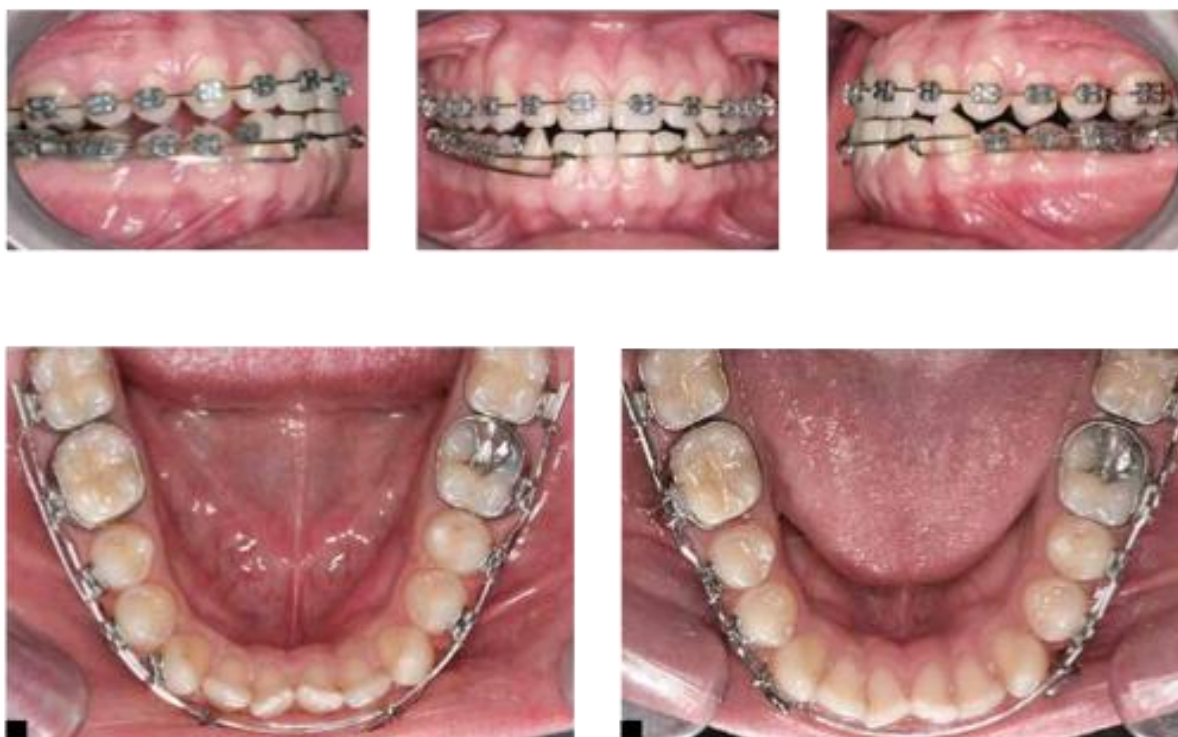

Figura 6: Mecânica de deslize (Sobral et al. 2013)

He et al., em 2013 relataram o caso clínico de quarenta e quatro pacientes com maloclusões de Classe III esquelética do Departamento de Ortodontia, Hospital da China Ocidental. Os critérios de inclusão foram: (1) relação classe III esquelética de leve a moderada; (2) relação molar Classe III de Angle bilateralmente; (3) ausência ou apinhamento leve (4 mm); (4) ausência de deslocamento mandibular funcional e incapacidade da mandíbula para voltar espontaneamente; e (5) falta de sintomas de desordem temporomandibular. O grupo experimental constituiu-se de 20 pacientes (10 homens e 10 mulheres) que foram tratados com MEAW (multi-loop edgewise archwire) e elásticos de Classe III modificados nos mini-implantes maxilares. O grupo controle consistiu de 24 pacientes (10 homens e 14 mulheres) que foram tratados com MEAW e elásticos de Classe III dos segundos molares superiores. Todos os pacientes foram tratados com aparelhos Edgewise pré-ajustados. Terceiros molares inferiores foram extraídos antes do tratamento. Todos os dentes foram amarrados ou colados, incluindo os segundos molares em ambos os arcos. Após o alinhamento e nivelamento serem alcançados pelo uso de fios seqüenciais

de Ni-Ti redondos à retangulares, um MEAW 0.018" X 0.025" fio de aço inoxidável foi colocado no arco inferior e um fio de aço inoxidável reto, tamanho 0.019"X0.025", foi colocado na parte superior. Mini-implantes de 1,6 mm de diâmetro e 9 mm de comprimento foram colocados na região interradicular nos espaços entre os segundos pré-molares superiores e os primeiros molares no grupo experimental. Elásticos leves de Classe III, tamanho 5/16", foram utilizados a partir dos implantes no grupo experimental e dos segundos molares superiores no grupo de controle para os primeiros loops no MEAW (mesial aos caninos) para resolver a má oclusão Classe III e / ou para corrigir qualquer desvio da linha média inferior. Os elásticos de Classe III foram utilizados até a obtenção de um molar em Classe I, um bom relacionamento de canino foi alcançado por mais 2 meses depois disso, para melhorar a estabilidade do resultado. Todas as radiografias cefalométricas laterais foram numeradas aleatoriamente e as identidades dos pacientes foram ocultadas durante a análise cefalométrica. Cada radiografia foi analisada três vezes por um investigador experiente, e o valor médio de cada parâmetro foram utilizadas para posterior análise. Vinte radiografias selecionadas aleatoriamente foram medidas com um mês de intervalo para testar a confiabilidade das medições. Como resultado a oclusão satisfatória foi estabelecida para todos os pacientes. Ninguém exibiu qualquer alteração temporomandibular. Os tempos totais de tratamento, o grupo experimental e o grupo controle foram 14 meses e 18,5 meses, respectivamente. Os autores concluíram que na técnica MEAW com elásticos de Classe III modificados por mini-implantes maxilares, pode-se efetivamente distalizar molares sem qualquer extrusão e inclinação dos incisivos inferiores. A Técnica MEAW e elásticos de Classe III modificados fornece uma estratégia de tratamento apropriada, especialmente para pacientes com alto ângulo e tendência de mordida aberta. (Figura 7)

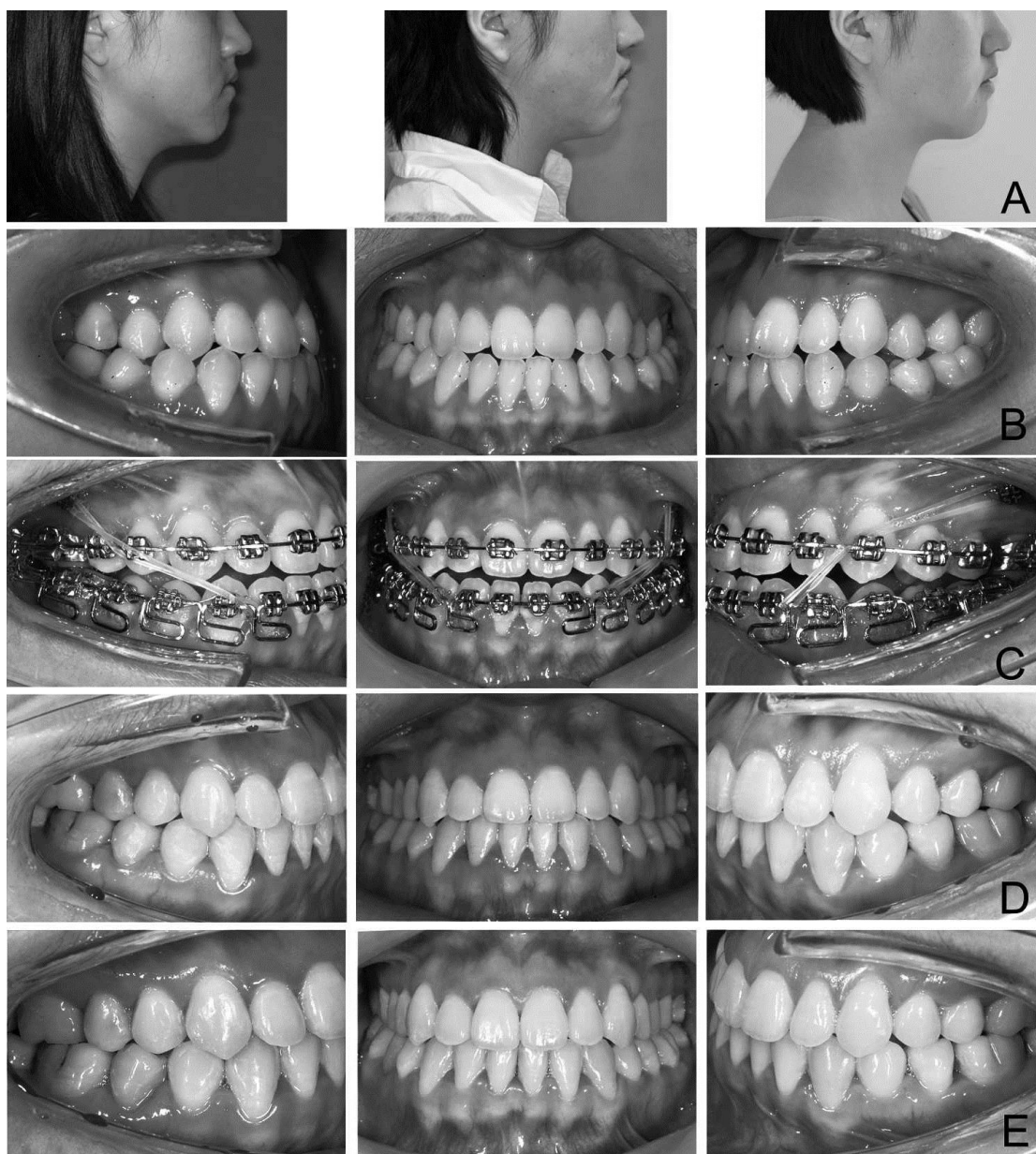


Figura 7: Técnica Meaw (He et al. 2013)

Prado (2014) apresentou dois relatos de casos clínicos de Classe III tratados com a técnica biofuncional. No primeiro caso clínico a paciente de 18 anos de idade apresentava falta de selamento labial, perfil côncavo, mordida aberta esquelética e relação molar de Classe III associada a mordida cruzada anterior. Foram extraídos os dentes 36 e 46 e o alinhamento e nivelamento dos arcos foram feitos com fios redondos 0.014" e 0.018" de NiTi, juntamente com elásticos anteriores para o descruzamento anterior. Quando se evoluiu para os fios retangulares passou se a utilização integral dos elásticos de Classe III e juntamente com a mecânica de fechamento de espaços das exodontias. Após o tratamento observou se um

satisfatório alinhamento associado a uma relação de Classe I de caninos e molar em ambos os lados, melhora no perfil facial que se tornou suavemente convexo e um bom trespasse vertical. No segundo caso clínico a paciente de 25 anos de idade apresentava uma grande assimetria facial e desvio de linha média geralmente presentes em pacientes com Classe III esquelética. Seu perfil era côncavo devido a deficiência de maxila. Apresentava uma relação de Classe III de molar e canino do lado direito, mordida cruzada anterior e a perda do 26. Da mesma forma que o caso anterior foi instalado o sistema pré-ajustado Biofuncional para Classe III. Iniciou-se o alinhamento e nivelamento com arcos redondos até os arcos 0.019" X 0.025" NiTi. Após o descruzamento da região anterior a paciente iniciou o uso dos elásticos de Classe III e diagonais para auxiliar na correção da linha média. Os resultados obtidos foram uma melhora do perfil e da assimetria facial, relação de Classe I de canino e molares em ambos os lados, sobressaliência e sobremordida dentro dos padrões da normalidade. Em ambos os casos os resultados do tratamento foram extremamente satisfatórios

Ferreira et al., em 2014, apresentaram um caso clínico como forma de tratamento compensatório de Classe III usando a técnica Biofuncional. A paciente C.L.S, 15 anos, apresentava um padrão facial de Classe III, prognatismo mandibular, retrusão de lábio superior, protrusão de lábio inferior e comprometimento ântero-inferior da face aumentado. Ao exame clínico verificou-se uma relação de Classe III no lado direito e esquerdo, mordida cruzada anterior e desvio de linha média inferior de 3mm para o lado direito. Na telerradiografia apresenta perfil côncavo, Classe III esquelética e padrão de crescimento horizontal. Como forma de tratamento foi iniciada a colagem direta de bráquetes na arcada inferior com prescrição biofuncional. Seguindo com a colagem de botões na face palatina dos incisivos superiores e utilizados elásticos 3/16" para descruzamento ântero-posterior. Após o descruzamento anterior foi feita a colagem de braquetes prescrição biofuncional no arco superior. O alinhamento e nivelamento foram feitos com fios 0.014" e 0.016" NITI, fios 0.018" e 0.020" aço para corrigir curva de spee. Após este passo evoluiu-se para fios retangulares até 0.019"X0.025" para a utilização de elásticos de Classe III. Para correção da linha média, foram utilizados elásticos de Classe III (3/16" força média) no lado esquerdo e diagonal anterior (5/16"). Ao final do tratamento obteve-se uma relação de molar e caninos em Classe I, melhora no perfil ósseo e

tegumentar e correção do trespasse horizontal negativo. Os autores concluíram que a técnica Biofuncional pode ser usada de maneira eficiente para compensação da Classe III.

Valarelliet al., em 2014, relataram o caso clínico da paciente L.R.S, gênero feminino, 13 anos que se queixava da estética de seu sorriso e espaço para um dente. Na análise facial, apresentava uma discrepância esquelética, que resultava em um aumento do terço inferior da face, padrão III esquelético dolicocefálico, perfil reto a levemente côncavo, selamento labial presente e ângulo nasolabial aceitável. Ao exame clínico intrabucal, constatou-se Classe II subdivisão esquerda de Angle, falta de espaço para o elemento 23, mordida cruzada posterior bilateral, mordida aberta anterior, corredor bucal amplo e desvio de linha média superior. Prosseguiu-se a mecânica, com arcos retangulares de aço 0.019" X 0.025", utilizando-se elásticos intermaxilares para correção de Classe III bilateral (3/16" médio) e de intercuspidação (quadrado na região anterior – 5/16" médio). Após a remoção do aparelho foi instalado a Placa de Hawley no arco superior e contenção 3X3 no arco inferior. Os autores concluíram que a mecânica empregada provocou a lingualização e extrusão dos incisivos, o que favoreceu o fechamento da mordida aberta; as alterações obtidas foram apenas dento-alveolares; a altura facial ântero-inferior manteve-se inalterada; a lingualização dos incisivos superiores e inferiores propiciaram uma discreta retrusão do lábio superior e conseqüentemente aumento do ângulo nasolabial e que a colaboração da paciente no uso dos elásticos foi fundamental para obtenção dos resultados satisfatórios.

Neto (2014) apresentou o relato de caso clínico com compensação dentária em um paciente do gênero masculino de 22 anos e 10 meses com mordida cruzada anterior. Em seu exame facial revelou características equilibradas: padrão mesofacial, simetria e selamento labial. No entanto, uma deficiência maxilomandibular sagital também foi observada, um ângulo mentocervical obtuso, que confirmou o diagnóstico. Havia também uma discreta predominância da deficiência maxilar. A maloclusão foi classificada como Classel de Angle com mordida cruzada anterior, ausência de primeiro pré-molares superiores, caninos em Classe III, apinhamento anterior mandibular, incisivos centrais superiores

rotacionados e diastemas anteriores. O primeiro plano de tratamento apresentado ao paciente foi a Ortodontia combinada com a cirurgia ortognática que o paciente recusou prontamente. Foi sugerido então um plano alternativo. Incluía ortodontia compensatória com aparelhos ortodônticos em ambos os arcos e extração de primeiros pré-molares inferiores, já que o paciente havia sofrido a exodontia dos primeiros pré-molares superiores anteriormente. O plano de tratamento foi iniciado com a instalação do arco o lingual de Nance, aparelhos ortodônticos fixos com slot 0.022” em ambos os arcos; extração dos primeiros pré-molares inferiores; nivelamento e alinhamento dos dentes com fios de nickel-titanium e aço inoxidável; retração dos dentes anteriores mandibulares usando mecânica de deslize. Para a retração de dentes anteriores mandibulares foi realizado um aumento da dimensão vertical, devido a mordida cruzada anterior. Foi utilizado arco de aço 0.019” X 0.025” e ganchos foram soldados entre caninos e incisivos laterais para a utilização de elásticos intermaxilares de classe III (¼ força média), que serviram para controlar a ancoragem junto com o arco lingual que foi removido após retração dos dentes anteriores e fechamento de espaços de extração (Figura 8). Elásticos em cadeia foram utilizados para fechar possíveis espaços interproximais. Na finalização do caso pode-se observar oclusão de canino e molar normais assim como o overjet e overbite. A radiografia final mostrou paralelismo de raízes e a posição do lábio inferior mais protruído melhorou a estética facial. Esses resultados foram confirmados com estabilidade clínica após oito anos de sua conclusão. Concluiu-se que padrões esqueléticos podem ser tratados com a compensação dentária.

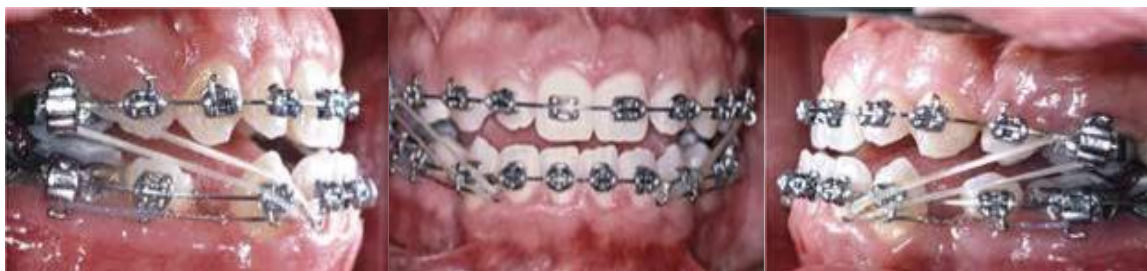

Figura 8: Retração de dentes anteriores (Neto. 2014)

San't Anna et al., em 2015 relataram o caso clínico de um paciente do sexo masculino, 23 anos, com má oclusão de Classe III, subdivisão esquerda, assimetria facial evidente, com leve atresia do arco maxilar, mordida cruzada anterior, linha

média inferior deslocada aproximadamente 3 mm à direita e diastema anterior de 3 mm na maxila e 2 mm na mandíbula. As opções de tratamento foram uma combinação de cirurgia ortognática e tratamento ortodôntico, para abordar a assimetria facial mandibular ou realizar um tratamento ortodôntico compensatório estabelecendo uma melhor oclusão e camuflando a assimetria. O paciente escolheu a segunda opção. Como tratamento, foi colocado o aparelho fixo ortodôntico padrão Edgewise. O alinhamento e o nivelamento começaram com NiTi 0.014", aço inoxidável (SS) 0.016", 0.018 "e 0.020", elástico ¼" foi usado no lado direito para correção da mordida cruzada. A correção da linha média foi feita com elásticos em cadeia na arcada inferior, trazendo dente a dente para o lado esquerdo. Elásticos de Classe III 5/16" foi usado no lado esquerdo por um período de 6 meses para auxiliar a correção do relacionamento sagital esquerdo. O torque vestibular foi aplicado no dente 13 para promover melhor intercuspidação. Em seguida, foi utilizado um elástico ¼" na diagonal entre os dentes 23 e 43 por 4 meses para ajudar na correção da linha média. O resultado alcançado com o tratamento de camuflagem, Classe I de molares e caninos, overjet e overbite ideais, a mordida cruzada foi corrigida e uma melhor forma do arco maxilar. A linha média foi melhorada, mas um leve desvio permaneceu. O aspecto facial permaneceu inalterado, uma vez que nenhuma cirurgia foi realizada.

Seo et al. em 2015 relataram o caso clínico de uma menina de 13 anos que se queixava de assimetria facial, queixo protruso e dificuldade em ocluir os dentes. O exame clínico mostrou que ela tinha a face inferior relativamente longa e assimetria facial com o queixo desviado para a esquerda. O exame intraoral revelou uma relação molar de Classe III bilateral, uma relação de canino unilateral de Classe III à direita, mordida anterior deficiente, discrepância ântero-posterior e uma mandíbula protuberante. A cirurgia ortognática após a conclusão do crescimento seria a primeira opção de tratamento por causa da relação mandibular anteroposterior e assimetria facial, mas a paciente optou não fazer. O tratamento inicial foi com expansão maxilar. O C-expansor, que é um aparelho BBRME (bone-borne rapid maxilar expander) consiste em três partes: quatro mini-implantes (1,8 mm diâmetro, 8,5 mm de comprimento; C-implant Co., Seoul, Coréia), um parafuso de expansão e um corpo de acrílico. Quatro mini-implantes foram colocados na mucosa palatina 8 mm apicalmente ao rebordo alveolar: dois entre os caninos e primeiros pré-molares

e os outros dois entre os segundos pré-molares e primeiros molares. Um corpo de resina acrílica com um parafuso de expansão foi fabricado, ao longo da curvatura do palato duro. Após a instalação dos mini-implantes, o acrílico foi conectado aos mini-implantes (Figura 9). O parafuso de expansão foi ativado uma vez por dia (0,25 mm / d) e o processo foi encerrado em 6 semanas. A expansão da maxila foi necessária não só para corrigir a discrepância transversal, mas também para aumentar o perímetro do arco, permitindo assim a redução do apinhamento. Após um período de consolidação de 6 semanas, aparelhos fixos foram instalados nas arcadas superior e inferior. Depois do alinhamento e nivelamento, arcos de 0.019"X0.025" de aço superior, 0.016"X0.022", inferior, foram instalados elásticos de Classe III (5/16") para distalização da dentição inferior por 5 meses bilateralmente e mais 6 meses unilateralmente no lado direito. Como resultado do tratamento foi obtido uma oclusão de Classe I, overbite e overjet satisfatórios, linha média superior e inferior coincidentes, perfil reto e a assimetria facial melhorou. Este relato de caso demonstra que o BBRME e distalização da dentição inferior usando mini-implantes palatinos pode ser eficaz no método de tratamento de uma má oclusão esquelética de Classe III moderada. O tratamento de camuflagem foi uma alternativa, considerando a discrepância ântero-posterior leve, a extensão da má oclusão e perfil facial do paciente.

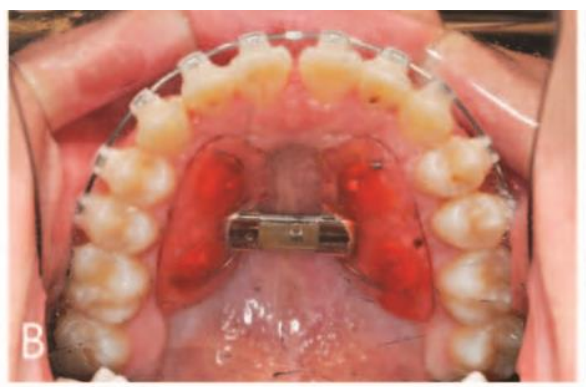

Figura 9: Aparelho BBRME (bone-borne rapid maxilar expander) (Seo et al. 2015)

Oliveira et al., em 2015, relataram o caso clínico do paciente EPS, leucoderma, do gênero masculino, 39 anos, que se apresentava com perfil côncavo, face inferior em equilíbrio e selamento labial passivo, mordida cruzada anterior severa, com relação molar de Classe III subdivisão direita, e relação de caninos bilaterais em Classe III com coincidência das linhas médias. A telerradiografia lateral mostrou uma

deficiência de relacionamento na maxila e mandíbula, padrão de crescimento horizontal, incisivos superiores ligeiramente vestibularizados e incisivos inferiores retruídos e ligeiramente lingualizados. Como tratamento foi proposto a utilização do aparelho In-OvationR®, prescrição Roth 0.022" x 0.030". O alinhamento e nivelamento foi realizado com fio redondo de níquel-titânio, calibre 0.014" nos arcos superiores e inferiores e seguindo a sequência recomendada pelo fabricante 0.016" X 0.025", 0.018" X 0.025" e 0.019" X 0.025". Após a fase de alinhamento e nivelamento, com 5 meses de tratamento, foi instalado um arco superior com 2 loops na mesial dos molares, feitos de fio 0.017" x 0.025" TMA, combinados com um levante de mordida. Em seguida, o paciente usou elásticos de classe III 3/16" (pesada), força de 250 g de cada lado, para obter Classe I bilateral. O arco ideal foi feito para pequenos refinamentos oclusais. Após 11 meses, o aparelho auto-ligado foi removido e o paciente foi instruído para usar uma placa de Hawley mais alta e uso da contenção fixa indefinidamente. Como resultado uma correção da mordida cruzada anterior muito satisfatória com presença de selamento labial passivo e face harmoniosa. A relação anteroposterior dos caninos também foi corrigido. As medidas cefalométricas após o tratamento mostraram um posicionamento similar da maxila, mas uma protrusão significativa dos incisivos superiores em relação ao ápice, que caracteriza a compensação ortodôntica. O Perfil do paciente não alterou. Concluíram que a má oclusão de Classe III é suscetível às intervenções e que traz bons resultados em longo prazo e, o sistema de aparelhos auto-ligado pode contribuir positivamente, quando indicado corretamente nesses casos.

Moura e Cruz, em 2015, relataram o caso clínico do paciente J.C.O.S., do gênero masculino, leucoderma, 25 anos e 8 meses que se apresentava com face longa, perfil com discreta concavidade, lábios com selamento em repouso, molares em Classe III, trespasse horizontal negativo de 1mm, apinhamento anteroinferior de 9mm, mordida cruzada posterior esquerda, mordida aberta na região de incisivos laterais e caninos e assimetria esquelética mandibular à direita com conseqüente desvio de linha média superior. Como tratamento foi realizada a montagem do aparelho fixo superior e inferior Straight Wire prescrição MBT. Na arcada superior desde o início foi utilizada mecânica do arco reto, na arcada inferior para manter a ancoragem foi instalado um arco lingual de Nance, bandagem dos segundos molares e amarrilho conjugado posterior. Logo foi solicitado a extração dos

elementos 34 e 44 e em seguida a retração dos elementos 33 e 43 com arcos segmentados e molas verticais. Após adquirir espaço para diluir o apinhamento inferior, foi instalada a mecânica do arco reto. Para intensificar o fechamento dos espaços utilizou-se elásticos de Classe III 3/16" médio durante a retração; dobras de finalização e intercuspidação também foram utilizados. Ao término do tratamento foi instalada contenção de uso contínuo superior e contenção fixa 5X5 inferior. Com a camuflagem ortodôntica os objetivos foram alcançados obtendo-se um bom alinhamento e nivelamento, uma oclusão funcional, Classe I de canino e trespases horizontal e vertical adequados.

Almeida et al. em 2016 relataram o caso clínico de um paciente com 15 anos de idade, gênero masculino, leucoderma que tinha como queixa principal a mordida aberta anterior, que dificultava a alimentação e apinhamento dentário. O paciente apresentava uma relação oclusal sagital das arcadas em Classe III bilateral de molares e de caninos, mordida de topo-a-topo entre os incisivos e uma mordida aberta anterior de 2mm. A linha média dentária inferior estava com um desvio de 2mm para o lado direito e possuía um apinhamento dentário superior de 3mm e inferior de 5mm. Os incisivos superiores apresentaram-se inclinados para vestibular e protruídos na base óssea. Os incisivos inferiores encontravam-se verticalizados na base óssea. Com relação ao perfil facial tegumentar, os lábios superior e inferior denotavam retrusão. O tratamento foi realizado utilizando-se um aparelho Straight-Wire com slot 0.022" prescrição Roth autoligavel. Alinhamento e nivelamento com arcos CuNiTi 0,014" seguidos do arco 0.014"X0.025" de CuNiTi superior, mantidos por dois meses cada. Na arcada inferior aguardou-se quatro meses até que houvesse overjet suficiente para que os incisivos não entrassem em mordida cruzada anterior. Foram instalados dois mini-implantes de 10mm X 1,5mm da marca Morelli, na região de buccal shelf, para ancoragem durante a retração de toda a dentição mandibular. A retração foi feita com o arco de beta-titanio (TMA) 0.017"X0.025", no qual foram adaptados ganchos de retração e elásticos em cadeia conectados ao mini-implante, com maior extensão cervical, para que a direção das forças se aproximasse o máximo possível do centro de resistência de todos os dentes inferiores e um movimento de translação pudesse ser obtido. Foi utilizado fio de aço braided 0.019" X 0.025" associado aos elásticos verticais 1/8" na região de

caninos para iniciar o processo de finalização do caso. Após 16 meses de tratamento os resultados obtidos foram vistos na telerradiografia lateral que revelou que não houve alterações esqueléticas, relação maxilomandibular imutável, o que comprova que as maiores alterações advindas do tratamento compensatório da Classe III no presente paciente foram dentoalveolares.

Dante et al., em 2016 relataram o caso clínico de um paciente de 21 anos de idade, gênero masculino, leucoderma, onde sua queixa principal eram os desgastes dos incisivos superiores. Como diagnóstico baseado nas análises facial e oclusal, complementado pelas imagens das radiografias panorâmica e telerradiografia lateral de face, foi de paciente portador de má oclusão de Classe III esquelética com deficiência maxilar moderada e face aceitável. O paciente também apresentava mordida cruzada anterior nos lados direito (envolvendo os elementos dentários 11 e 12) e esquerdo (envolvendo o elemento dentário 21), além da presença de diastemas entre os incisivos inferiores e desvio de 3,0mm da linha média inferior para o lado direito. O tratamento foi iniciado colando-se os braquetes de prescrição Roth, fio inicial 0.020" NiTi no arco superior, mantido por seis meses para alinhamento, protrusão e melhora no trespasse horizontal. Foi feito um levantamento de mordida com resina nos elementos 37 e 47, a fim de permitir a desocclusão dos dentes anteriores e propiciar a vestibularização dos incisivos superiores. O fio 0.016" X 0.022" de NiTi termoativado foi colocado, após seis meses de tratamento em ambas as arcadas dentárias. Elástico em corrente médio foi usado de forma constante na arcada inferior do dente 37 ao 47. O uso de elásticos 3\16" Classe III leve, foi necessário na fase de finalização, para melhora do trespasse vertical e horizontal. Como resultado do tratamento obteve-se uma melhora no perfil facial, uma leve protrusão dos incisivos superiores, molares superiores sofreram angulação moderada para mesial e extruíram moderadamente, incisivos inferiores se inclinaram para lingual acentuadamente, com intrusão e leve retrusão e molares inferiores mesializaram e intruíram moderadamente. Os autores concluíram que a correção da má oclusão foi obtida por meio de compensações dentárias, com manutenção do padrão esquelético de Classe III leve.

Ferreira et al., em 2017, relataram o caso clínico de um paciente do gênero masculino que procurou tratamento ortodôntico para queixas funcionais e estéticas em relação ao seu sorriso. Testes diagnósticos foram realizados para identificar o

problema e procurar possíveis alternativas de tratamento. A análise facial frontal mostrou uma diminuição da projeção do zigomático, um crescimento vertical maior na face inferior, uma aparência assimétrica (desvio lateral para a direita) e sem vedação labial. Na vista lateral, um perfil côncavo foi evidente, protrusão do lábio inferior, um crescimento de padrão vertical, mandíbula protuberante e incisivos superiores e incisivos inferiores verticalizados. A análise cefalométrica mostrou uma má oclusão esquelética de Classe I, com uma maxila bem posicionada, uma ligeira protrusão mandibular e um padrão de crescimento hiperdivergente. O exame intra oral confirmou uma relação Classe III dos molares e caninos, que eram mais severos no lado esquerdo, com um desvio da linha média inferior para a direita e mordida cruzada anterior. Após avaliação radiológica e facial, o paciente foi diagnosticado com má oclusão de Classe III, apresentando perfil dolicofacial, assimétrico, côncavo, com deficiência maxilar e um crescimento mandibular levemente aumentado. Duas abordagens terapêuticas diferentes poderiam ter sido seguidas para o tratamento da má oclusão: tratamento ortocirúrgico ou tratamento compensatório. A cirurgia ortognática foi proposta para correção das bases ósseas, mas o paciente recusou por falta de queixas estéticas. Foi indicado então uma compensação dentária. O tratamento ortodôntico fixo foi iniciado com braquetes autoligáveis apenas no arco superior. A decisão de extrair o dente 36 foi feita devido sua má condição, que auxiliou o tratamento, corrigindo a linha média inferior e reduzindo a massa dentária, resolvendo a mordida anterior de ponta a ponta. A sequência de fios adotada para alinhamento e nivelamento foram fios 0.014" NiTi, 0.016" NiTi e 0.016" de aço inoxidável. Os braquetes inferiores também foram colados em molares e pré-molares apenas neste momento e após a instalação do fio 0.017" × 0.025 " de TMA, a retração anterior inferior foi realizada, apenas para o lado esquerdo, onde o dente 36 foi extraído. O uso de elásticos de Classe III foi indicado no mesmo tempo, para facilitar a correção do overjet. Na parte superior o arco, 0.016" × 0.022" NITI foi usado, seguido por 0.018" e arco de aço de 0.020" para expandir o lado esquerdo, para ajuste transversal. Depois de conseguir espaço suficiente para alinhamento dos incisivos, os dentes anteriores inferiores estavam colados. Com o fio de aço inoxidável de 0.019" × 0.025", um elástico em cadeia foi utilizado para a mesialização do dente 37. Dente 38 foi posteriormente colado e os demais espaços foram fechados. O tratamento teve duração de 30 meses. Como resultado de tratamento, uma boa relação oclusal foi alcançada, com a correção do overjet, a

coincidência das linhas médias e a correção da má oclusão de Classe III de Angle, sem a necessidade de cirurgia ortognática. Isso foi também observado na visão lateral facial, selamento labial passivo e grande melhora da estética facial.

Lima et al., em 2018 relataram o caso clínico de um paciente do gênero masculino com 23 anos de idade que tinha como queixa principal a mordida topo a topo anterior e o apinhamento dentário. O paciente não tinha queixa de seu perfil facial. A telerradiografia em norma lateral e a análise cefalométrica mostraram que o paciente tinha uma relação maxilomandibular deficiente, apresentando uma Classe III esquelética, sendo que a maxila se apresentava retruída e a mandíbula estava protruída em relação a base do crânio. O padrão de crescimento era levemente vertical e os incisivos superiores e inferiores estavam verticalizados em relação as suas bases ósseas. Como tratamento, foi proposto a compensação dentária da má oclusão de Classe III por retração e distalização de todos os dentes inferiores, obtendo-se também a correção da mordida topo anterior, diminuição da concavidade do perfil facial e correção do apinhamento dentário. Foi instalado o aparelho fixo autoligável Portia (Abzil). Quando os dentes estavam alinhados foram instalados dois mini-implantes (11mm de comprimento e 1,6 de diâmetro) na região retromolar inferior de ambos os lados. Os mini-implantes foram então utilizados para a retração anterior em bloco de todos os dentes inferiores. O uso do elástico de Classe III (1/4", força média, uso 18 horas por dia) nesse período se fez necessário para controlar a inclinação para vestibular dos incisivos inferiores. A retração anterior da arcada inferior foi realizada com elásticos, corrente e molas de retração de níquel titânio, que iam de ganchos prensados no fio 0.017" x 0.025" TMA entre os caninos e incisivos laterais inferiores até os mini-implantes na região posterior. O aparelho fixo foi removido após 21 meses de tratamento seguido de contenção móvel superior e fixa inferior. Como resultado do tratamento obteve-se uma melhora no perfil, perfeito alinhamento dos dentes, sobressaliência e sobremordida normais, melhora na relação maxilomandibular e uma relação de molar e caninos em Classe I.

Janson e Magalhães em 2018, relataram o caso clínico de uma paciente do gênero feminino, 13 anos de idade que se apresentava com uma má oclusão de Classe III esquelética, crescimento vertical, selamento labial incompetente, respiração bucal, interposição lingual durante a fala e deglutição, apinhamento anteroinferior e anterosuperior moderado, desvio de linha média superior de 1,5mm para a

esquerda, mordida aberta anterior, sobressaliência de -1mm e tonsilas palatinas hipertróficas. Os incisivos superiores estavam inclinados para vestibular e ligeiramente protruídos, e os incisivos inferiores apresentavam inclinação reduzida e encontravam-se bem posicionados. O plano de tratamento consistiu na expansão rápida da maxila, seguida pela protração maxilar com máscara facial, seguido após esta fase da colocação do aparelho fixo. Como houve apenas uma pequena protração da maxila, posicionando os incisivos em relação de topo, continuando o apinhamento anteroinferior e relação anteroposterior de Classe III, foram extraídos os caninos inferiores. A instalação do aparelho fixo pré-ajustados prescrição Roth seguido com o alinhamento e nivelamento com arcos de NiTi com diâmetro de 0.014” e 0.016”, seguidos de arcos de fio de aço inoxidável com diâmetro de 0.016”, 0.018” e 0.020”. Foram instalados ganchos na distal dos incisivos laterais inferiores, para possibilitar o encaixe do elástico de Classe III, utilizados 18 horas por dia, com 200g de força. Durante a retração foram instalados arcos retangulares de 0.018”X 0.025”, com o intuito de controlar o torque dos incisivos. Elásticos verticais foram usados para intercuspidação. O tempo de tratamento foi de três ano e três meses. Após a remoção do aparelho foi utilizado uma contenção superior de Hawley e fixa inferior. Como resultado obtido, o perfil melhorou, apresentando um selamento labial passivo, melhora na relação anteroposterior basal, correção das mordidas aberta e cruzada, os incisivos inferiores foram inclinados para lingual e suavemente protruídos, os primeiros pré-molares inferiores substituíram os caninos e foram posicionados em relação de Classe I com os caninos superiores, e molares apresentaram relação de Classe III, em decorrência das extrações de caninos inferiores.

Tondelli em 2018, relatou o caso clínico de um paciente do gênero masculino, 13 anos e 4 meses que apresentava uma discreta assimetria no aspecto frontal, com inadequado selamento labial e terço inferior da face aumentado. O perfil era convexo, com lábio inferior bem projetado e evertido. Ao exame intrabucal, foi verificada uma má oclusão de Classe III de Angle, atresia maxilar, mordida cruzada do lado direito, apinhamento dentário superior e inferior, caninos superiores em infraversão e desvio de linha média inferior para o lado direito em torno de 3mm. Como tratamento foi instalado um disjuntor Hyrax para a correção da mordida cruzada. No período de contenção com o próprio aparelho Hyrax, colou-se

braquetes nos incisivos para conseguir um alinhamento prévio desses dentes. Após o tempo de contenção do disjuntor, foi removido todo o aparelho e feita a colagem dos bráquetes Edgewise standard com slot 0.022 "X 0.028" em todos os elementos, seguido das extrações dos segundos pré-molares superiores e primeiros pré-molares inferiores. Arcos de aço segmentados 0.016" com alças em gota foram utilizados para a distalização dos caninos até a obtenção de espaço para alinhamento dos incisivos. Em seguida utilizou-se arcos contínuos de aço 0.016"; 0.018" e 0.020". O paciente encontrava-se com arcos de aço inoxidável 0.019" X 0.025" superior e 0.020" inferior, quando sofreu um traumatismo dentoalveolar na região dos incisivos inferiores. Após 6 horas do ocorrido procurou atendimento, e ao exame clínico, constatou-se que houve uma luxação lateral dos incisivos inferiores, que foram deslocados para incisal e lingual, deformando o contorno do arco de aço 0.020". O arco inferior foi removido e os incisivos se deslocaram levemente para vestibular e cervical, tracionados pelo periodonto, pois o arco deformado estava pressionando-os em direção lingual e incisal. A radiografia periapical foi realizada, sendo constatado um aumento do espaço do ligamento periodontal, fruto da luxação extrusiva. Seguiu-se um período de 6 meses sem aplicação de força sobre estes dentes, sem ligaduras elásticas, apenas com o fio passando no slot dos bráquetes. O tratamento continuou com a mesialização dos molares superiores e distalização dos caninos inferiores. Após a retração anteroinferior, utilizou-se elásticos de Classe III (1/4" médios). O tratamento foi finalizado com o fechamento dos espaços remanescentes com elásticos em corrente, associado a elásticos de intercuspidação 5/16" médios. Como resultado do tratamento houve uma diminuição da curvatura do lábio inferior que possibilitou o selamento dos lábios em repouso, os molares foram posicionados em Classe I, linhas médias coincidentes e as formas das arcadas tornaram-se adequadas, com os dentes bem posicionados em suas bases ósseas. O autor concluiu que houve um resultado satisfatório quanto à estética facial e dentária de um caso de má oclusão Class III dentária e esquelética.

Aidar et al., em 2018 relataram o caso clínico de um paciente do gênero masculino, 20 anos e 7 meses de idade, que apresentava um perfil levemente convexo, selamento labial passivo com leve protrusão labial, ângulo nasolabial diminuído, a linha queixo-pescoço normal, ângulo queixo-pescoço aberto, o terço inferior da face levemente aumentado e a mandíbula apresentava um desvio para o lado esquerdo.

Na avaliação intrabucal e dos modelos de estudo, observou-se que o paciente era portador de má oclusão de Classe III, desvio de linha média inferior para o lado esquerdo de 3 mm, incisivos com relação de topo a topo e apinhamento superior e inferior. Como plano de tratamento foi realizado a montagem de aparatologia fixa completa Straight-Wire (MBT-0.022"X0.028") nas arcadas superior e inferior, a instalação de um arco de protração dos incisivos e arcos segmentados dos molares aos caninos superiores. Para correção do perímetro da arcada inferior e correção sagital e vertical dos incisivos inferiores, foram instaladas duas mini-placas de ancoragem ortodôntica, monocorticais do sistema 2.0mm no formato em "T" da marca MDT. O objetivo era servir de apoio para as ativações, inicialmente no gancho dos braquetes dos caninos inferiores e , posteriormente, nos "sliding jigs", por meio de uma mola aberta para distalização dos molares inferiores e obtenção de espaços para correção do apinhamento e retração dos incisivos inferiores. Dessa forma seria corrigida a falta de espaço, a relação sagital das arcadas dentárias e a relação da mordida aberta anterior, melhorada com a retração anterior dos incisivos inferiores e correção da linha média inferior. Elásticos de Classe III também foram utilizados, o mais horizontalmente, para minimizar a extrusão de molares superiores. Após a finalização do tratamento, com duração de 30 meses, foi usada, como contenção, placa removível tipo wraparound. Como resultado do tratamento compensatório, foi observado uma diminuição da protrusão labial, melhora do perfil facial, manutenção do selamento labial e a obtenção de um sorriso harmonioso, a chave de oclusão dos molares e caninos, a correção do desvio da linha média inferior, assim como a sobremordida e a forma das arcadas dentárias ficaram adequadas, alcançando uma oclusão funcional. Na telerradiografia frontal não ocorreram alterações importante.

Barreto et al. em 2018 relataram o caso clínico de uma paciente, 20 anos de idade, do gênero feminino que tinha como queixa principal seus incisivos projetados para fora da boca. Apresentava padrão esquelético de Classe III, agravado pela ausência de espaço para o alinhamento correto da arcada inferior, devido à presença de dois incisivos inferiores supranumerários. O exame facial revelou assimetria mandibular para o lado direito, terço inferior da face era aumentado, perfil côncavo e selamento labial passivo. Na análise oclusal revelou uma má oclusão de Classe I com overbite de 1mm, mordida cruzada anterior e moderado apinhamento ântero superior. Como a paciente não quis realizar o tratamento ortodôntico-cirúrgico, o planejamento consistiu em corrigir a falta de espaço anterior para se obter harmonia no

relacionamento das arcadas. Foi realizado um setup ortodôntico virtual, com extração de dois incisivos inferiores, que revelou um resultado oclusal insatisfatório, com o overjet excessivo de 3,92mm. Por tanto, decidiu-se pela extração de apenas um incisivo supranumerário, adjacente ao canino inferior direito; associado ao desgaste interproximal de 3mm, distribuídos entre os cinco incisivos. O aparelho fixo utilizado foi do tipo Edgewise. Arcos de alinhamento e nivelamento 0.015" Twist Flex e 0.014", 0.016", 0.018" de aço, foram utilizados para projeção dos incisivos superiores e retração dos inferiores, para auxiliar na correção do overjet negativo. Após a extração do incisivo supranumerário, foi iniciada a tração do canino inferior direito para lingual, com elástico em cadeia apoiado em um botão colado em sua superfície lingual e ligado a um gancho soldado no arco lingual de Nance previamente instalado. Foram adicionados, também, bilateralmente, na região posterior, batentes oclusais em resina autopolimerizável, provocando desocclusão anterior, para auxiliar no descruzamento. Após o fechamento do espaço da extração e remoção dos batentes oclusais, verificou-se que os incisivos apresentavam-se em relação topo a topo. Foram então realizados os desgastes interproximais planejados, que foram fechados com tie-backs ativos no arco 0.018" e tração lingual, uma vez que novos ganchos foram soldados, no arco lingual de Nance e botões colados na face lingual dos incisivos inferiores, associados à mecânica intermaxilar de Classe III (elásticos 5/16") sob protocolo de uso contínuo e trocas diárias, obtendo-se assim overjet positivo. A finalização do caso foi realizada com arcos redondos, não havendo necessidade de incorporar torques aos dentes. Como resultado de tratamento observou-se melhora na estética facial, overjet e overbite normais, relação de caninos e molares em Classe I, linha média superior coincidente com o centro da coroa do incisivo inferior central e guias anterior e de lateralidade direita e esquerda funcionais, propiciando eficiência mastigatória e integridade da ATM.

4. **DISCUSSÃO**

A cirurgia ortognática ainda é muito recusada pelos pacientes no dia a dia do consultório. Com isso cada vez mais o cirurgião dentista deve buscar na literatura métodos alternativos para tratar estes pacientes. Obviamente que o tratamento cirúrgico traz um resultado estético muito mais satisfatório que tratamentos compensatórios, mas seguindo a queixa principal do paciente, o cirurgião possui outros caminhos de tratamentos (Ferreira et al. 2014)

A má oclusão de Classe III caracteriza-se pela protrusão mandibular, retrusão maxilar, ou envolvimento de ambas as bases ósseas, sendo a maioria dos casos, aproximadamente 60%, devido a uma deficiência maxilar. O tratamento da Classe III depende de uma série de fatores, como: a fase de crescimento em que o paciente se encontra, colaboração, hereditariedade e estruturas anatômicas envolvidas na má oclusão (Tabuchi et al. 2010;Ferreira et al., 2014; Moura e Cruz, 2015).

Em casos de discrepâncias esqueléticas leves e moderadas, havendo a possibilidade de camuflagem da má oclusão de Classe III satisfatória, o paciente pode optar pelo tratamento compensatório (Farret et al., 2010).

A compensação ortodôntica de uma má oclusão de Classe III é uma alternativa para pacientes que não querem se submeter ao tratamento cirúrgico. Geralmente os dispositivos usados para estes casos geram um torque lingual dos incisivos inferiores e um torque vestibular dos incisivos superiores, podendo assim deixar o paciente com uma estética não muito agradável devido à super compensação. O tratamento feito com a técnica biofuncional se dá pelo torque vestibular acentuado da região dos incisivos inferiores, com isto, na fase do tratamento em que o paciente estiver usando elásticos intermaxilares de Classe III, a tendência do movimento nestes dentes seria de uma lingualização, juntamente com o torque incorporado nos bráquetes, uma compensação de inclinação é executada, fazendo assim com que o dente faça um movimento de corpo e esse induzir uma maior remodelação óssea. Para os incisivos superiores o torque é de zero grau, melhorando assim a estética facial ao final do tratamento. Importante ressaltar que esta técnica depende da colaboração do paciente para o uso dos elásticos intermaxilares. Os autores concluíram que deve-se seguir corretamente o protocolo da prescrição Biofuncional,

pois a inclinação dos incisivos impostas pelos braquetes é uma característica determinante para um bom resultado final em relação a outras técnicas de camuflagem (Angheben et al. 2013; Prado, 2014; Ferreira et al., 2014).

Dante et al., em 2016 entenderam que uma compreensão adequada do processo de compensação é absolutamente determinante na escolha dos procedimentos, após definir-se as metas terapêuticas. Essas metas terapêuticas para o tratamento compensatório das más oclusões de Classe III esqueléticas – definidas com base nas variações aceitáveis da posição dentária que se espera encontrar quando a compensação é bem sucedida e a oclusão é normal - definem a escolha da prescrição dos bráquetes. Bráquetes sem precrição para correção de Classe III, possuem um maior controle de torque. Eles relataram a utilização dos bráquetes Roth Max da Morelli e apenas a utilização de três fios ortodônticos, para demonstrar que é possível e eficaz a correção da má oclusão de Classe III com bráquetes convencionais.

O uso de bráquetes auto-ligados fornecem um menor atrito com o fio ortodôntico, reduzindo o risco de reabsorção radicular e danos ao periodonto. Associado ao uso de elásticos de Classe III se mostrou eficiente ao tratamento desta má oclusão, uma vez que apresentou menos resistência nos movimentos de compensação dentária (Oliveira et al., 2015).

O tratamento ortodôntico associado às extrações dentárias é uma abordagem para a compensação ortodôntica de pacientes com má oclusão de Classe III esqueléticas suave ou moderadas. A extração dos primeiros pré-molares e retração do segmento anteroinferior está entre as formas mais comuns de camuflagem da Classe III. Para se ter sucesso nesta forma de tratamento não perder a ancoragem é de extrema importância, se tornando assim indispensável o uso de um arco lingual de Nance, primeiros e segundos molares na mecânica, uso de amarrilho conjugado posterior e controle de torque, evitando a mesialização de molares e permitindo a retração dos caninos e, posteriormente dos incisivos inferiores. Elásticos de classe III juntamente com as extrações também são utilizados (Raveli et at., 2004; Moura e Cruz., 2015; Barreto et al., 2018). A combinação de extrações dos segundos pré-molares superiores e primeiros pré-molares inferiores auxilia na correção da relação de mesio-oclusão (Classe III de Angle) dos primeiros molares, pela mesialização dos

molares superiores para obtenção de uma neutro-oclusão ou relação molar normal, propiciando a colocação dos caninos em uma relação normal de oclusão (Tondelli, 2018). Extrações de caninos inferiores também são realizadas, pois requerem menos esforço de ancoragem para retrair os dentes anteriores. Não havendo implicações estéticas e funcionais (Janson e Magalhães, 2018). Dentes com grande destruição, supranumerários, e incisivos centrais inferiores, são opções de extrações, para aumento de perímetro na compensação dentária. A análise de Bolton e o setup ortodôntico virtual são ferramentas de diagnóstico importante que auxiliam o planejamento de casos atípicos (Tabuchi et al. 2010; Ferreira et al., 2017; Barreto et al. 2018).

Moura e Cruz em 2015, concluíram que a má oclusão de Classe III moderada a suave pode ser corrigida em qualquer etapa da vida, mesmo tendo algumas limitações. Na fase adulta, o paciente precisa possuir alguns pré-requisitos, como adequado trespassse horizontal, altura facial anteroinferior normal ou levemente reduzida, ângulo ANB não maior que -3 graus, relação molar de Classe III e pequeno apinhamento anteroinferior.

Os elásticos de classe III são frequentemente utilizados para correções anteroposteriores, no entanto eles movem os dentes em todos os três planos do espaço, não apenas em uma direção anteroposterior. A extrusão vertical é uma parte deste movimento desejada, ou não, que afeta a correção compensatória de uma má oclusão de Classe III. O uso da ancoragem esquelética pode ser aplicado para minimizar ou evitar tais movimentos (Chung et al., 2005). Os mini-implantes tem sido importante método de ancoragem para a camuflagem da Classe III, onde toda a retração inferior se dá por esse dispositivo. Encontra-se na literatura, tratamentos de distalização de molares onde não foram necessárias extrações de pré-molares, inclusive no tratamento da má oclusão de Classe III (Lima et al., 2018). Na técnica MEAW com elásticos de Classe III modificados por mini-implantes maxilares, pode-se efetivamente distalizar molares sem qualquer extrusão e inclinação dos incisivos inferiores. A Técnica MEAW e elásticos de Classe III modificados fornece uma estratégia de tratamento apropriada, especialmente para pacientes com alto ângulo e tendência de mordida aberta (He et al. 2013).

O uso de mini-implantes na região posterior do arco superior funciona como pontos de ancoragem esquelética. Uma correção de molar é realizada com a ajuda de guias longos deslizantes que recebem elásticos de mini-implantes no arco superior. A força exercida por os elásticos (150 g) na tração alta potencializam as curvas de inclinação distal dos dentes, distalizando eles, ao mesmo tempo em que promovem controle do plano oclusal inferior (Sobral et al., 2013) elásticos intermaxilares de Classe III (1/4 de força média) e elásticos de Classe II (5/16 força média) são utilizados em caso de retração de dentes mandibulares com ancoragem dentária, usando o arco lingual de Nance, na mecânica deslizante(Neto em 2014). Elásticos intermaxilares para a correção, de Classe III bilateral (3/16” de força média) e de intercuspidação (quadrado na região - 5/16” de força média). serviram para promover extrusão e lingualização dos incisivos, partindo do princípio de “*drawbrigde*”, que foi benéfico para o fechamento da mordida e obtenção do trespasse vertical positivo (Valarelli et al. 2014). Para correção de mordida cruzada e correção de linha media elásticos ¼”. Elásticos de Classe III 5/16” foi usado no lado esquerdo por um período de 6 meses para auxiliar a correção do relacionamento sagital esquerdo (San’t Anna et al.2015). Quanto ao tamanho dos elásticos, os mais utilizados foram: 3/16” (Angheben et al., 2013; Ferreira et al., 2014; Valarelli et al., 2014; Oliveira et al., 2015; Moura e Cruz, 2015; Dante et al., 2016), ¼” (Neto, 2014; Lima et al., 2018; Lima et al., 2018) e 5/16” (He et al., 2013; Valarelli et al., 2014; San’t Anna et al., 2015; Seo et al., 2015; Tondelli, 2018; Barreto et al., 2018).

Almeida et al., em 2016 relataram que a utilização de ancoragem esquelética permite corrigir efetivamente discrepâncias dentárias, e além disso, comparado aos elásticos de Classe III, a utilização de ancoragem esquelética pode evitar a vestibularização dos incisivos superiores. Concluíram que a utilização de mini-implantes adaptados na região inferior mandibular extra-alveolarmente, como recurso de ancoragem durante a retração da dentição inferior, se mostra eficaz na camuflagem da má oclusão de Classe III.

Com os sistemas de ancoragem esqueléticas, inúmeras possibilidades de tratamento surgiram, nos casos da má oclusão de Classe III, com suave deformidade facial, em que a queixa principal do paciente não seja a estética facial, compensações dentárias tornaram-se viáveis de serem realizadas com mini-

implantes ou mini-placas. Comparativamente aos mini-implantes, as mini-placas possibilitam a utilização de forças mais pesadas, o que facilita a movimentação dos dentes em bloco. Os autores concluíram que a utilização da ancoragem esquelética, em curto prazo, os objetivos do tratamento são alcançados, obtendo-se uma boa oclusão e estética facial (Aidar et al. 2018).

Kuroda et al., em 2010 concluíram que o aparelho extra-oral J-hook, usados no arco inferior em pacientes adultos Classe III, resulta na inclinação lingual e alongamento dos incisivos inferiores e distaliza molares. Conseqüentemente, o arco inferior é movido distalmente e o plano oclusal mostra uma rotação no sentido anti-horário.

A ancoragem e a mesialização dos dentes posteriores na maxila, foram realizadas com o uso da máscara facial de protração (Hamamci et al., 2006; Tabuchi et al., 2010). Quanto ao tempo de uso, foi utilizada por treze horas por dia durante dezoito meses (Tabuchi et al., 2010); enquanto a força unilateral de 350g, usada durante a noite por aproximadamente dez horas por seis meses (Hamamci et al., 2006). Mesmo com ganchos apoiados na mandíbula a utilização da máscara foi de 150 g/lado, doze horas por dia (Sobral et al., em 2013).

A expansão da maxila se faz necessária não só para corrigir problemas transversais, mas também para o aumento de perímetro do arco e conseqüentemente auxiliando na correção da má oclusão de Classe III, podendo ser com o aparelho C-expansor, que é um aparelho expensor com apoio ósseo, utilizado 6 semanas (Seo et al., 2015), expansão lenta da maxila com o uso da barra palatina dupla removível cimentada em primeiros e segundo molares, a cada 30 dias durante 6 meses (Farret et al., em 2010), expansão lenta da arcada superior com um expensor do tipo Hyrax usado por três meses (Sobral et al., 2013), expansão rápida da maxila, seguida pela protração maxilar com máscara facial (Janson e Magalhães, 2018) ou expansão rápida com disjuntor Hyrax (Tondelli, 2018).

5. CONCLUSÃO

Pode-se concluir que o tratamento compensatório da má oclusão de Classe III é uma opção para pacientes com discrepâncias leve a moderado e que não queiram se submeter ao tratamento orto-cirúrgico.

Os principais tratamentos foram:

- compensação dentoalveolar (através de elásticos de Classe III);
- retração antero-inferior (exodontia de pré-molares inferiores, exodontia de caninos inferiores);
- mesialização arcada superior (expansão seguida de máscara facial);
- distalização do arco inferior (através de arco extra-oral J-Hook ou mini-implantes extra-alveolares).

REFERÊNCIAS BIBLIOGRÁFICAS

ARAS, I.; UNAL, I.; HUNILER, G.; ARAS, A. Root resorption due to orthodontic treatment using self-ligating and conventional brackets. **J OrofacOrthop**. Feb, 2018.

BECK, B.W.; HARRIS, E.F. Apical root resorption in orthodontically treated subjects: analysis of edgewise and light wire mechanics. **Am J OrthodDentofacial Orthop**. 105 (4):350-61, Apr, 1994.

BERGER, J. L. The SPEED System: An Overview of the Appliance and Clinical Performance. **Seminars in Orthodontics**. Volume 14, Issue 1, Pages 54-63, March, 2008.

BLAKE, M.; WOODSIDE, D.J.; PHAROAH, M.J. A radiographic comparison of apical root resorption after orthodontic treatment with the edgewise and speed appliances. **Am J OrthodDentofacialOrthop**. 108:76–84, 1995.

CHEN, W.; HAQ, A.A.; ZHOU, Y. Root resorption of self-ligating and conventional preadjusted brackets in severe anterior crowding Class I patients: a longitudinal retrospective study. **BMC Oral Health**. 15:115, 2015.

DAMON, D.H. The rationale, evolution and clinical application of the self-ligating bracket. **ClinOrthod Res**. 1 (1):52-61, Aug, 1998.

DARENDELILER, M.A.; KHARBANDA, O.P.; CHAN, E.K.M.; SRIVICHARNKUL, P.; REX, T.; PETOCZ, P. Root resorption and its association with alterations in physical properties, mineral contents and resorption craters in human premolars following application of light and heavy controlled orthodontic forces. **OrthodCraniofac Res**. 7(2):79-97, 2004.

GONZALES, C.; HOTOKEZAKA, H.; YOSHIMATSU, M.; YOZGATIAN, J.H.; DARENDELILER, M.A.; YOSHIDA, N. Force magnitude and duration effects on amount of tooth movement and root resorption in the rat molar. **Angle Orthod**. 78:502–509, 2008.

GRIFFITHS, H.S.; SHERRIFF, M.; IRELAND, A.J. Resistance to sliding with 3 types of elastomeric modules. **Am J OrthodDentofacial Orthop**. 127 (6):670-5; quiz 754, Jun, 2005.

HAIN, M.; DHOPATKAR, A.; ROCK, P. A comparison of different ligation methods on friction. **Am J OrthodDentofacialOrthop**. 130:666-70, 2006.

HANDEM, R. H.; JANSON, G.; MATIAS, M.; DE FREITAS, K. M. S.; DE LIMA, D.V.; GARIB, D. G.; DE FREITAS, M. R. External root resorption with the self-ligating Damon system—a retrospective study. **ProgOrthod**. 17(1):20. doi: 10.1186/s40510-016-0133-1. Epub Jul, 2016.

HARRADINE, N.W.; Self-ligating brackets and treatment efficiency. **ClinOrthod Res.** 4:220-7, 2001.

HARRIS, E.F.; KINERET, S.E.; TOLLEY, E.A. A heritable component for external apical root resorption in patients treated orthodontically. **Am J OrthodDentofacial Orthop.**111 (3):301-9, Mar, 1997.

HENRY, J.L.; WEINMANN, J.P.The pattern of resorption and repair of human cementum. **J Am Dent Assoc.**42 (3):270-90., Mar, 1951.

JACOBS, C.; GEBHARDT, P. F.; JACOBS, V.; HECHTNER, M.; MEILA, D.; WEHRBEIN, H. Root resorption, treatment time and extraction rate during orthodontic treatment with self-ligating and conventional brackets. **Head Face Med.**10:2, 2014.

JIANRU, YI.; MEILE, LI.; YU, LI.; XIAOBING, LI.; ZHIHE, ZHAO. Root resorption during orthodontic treatment with self-ligating or conventional brackets: a systematic review and meta-analysis. **BMC Oral Health.**16: 125, 2016.

KAWASHIMA-ICHINOMIYA, R.; YAMAGUCHI, M.; TANIMOTO, Y.; ASANO, M.; YAMADA, K.; NAKAJIMA, R.; FUJITA, S.; KASAI, K. External apical root resorption and the release of interleukin-6 in the gingival crevicular fluid induced by a self-ligating system. <http://dx.doi.org/10.4236/ojst.2012.22021> **Published Online** (<http://www.SciRP.org/journal/ojst/>). 2012.

KETCHAM, A. H. A preliminary report of an investigation of apical root resorption of permanent teeth. **International Journal of Orthodontia, Oral Surgery and Radiography.** Volume 13, Issue 2, Pages 97–127. Feb 1927.

KIM, T.K.; KIM, K.D.; BAEK, S.H. Comparison of frictional forces during the initial leveling stage in various combinations of self-ligating brackets and archwires with a custom-designed typodont system. **Am J OrthodDentofacial Orthop.**133 (2):187.e15-24. doi: 10.1016/j.ajodo.2007.08.013, Feb, 2008.

KUROL, J.; OWMAN-MOLL, P.; LUNDGREN, D. Time-related root resorption after application of a controlled continuous orthodontic force. **Am J OrthodDentofacial Orthop.**110 (3):303-10, Sep, 1996.

LEITE, V.; CONTI, A. C.; NAVARRO, R.; ALMEIDA, M.; OLTRAMARI-NAVARRO, P.; ALMEIDA, R. Comparison of root resorption between self-ligating and conventional preadjusted brackets using cone beam computed tomography. **Angle Orthod.**82:1078–82, 2012.

LEVANDER, E.; MALMGREN, O. Evaluation of the risk of root resorption during orthodontic treatment: a study of upper incisors. **Eur J Orthod.**10 (1):30-8, Feb, 1988.

LEVANDER, E.; MALMGREN, O.; ELIASSON, S. Evaluation of root resorption in relation to two orthodontic treatment regimes.A clinical experimental study. **Eur J Orthod.**16 (3):223-8, Jun, 1994.

MALMGREN, O.; GOLDSON, L.; HILL, C.; ORWIN, A.; PETRINI, L.; LUNDBERG, M. Root resorption after orthodontic treatment of traumatized teeth. **Am J Orthod.** 82(6):487-91, Dec, 1982.

MAVRAGANI, M.; VERGARI, A.; SELLISETH, N.J.; BØE, O. E.; WISTH, P.L. A radiographic comparison of apical root resorption after orthodontic treatment with a standard edgewise and a straight-wire edgewise technique. **Eur J Orthod.** 22(6):665-74, Dec, 2000.

MIRABELLA, A.D.; ARTUN, J. Risk factors for apical root resorption of maxillary anterior teeth in adult orthodontic patients. **Am J OrthodDentofacialOrthop.** 108(1):48-55, Jul, 1995.

NEWMAN, W. G. Possible etiologic factors in external root resorption. **Am J Orthod.** 67(5):522-39, May 1975.

PAETYANGKUL, A.; TÜRK, T.; ELEKDAĞ-TÜRK, S.; JONES, A.S.; PETOCZ, P.; DARENDELILER, M.A. Physical properties of root cementum: Part 14. The amount of root resorption after force application for 12 weeks on maxillary and mandibular premolars: A microcomputed-tomography study. **Am J OrthodDentofacialOrthop,** 136:492, e1-492, e9, 2009.

PANDIS, N.; NASIKA, M.; POLYCHRONOPOULOU, A.; ELIADES, T. External apical root resorption in patients treated with conventional and self-ligating brackets. **Am J OrthodDentofacialOrthop.** 134:646–51, 2008.

PAPAGEORGIU, S. N.; KONSTANTINIDIS, I.; PAPADOPOULOU, K.; JÄGER, A.; BOURAUUEL, C. Systematic Review Clinical effects of pre adjusted edgewise orthodontic brackets: a systematic review and meta-analysis. **European Journal of Orthodontics,** Volume 36, Issue 3, 1 June 2014, Pages 350–363, 2013.

PARKER, R.J.; HARRIS, E.F. Directions of orthodontic tooth movements associated with external apical root resorption of the maxillary central incisor. **Am J OrthodDentofacialOrthop.** 114(6):677-83, Dec, 1998.

READ-WARD, G.E.; JONES, S.P.; DAVIES, E.H. A comparison of self-ligating and conventional orthodontic bracket systems. **Br J Orthod.** 24:309-17, 1997.

ROSCOE, M.G.; MEIRA, J.B.; CATTANEO, P.M. Association of orthodontic force system and root resorption: A systematic review. **Am J OrthodDentofacialOrthop.** 147:610–26, 2015.

SAMESHIMA, G. T.; ASGARIFAR, K. O. Assessment of root resorption and root shape: periapical vs panoramic films. **Angle Orthod.** 71(3):185-9, Jun, 2001.

SCOTT, P.; DI BIASE, A.T.; SHERRIFF, M.; COBOURNE, M. Alignment efficiency of Damon 3 self-ligating and conventional orthodontic bracket systems: a randomized clinical trial. **Am J OrthodDentofacialOrthop.** 134:470.e1–8, 2008.

SEGAL, G.R.; SCHIFFMAN, P.H.; TUNCAY, O.C. Meta-analysis of the treatment-related factors of external apical root resorption. **OrthodCraniofac Res.** 7:71-8, 2004.

SEPOLIA, S.; KUSHWAH, A.P.; NATT, A. S.; VASHISHT, L.; SAHOO, S. K.; SUBUDHI, S. K. Retrospective Analysis of Different Bracket Systems used in the Treatment of Patients with Anterior Crowding: A Longitudinal Comparative Study. **J Contemp Dent Pract.** 17(8):687-691, 2016.

SHERRARD, J.F.; ROSSOUW, P.E.; BENSON, B.W.; CARRILLO, R.; BUSCHANG, P.H. Accuracy and reliability of tooth and root lengths measured on cone-beam computed tomographs. **Am J OrthodDentofacial Orthop.**137 (4 Suppl):S100-8. Doi: 10.1016/j.ajodo.2009.03.040, Apr, 2010.

SIFAKAKIS, I.; PANDIS, N.; MAKOU, M.; ELIADES, T.; BOURAUUEL, C. A comparative assessment of the forces and moments generated at the maxillary incisors between conventional and self-ligating brackets using a reverse curve of SpeeNiTiarchwire. **Australian Orthodontic Journal.**26: 127–133, 2010.

SIMS, A. P.; WATERS, N. E.; BIRNIE, D. J.; PETHYBRIDGE, R. J. A comparison of the forces required to produce tooth movement in vitro using two self-ligating brackets and a pre-adjusted bracket employing two types of ligation. **Eur J Orthod.** Oct;15(5):377-85, 1993.

THOMAS, S.; SHERRIFF, M.; BIRNIE, D. A comparative in vitro study of the frictional characteristics of two types of self-ligating brackets and two types of pre-adjusted edgewise brackets tied with elastomeric ligatures. **Eur J Orthod.**20(5):589-96. Oct, 1998.

TRONSTAD, L. Root resorption--etiology, terminology and clinical manifestations. **Endod Dent Traumatol.**4 (6):241-52, Dec, 1988.

VAN LOENEN, M.; DERMAUT, L.R.; DEGRIECK, J.; DE PAUW, G.A. Apical root resorption of upper incisors during the torquing stage of the tip-edge technique. **Eur J Orthod.**29(6):583-8. Epub 2007 Sep 18, Dec, 2007.

WEHRBEIN, H.; FUHRMANN, R.A.; DIEDRICH, P.R. Periodontal conditions after facial root tipping and palatal root torque of incisors. **Am J OrthodDentofacial Orthop.**106 (5):455-62, Nov, 1994.

WELTMAN, B.; VIG, K. W.; FIELDS, H. W.; SHANKER, S.; KAIZAR, E. E. Root resorption associated with orthodontic tooth movement: a systematic review. **Am J OrthodDentofacialOrthop.** 137(4):462-76; discussion 12A. Doi: 10.1016/j.ajodo.2009.06.021, Apr, 2010.