

FACULDADE SETE LAGOAS - FACSETE

MÁRCIA KAWAMURA

**TRATAMENTO NÃO CIRÚRGICO DA MORDIDA ABERTA ANTERIOR ESQUELÉTICA
EM ADULTOS**

**SÃO PAULO – SP
2018**

MÁRCIA KAWAMURA

***TRATAMENTO NÃO CIRÚRGICO DA MORDIDA ABERTA ANTERIOR
ESQUELÉTICA EM ADULTOS***

Monografia apresentada ao curso de
Especialização *Lato Sensu* da FACSET
como requisito parcial para obtenção
do título de especialista em Ortodontia.
Área de concentração: Ortodontia.
Orientador: Prof. Nívio Valter Dias

**SÃO PAULO – SP
2018**

Kawamura, Márcia

Tratamento não cirúrgico da mordida aberta anterior esquelética em adultos/ Márcia kawamura - 2018.

51 fs.

Orientador: Prof. Nívio Valter Dias.

Monografia (Especialização) - Faculdade Sete Lagoas, 2018.

1. Ortodontia. 2. Mordida aberta anterior. 3. Ancoragem esquelética.

I. Tratamento não cirúrgico da mordida aberta anterior esquelética em adultos

II. Nívio Valter Dias

FACULDADE SETE LAGOAS - FACSETE

Monografia intitulada ***“TRATAMENTO NÃO CIRÚRGICO DA MORDIDA ABERTA ANTERIOR ESQUELÉTICA EM ADULTOS”*** de autoria da aluna Márcia Kawamura, aprovada pela banca examinadora constituída pelos seguintes professores:

Prof. Dr. José Luis Gonçalves Bretos - Coordenador

Prof.(a) Examinador(a)

Prof.(a) Examinador(a)

São Paulo, _____ de _____ de 2018.

AGRADECIMENTOS

Agradeço primeiramente a Deus, pelo dom da vida e por ter me dado força e coragem durante toda essa caminhada.

Aos meus pais **Tokuzo Kawamura** e **Fumie Ueno** pelo amor, carinho, ensinamentos, confiança e por não medirem esforços para que eu pudesse ter a oportunidade de estudar no decorrer dessa trajetória e em toda a minha vida.

Agradeço em especial ao meu marido **Valdir da Silva Paiva** e minha filha **Sarah Kawamura Paiva**, minha família, pela paciência, companheirismo e acreditar e lutar por minha formação profissional.

DEDICATÓRIA

Dedico ao meu orientador Professor **Dr. Nívio Valter Dias**, obrigada pela constante ajuda e tempo dispendido nesse trabalho, contribuição fundamental na minha formação.

Ao coordenador do curso de ortodontia, Professor **Dr. José Luis Gonçalves Bretos**, por proporcionar aulas de excelente qualidade e um ambiente agradável e incentivador profissional.

Aos demais professores de Ortodontia do NEO, **SÍLVIO KAZUTOSHI GUNZI, ODILON SOUZA, EDGARD DE PAULA FILHO, SÉRGIO JAKOB, GERALDO CAMPOS CARVALHAES NETO e SÉRGIO FAGUNDES** pelo empenho em dividir seus conhecimentos e me mostrar a paixão por essa especialidade.

Aos amigos por confiarem e estarem ao meu lado na realização desse sonho nesses meses de muito trabalho.

Aos membros da direção e administração dessa instituição de ensino. Ao pessoal da clínica e limpeza, meu muito obrigada pela disponibilização do material, higiene e atenção.

Aos pacientes por depositarem confiança no meu aprendizado e em retribuição devolveram um sorriso de satisfação. Sem dúvida um dos maiores incentivos para a formação de uma especialista em Ortodontia.

***“A felicidade não se
resume na ausência
de problemas, mas sim
na sua capacidade de lidar com eles”***

(Albert Einstein)

RESUMO:

A mordida aberta anterior é uma maloclusão com etiologia multifatorial e grande comprometimento estético e funcional. Pode ser classificada como dento-alveolar ou esquelética dependendo do comprometimento das estruturas envolvidas. A etiologia pode ser de natureza hereditária ou ambiental. O tratamento cirúrgico com impactação maxilar posterior, é o mais indicado, principalmente quando houver algum comprometimento esquelético, mas muitas vezes rejeitado pelo paciente por medo do procedimento e custo elevado. O tratamento não cirúrgico no adulto é um desafio para os ortodontistas devido à dificuldade em obter uma ancoragem sem os movimentos de reação das forças ortodônticas, muitas vezes indesejadas e pela falta de previsibilidade e estabilidade, mas para alguns autores foram solucionados com o avanço tecnológico e científico de surgimento da ancoragem ortodôntica esquelética com mini-implantes ou miniplacas, permitindo a simplicidade da técnica, com menor tempo de tratamento e resultado eficaz, melhorando o padrão facial do paciente.

Palavras Chave: Ortodontia, Mordida Aberta Anterior, Adulto, Ancoragem Esquelética.

ABSTRACT:

The anterior open bite is a malocclusion with multifactorial etiology and great aesthetic and functional impairment. It can be classified as dentoalveolar or skeletal depending on the involvement of the structures involved. The etiology may be hereditary or environmental. The surgical treatment with posterior maxillary impaction is the most indicated, especially when there is some skeletal involvement, but often rejected by the patient for fear of the procedure and high cost. Non-surgical treatment in the adult is a challenge for orthodontists due to the difficulty in obtaining an anchorage without the reaction movements of the orthodontic forces, often undesired and by the lack of predictability and stability, but for some authors were solved with the technological advance and scientific emergence of skeletal orthodontic anchorage with mini-implants or miniplates, allowing the simplicity of the technique, with shorter treatment time and effective result, improving the facial pattern of the patient.

Key words: Orthodontics, Anterior Open Bite, Adult, Skeletal Anchorage

LISTA DE FIGURAS

FIGURA 1 Intrusão de dentes posteriores com uso da barra transpalatina e arco lingual	21
FIGURA 2: Mecânicas relacionadas à intrusão.....	22
FIGURA 3: Esquema da direção de forças de intrusão do primeiro molar superior.....	22
FIGURA 4: ADV encaixados na placa transmucosa da miniplaca	26
FIGURA 5: Ilustração de dispositivos para a intrusão	27
FIGURA 6: Mordida aberta anterior dentária e esquelética	30
FIGURA 7: Posicionamento angulado do acessório	30
FIGURA 8: Efeito “ponte levadiça”.....	31
FIGURA 9: Intrusão de dentes posteriores	31
FIGURA 10: Vista oclusal e lateral do Build up	37

TABELA DE ABREVIATURAS E SIGLAS:

mm	Milímetros
°	Graus
%	Porcentagem
”	Polegadas
MAA	Mordida aberta anterior
AFAI	Altura facial anterior inferior
<i>et al.</i>	e colaboradores
SAO	Sistema de apoio ósseo
ADV	Adaptador Duplo Vertical

SUMÁRIO

1. INTRODUÇÃO.....	13
2. PROPOSIÇÃO.....	15
3. REVISÃO DE LITERATURA	16
4. DISCUSSÃO.....	39
5. CONCLUSÃO	47
REFERÊNCIAS BIBLIOGRÁFICAS	48

1. INTRODUÇÃO

A mordida aberta anterior é definida como um desvio na discrepância vertical com sobressaliência menor que o normal podendo estar em topo ou falta de contato dos dentes na região anterior em relação cêntrica. É uma maloclusão com grande comprometimento estético e funcional, sendo sua etiologia multifatorial resultante de interação de fatores hereditários e ambientais, que causam desequilíbrios no sistema estomatognático e alterações na fala, respiração e deglutição.

O tratamento da mordida aberta anterior esquelética em adulto consiste na camuflagem ortodôntica ou cirurgia ortognática, dependendo de fatores etiológicos, grau de envolvimento dentário e/ou esqueléticos, quantidade de apinhamento, protrusão/vestibularização dos dentes incisivos, grau de convexidade do perfil, grau de colaboração e expectativas do paciente. (VALARELLI e JANSON, 2014).

As mordidas abertas anteriores podem ser classificadas em dentoalveolar ou esquelética, dependendo das estruturas comprometidas. Na mordida aberta anterior esquelética o fator hereditário é predominante, sendo que os fatores ambientais são agravantes dessa maloclusão e possuem algumas características cefalométricas que não encontramos nas mordidas abertas anteriores dentoalveolares, como: rotação mandibular no sentido horário, ângulo goníaco aberto, ramo mandibular curto, divergência entre os planos maxilar e mandibular, aumento da altura dentoalveolar posterior, aumento da AFAI, angulação mesial dos dentes posteriores e maxila atrésica (MAIA et al. 2008; VALARELLI e JANSON, 2014).

O tratamento das mordidas abertas anteriores dentoalveolares é baseado na remoção de hábitos deletérios e obtenção do equilíbrio do sistema estomatognático, com o uso da grade palatina, AEB com tração alta, bite blocs, colagem diferenciada dos bráquetes ortodônticos; com ou sem extrações dentárias, dependendo do grau de apinhamento presente antes do início do tratamento.

Em relação às mordidas abertas anteriores do tipo esquelética a única solução era o tratamento ortodôntico associado à cirurgia ortognática. Mas com o surgimento da ancoragem esquelética absoluta com o uso de miniimplantes ou miniplacas se tornou possível a intrusão de dentes posteriores sem os efeitos colaterais encontrados em tratamentos convencionais e com resultados semelhantes aos alcançados com a impactação cirúrgica, com a rotação da mandíbula no sentido anti-horária, melhorando a estética facial com a proeminência do mento e diminuição da AFAI, além de ser um técnica simples, pouco invasiva, custo baixo e independe da colaboração do paciente.

2. PROPOSIÇÃO

O propósito deste trabalho foi realizar uma revisão bibliográfica sobre o tratamento não cirúrgico da mordida aberta anterior esquelética no adulto, demonstrando a importância do correto diagnóstico e definição das etiologias, fundamentais para um melhor e adequado plano de tratamento.

3. REVISÃO DE LITERATURA

Nesse artigo UMEMORI et al. (1999) relataram dois casos severos de mordida aberta anterior tratados utilizando miniplacas de titânio (com biocompatibilidade comprovada) fixadas no osso cortical mandibular, e apresentando o sistema de ancoragem esquelética. O primeiro caso era um paciente com 19 anos de idade com mordida aberta anterior, rotação horária da mandíbula, leve retrusão mandibular, ângulo do plano mandibular aumentado, relação esquelética CI II, incisivos inferiores inclinados para vestibular devido a má posição lingual e pouca exposição dos incisivos superiores durante o repouso. Foram instaladas miniplacas na arcada inferior, na região posterior em ambos lados e um arco lingual para maior controle da inclinação dos dentes durante a intrusão, que realizou em 5 meses. O segundo caso era uma jovem de 13 anos de idade, apresentava uma inflamação crônica do ouvido médio, amígdalas e adenoide aumentadas, mordida aberta anterior severa, perfil côncavo, maxila atrésica, retrusão mandibular, excesso de erupção dos segundos molares inferiores, língua aumentada e mal posicionada e respiração bucal grave. A paciente foi encaminhada para um otorrinolaringologista para tratamento especializado, foi realizada a expansão maxilar com uma barra transpalatina e instaladas também miniplacas para a intrusão dos segundos molares, com auxílio de um arco lingual, que foi realizado em 5 meses. A proposta de tratamento por intrusão dos molares no osso dentoalveolar com ancoragem rígida é uma técnica simples e pouco invasiva, que diminui o período de tratamento e desconforto ao paciente. Como resultado, o objetivo foi alcançado com a intrusão dos molares em 3 a 5 mm, rotação anti-horária do plano oclusal, autorrotação da mandíbula, diminuição da altura facial anterior inferior e o fechamento da mordida aberta anterior.

Os autores SHERWOOD et al. relataram em 2002 que o método mais fácil para solucionar a mordida aberta anterior é extrusão dos dentes anteriores, mas sendo contra-indicada quando esses apresentarem raízes curtas com menos suporte ósseo de apoio ou que comprometa a estética ou estruturas periodontais. Foram

selecionados para esse artigo 4 pacientes adultos com mordida aberta anterior, que relataram não possuir hábitos deletérios. Todos apresentaram excesso de crescimento dento-alveolar posterior maxilar e mandibular. Com o uso das miniplacas foram alcançadas a verdadeira intrusão de molares, em média com 1,99mm, o que resultou na diminuição do ângulo do plano mandibular e AFAI e rotação mandibular no sentido anti-horário; estabilidade das miniplacas durante toda a mecânica e sucesso no fechamento da mordida aberta anterior. Por isso outra opção que não envolva cirurgia é a intrusão de molares posteriores com ancoragem esquelética, tendo como auxiliar de contenção a própria oclusão, que é resistente ao potencial de erupção dos molares (segundo a Teoria de Equilíbrio), sendo desnecessária uma contenção especial.

ALMEIDA et al. (2003) definiram a mordida aberta anterior como falta de contato dos dentes na região anterior ou overbite negativo e dentes posteriores em oclusão. A sua incidência é maior nos dentes decíduos (38,11%) e diminui gradativamente na dentadura permanente (4,35%), conforme é estabelecida a oclusão, a eliminação de hábitos deletérios, a regressão de adenoides, maturação do indivíduo e estabelecimento da deglutição normal na fase adulta. Possui etiologia multifatorial: padrão de crescimento vertical geneticamente definido, hábitos de sucção não nutritiva, tamanho e posição anormal de língua e patologias como a síndrome do respirador bucal. Os autores classificam as mordidas abertas como dentária, quando há comprometimento na irrupção anormal dos dentes; dentoalveolar, comprometimento desenvolvimento ósseo dentoalveolar e esqueléticas, quando há displasias craniofaciais. O artigo descreveu dois casos de mordida aberta dentária, tratados com grade palatina; quatro casos de mordida aberta dentoalveolar também utilizaram a grade palatina, sendo que em um foi associado ao aparelho bihelix para correção de uma deficiência transversal, em outro o AEB para melhorar a relação ântero-posterior das arcadas e nos outros dois associados à mentoneira com tração alta como tentativa de mudança na direção de crescimento vertical da mandíbula. Já para um caso de mordida aberta anterior esquelética, foi inicialmente sugerido um tratamento orto-cirúrgico ou extração dos 4 primeiros molares, mas rejeitado pela paciente e parentes, dessa forma optou-se pela extração dos primeiros pré-molares associado ao aparelho fixo e mentoneira com tração alta. Os autores concluíram que

casos de mordida aberta anterior com comprometimento esquelético é indicado a complementação com a cirurgia ortognática, pois o tratamento ortodôntico não consegue alcançar o resultado e a estabilidade ideal, enquanto as mordidas abertas dentária e dentoalveolar possuem um prognóstico muito bom quando bem diagnosticadas, eliminados os fatores etiológicos e associados à mentoneira para manter a estabilidade.

Segundo os autores ERVERDI et al. em 2004, as alternativas de tratamento como a colagem dos bráquetes com inclinação mesial acentuada associada a arcos de NiTi com curva reversa e elásticos intermaxilares na região anterior; o uso de bite-bloks com ímãs repelentes ou com molas de NiTi; elásticos verticais na região anterior associado à mecânica fixa e/ou à máscara facial de diversos modelos desenvolvidos, não alcançaram a intrusão dentoalveolar posterior, somente ocorreu a extrusão dos dentes anteriores e a prevenção da erupção passiva dos dentes posteriores. Assim foram selecionados 10 pacientes, com 17 a 23 anos, com mordida aberta anterior e excesso de desenvolvimento dentoalveolar posterior. Com o uso de miniplacas fixadas no osso zigomático associadas a molas helicoidais NiTi e um arco transpalatino alcançaram a efetiva intrusão em massa do segmento posterior sem efeitos colaterais indesejados. A mordida aberta anterior foi corrigida em todos os pacientes, comprovadas clinicamente e com medidas mensuradas em telerradiografias realizadas antes e após o tratamento. Concluíram que o tratamento da mordida aberta anterior em pacientes adultos com uso de miniplacas e ancoragem esquelética no osso zigomático é eficaz e não requer contribuição do paciente, melhora a estética e além de ser um procedimento pouco invasivo e estável.

Nesse estudo os autores ALIMERE et al. (2005) definiram a mordida aberta como uma deficiência no contato vertical normal entre os dentes antagonistas, podendo manifestar-se numa região limitada ou, mais raramente, em todo o arco dentário. Concordam que os hábitos deletérios seguidos pelas alterações funcionais podem originar a mordida aberta dentoalveolar, enquanto que na mordida aberta esquelética os hábitos atuam como agravantes e os distúrbios miofuncionais orofaciais seriam adaptações à condição morfológica alterada. Elaboraram uma

fórmula para diferenciar o diagnóstico da mordida aberta anterior dentária e esquelética. Foram utilizados 80 radiografias em norma lateral em oclusão habitual e modelos de estudo de crianças com mordida aberta e média de idade de 8 anos e 4 meses. Foram utilizados três medidas angulares: NS-GoGn - que determina o padrão de crescimento vertical e determina a direção de crescimento mandibular; NS-Gn – determina a direção de crescimento mandibular e o ângulo do eixo facial – também mede a direção de crescimento mandibular e a posição vertical do mento. A fórmula é: $Y = - 0,2787 \cdot X1 - 0,5422 \cdot X2 + 1,2029 \cdot X3$, sendo $X1 = NSGoGn$, $X2 = NS-Gn$ e $X3 =$ eixo facial. O resultado em média é: 62,46 para mordida aberta dentoalveolar e 49,20 para mordida aberta esquelética. O resultado e a conclusão desse estudo demonstra que essa fórmula é indicada para ser utilizada por profissionais, como ortodontistas e fonoaudiólogos, para diagnosticar a mordida aberta em pesquisas e planos de tratamento por apresentar alto percentual de acertos. Os autores enfatizam que os indivíduos que apresentam um padrão de crescimento vertical e mordida aberta anterior na infância, provavelmente ou com certeza, se tornarão adultos com a face longa e mordida aberta anterior.

ARAÚJO et al. (2006) descreveram a utilização de mini-implantes como ancoragem esquelética, pois na ortodontia o sucesso do tratamento depende muito do planejamento e execução de uma eficiente ancoragem. Ancoragem esquelética é definida como absoluta, ou seja, não permite a movimentação da unidade de reação e nem ocorrem movimentos colaterais indesejados e proporcionam maior previsão dos resultados sem depender da cooperação do paciente. Os mini-implantes tem como vantagem sobre as miniplacas por não necessitar de procedimentos cirúrgicos para instalação e remoção, não ter limitações quanto aos locais de fixação, baixo custo, resistência a cargas ortodônticas, podendo ser imediatas e o tamanho é reduzido. Para o planejamento deve ser realizado um estudo prévio com radiografias panorâmicas e periapicais para definir os locais de inserção, diâmetro do mini-implante (sempre 1,5mm menos que o espaço observado) e comprimento do mini-implante (levar em consideração estruturas ao redor do sítio de inserção, como dentes e feixe vâsculo nervoso). Os autores enfatizam que estudos realizados indicam que a maior disponibilidade óssea para inserção se localiza nas regiões

posteriores da maxila e da mandíbula, e aumenta de cervical em direção à apical, devido ao formato cônico das raízes. As indicações citadas são: retração dos dentes anteriores, mesialização dos dentes posteriores, intrusão de dentes anteriores e posteriores, correção do plano oclusal, distalização de dentes posteriores, verticalização e desimpactação de molares, correção de mordida cruzada, tracionamento de dentes inclusos, correção da linha média e para o uso de elásticos intermaxilares. Foram citadas como complicações que podem ocorrer: perda da estabilidade, mucosite peri-implantar relacionada à má higiene, lesão de mucosa por ficar saliente tanto por vestibular como por palatino, lesão de raízes e fratura do mini-implante.

XUN et al. (2007) verificaram alterações clínicas e radiográficas no tratamento de 12 pacientes com idade média de 18,7 anos e apresentavam relação esquelética de Classe II, crescimento dentoalveolar posterior aumentado e mordida aberta anterior, dentição permanente completa e que não aceitaram procedimentos que envolva a cirurgia ortognática. Foram realizadas extrações prévias, instalação de mini-implantes e alinhamento, mantendo a mordida aberta anterior. Foram realizadas telerradiografias para comparação antes e após o término da mecânica de extrusão de incisivos maxilar e mandibular (1,3mm em média) e intrusão dos primeiros molares maxilares (1,8mm em média) e mandibulares (1,2mm em média). Assim reduziram o ângulo do plano mandibular, alcançaram a rotação no sentido horário do plano oclusal maxilar, diminuição da altura facial anterior e overbite positivo. Concluíram que esse método se apresentou pouco invasivo e não necessitou da colaboração dos pacientes.

De acordo com MAIA et al. (2008) a mordida aberta anterior é uma maloclusão de grande comprometimento estético e funcional, que possui muitos fatores etiológicos, por isso considerado de difícil abordagem, dependendo do tipo e grau de severidade. Quanto aos fatores etiológicos temos a hereditariedade, que se resume em tendência ao crescimento vertical da face geneticamente definido. E fatores ambientais como hipertrofia de amígdalas, hábitos de sucção sem fins nutritivos, respiração bucal e anormalidades no processo de erupção. Quanto ao tipo a mordida aberta anterior pode ser classificada quanto ao número de dentes

envolvidos, a distância interincisal ou quanto às estruturas comprometidas. Cefalometricamente o paciente com tendência ao crescimento vertical é bem característico apresentando rotação mandibular no sentido horário, ângulo goníaco aberto, ramo mandibular curto, divergência entre os planos maxilar e mandibular, aumento da altura dentoalveolar posterior e aumento da AFAI. Quanto ao tratamento para as mordidas abertas do tipo dentária ou dentoalveolar, os autores sugerem utilizar a grade palatina, com o objetivo de interromper hábitos deletérios; AEB com tração alta; bite block e promover a auto-correção. Já para as mordidas abertas esqueléticas as compensações ortodônticas podem não ser suficientes, necessitando de procedimentos como extrações, que melhora a estabilidade e/ou a utilização de dispositivos como miniplacas ou mini-implantes para a intrusão de dentes posteriores e em casos muito severos a cirurgia ortognática.

ARAÚJO et al. (2008) relataram que nos casos de mordida aberta anterior em pacientes que não estão mais na fase de crescimento, a correção com métodos convencionais é muito difícil. Uma forma de tratamento para essa má oclusão é a intrusão dentária com o uso de mini-implantes, que tornou essa mecânica mais simples, sem os efeitos colaterais indesejados e desnecessária cooperação do paciente. A força de intrusão pode ser aplicada sobre os arcos contínuos, mas os autores descrevem que para ter maior controle sobre o torque aplicado sobre os dentes intruídos são necessários dois mini-implantes, um na vestibular e outro por palatino; ou somente um por vestibular quando utiliza-se associado à uma barra transpalatina afastada do palato o quanto em mm necessita de intrusão (na maxila) ou um arco lingual afastado dos incisivos para não vestibularizá-los (na mandíbula) (Fig. 1). Também salientam que no fechamento da mordida aberta anterior com o giro da mandíbula para frente e para cima deve-se ter atenção para não criar um trauma entre os incisivos se a sobressaliência final não for adequada. Antes de iniciar a intrusão deve-se observar em radiografias periapicais o nível ósseo entre o dente a ser intruído e os dentes adjacentes, para não produzir em uma iatrogenia de criação de um defeito ósseo no sentido vertical e resultando em uma bolsa periodontal nas proximais desses dentes. E ainda para evitar recidivas é fundamental uma avaliação fonoaudiológica e ter uma correta postura lingual.

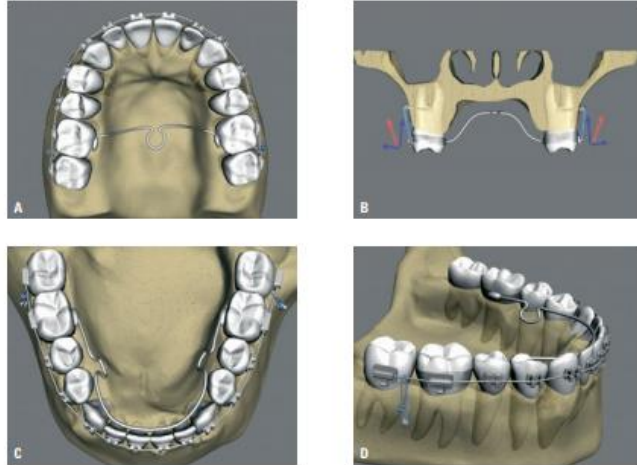


Figura 1: intrusão de dentes posteriores com uso da barra transpalatina e arco lingual

Fonte: Araújo et. al (2008)

De acordo com FABER et al. (2008) a utilização de ancoragem com mini-implantes ou miniplacas promove a intrusão de molares no tratamento da mordida aberta esquelética e casos com indicação à cirurgia ortognática puderam ser evitadas, pois não dependem da colaboração do paciente e possibilita a aplicação de força de maior intensidade sem o aparecimento de efeitos colaterais indesejáveis. Foram relatados 3 casos clínicos: no primeiro deles, um paciente com 21,9 anos apresentava mordida aberta com oclusão somente nos segundos molares direito, assimetria vertical com o lado direito maior que o esquerdo e na ATM a radiografia demonstrou hiperplasia condilar direito e a cintilografia demonstrou neoplasia condilar esquerda; foram instaladas miniplacas na maxila e mandíbula do lado direito, elásticos em corrente para a intrusão e também a barra transpalatina e arco lingual para evitar a vestibularização dos molares durante a mecânica. O segundo caso era uma paciente de 30 anos, que apresentava uma mordida aberta anterior; foram usados miniplacas na mandíbula e arco lingual para intrusão de molares; no terceiro caso era uma paciente de 22,8 anos com mordida aberta e foram instaladas miniplacas na maxila direita e esquerda e barra transpalatina para intrusão de molares. Todos os casos obtiveram êxito e foram orientados ao acompanhamento fonoaudiológico. Os autores concluíram que pode-se utilizar mini-implantes para intrusão em apenas uma das arcadas quando a mordida aberta anterior não

ultrapassar 3mm: acima desse valor deve-se usar nas duas arcadas ao mesmo tempo. As miniplacas apresentam vantagens sobre os mini-implantes porque proporcionam maior estabilidade e por serem implantados acima dos ápices dentários possibilitando movimentos em todos os planos, indicados em casos de força mais intensa ou de vários dentes simultaneamente, mas apresentam desvantagens como a necessidade de cirurgia para instalação e remoção, custo alto e mais propensos à infecção. Quando a mordida aberta se restringir apenas nos dentes anteriores, pode-se optar pelo arco segmentado e arco contínuo quando se desejar o giro do plano oclusal (Fig. 2). Para anular forças de vestibularização dos dentes ao intruí-los, indica-se o uso de arco retangular e barra transpalatina ou arco lingual (Fig. 3).

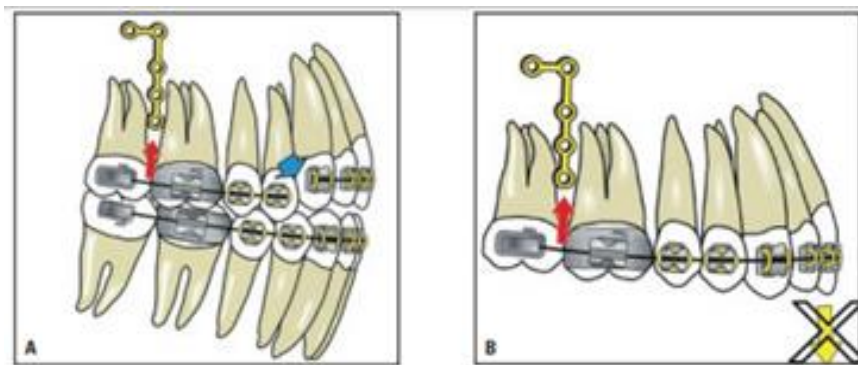


Fig. 2: Mecânicas relacionadas à intrusão

Fonte: Faber et al (2008)

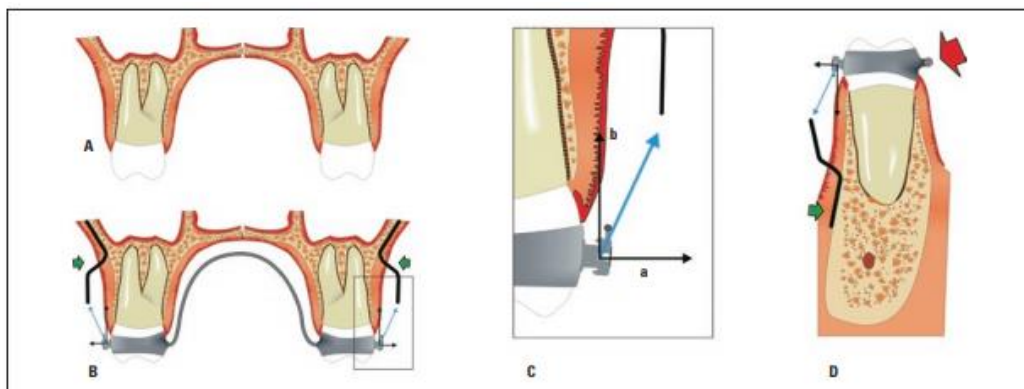


Fig.3: Esquema da direção de forças de intrusão do primeiro molar superior

Fonte: Faber et al (2008)

De acordo com RAMOS et al. (2008) a disponibilidade do uso de dispositivos de ancoragem temporária como mini-implantes e miniplacas aumentou muito o percentual da possibilidade não cirúrgica no tratamento da mordida aberta anterior esquelética. Os autores sugerem que as miniplacas apresentaram um percentual maior de sucesso que os mini-implantes, apresentando maiores possibilidades de movimentos, por serem fixados longe das raízes dentárias, promovendo maior liberdade de movimentação, necessários para o sucesso de um tratamento compensatório e de grande amplitude.

Park et al. (2008) relataram o tratamento de uma paciente de 19 anos de idade, que havia relatado hábito de sucção digital no passado, no exame radiográfico foi observado retrusão mandibular e no exame clínico intra-oral havia mordida aberta anterior com 3,5mm e relação dental CL I entre caninos e molares. No início do tratamento foi realizada uma expansão rápida da maxila com o aparelho *Hyrax* e em seguida foram instalados os mini-implantes na maxila para intrusão de pré-molares e molares, com aplicação de 150g a 200g de força em cada dente. A intrusão foi concluída após 5 meses e a mordida aberta anterior foi fechada, promovendo a rotação anti-horária da mandíbula e redução da altura facial inferior, além da melhora no perfil facial da paciente. Os autores alertam que esse protocolo não é válido para todos os casos de mordida aberta, devendo-se considerar a mordida aberta em todos os planos (vertical, transversal e antero-posterior). Para pacientes com mordida aberta e CI III, a rotação da mandíbula para cima e para frente pode piorar essa relação esquelética, melhorando o plano vertical, mas necessitando de cirurgia ortognática para correção no plano antero-posterior. A intrusão de molares também não deve ser aplicada em pacientes com pouca exposição de incisivos, esses devem ser extruídos para fechar a mordida aberta anterior. Atenção deve ser dada também para as relações de primeira, segunda e terceira ordem dos molares intruídos; a posição vestibulo-lingual (1ª ordem) e a forma do arco são difíceis para manter; a angulação méso-distal (2ª ordem) é melhor controlada quando os dentes intruídos estiverem o mais próximo da ATM, melhorando o fechamento da mordida aberta anterior e o torque (3ª ordem) para prevenir a inclinação vestibular dos dentes

intruídos. Tomando-se todos esses cuidados, os autores concluíram que a mordida aberta anterior é alcançada com a intrusão dos dentes posteriores sem a necessidade da cirurgia ortognática.

SAKIMA et al. (2009) relataram três formas de ancoragem esquelética, que viabilizaram a compensação ortodôntica em muitos casos cirúrgicos de mordida aberta anterior esquelética. Foram sugeridos os implantes ósseo integrados, em casos que necessitem de reabilitação protética futura; os mini-implantes com técnica simples e baixo custo, mas dependem da espessura do osso cortical para obter a retenção mecânica, possuem maior risco de perfurar raízes e impossibilidade de movimento de translação em dentes na área de instalação; já as miniplacas são as mais indicadas para compensações ortodônticas em casos considerados cirúrgicos, pois permitem a intrusão e movimentos antero-posteriores dos dentes. A correção da mordida aberta anterior em adultos é baseado em intrusão dos dentes posteriores ou extrusão dos anteriores, ou ambas. O uso das miniplacas é indicado para pacientes que possuem um bom selamento labial ou que possa alcançá-lo fechando a mordida através da intrusão dos posteriores. O SAO apresentado nesse artigo é um avanço das miniplacas, que possuem adaptadores (ADV) que se encaixam na placa transmucosa da miniplaca, adicionando tubos e ganchos como acessórios para acoplar vários tipos de dispositivos (Fig. 4), facilitando movimentos verticais e sagitais simultaneamente, com força leve e constante, sendo biologicamente mais aceitáveis e a não necessidade de troca de local de inserção quando se deseja o movimento de bloco de dentes. Os sítios anatômicos indicados são na maxila: pilar zigomático e contorno lateral da abertura piriforme e na mandíbula: ramo ascendente do mandíbula, corpo da mandíbula e mento. Na figura 5 é demonstrado os dispositivos que podem ser usados para a intrusão. Foi relatado um caso que a paciente ocluía só os segundos e terceiros molares, foi instalado duas miniplacas no pilar zigomático de cada lado e um splint acrílico com um cantiléver ligado ao ADV com força intrusiva de 150g de cada lado. No segundo caso, a paciente apresentou anquilose do dente 11, que estava em infra-oclusão, foi realizado a intrusão de todos os dentes superiores com uma miniplaca instalada no pilar zigomático de cada lado e dois cantilévers de cada lado, dois voltados para a região anterior com 80g de força cada e dois voltados para a região posterior com

100g cada. O terceiro caso demonstrou o cantiléver superior associado a um elástico em cadeia sobre os caninos para ocorrer a distalização de todos os dentes posteriores a ele. Pode-se aplicar a força sobre o arco do aparelho fixo, resultando numa expansão transversal em casos de atresia da arcada superior. No quarto caso relatado as miniplacas foram instaladas no ramo da mandíbula para intrusão de molares para a correção da mordida aberta anterior e correção de Classe III. Os autores orientam o uso concomitante da barra transpalatina passivamente ou ativa com torque lingual na maxila e arco lingual na mandíbula para controle transversal durante a mecânica. Os autores concluíram que as miniplacas associados ao ADV possibilitam o uso e forças mais pesadas, diminuindo o tempo de tratamento e resultados mais estáveis.

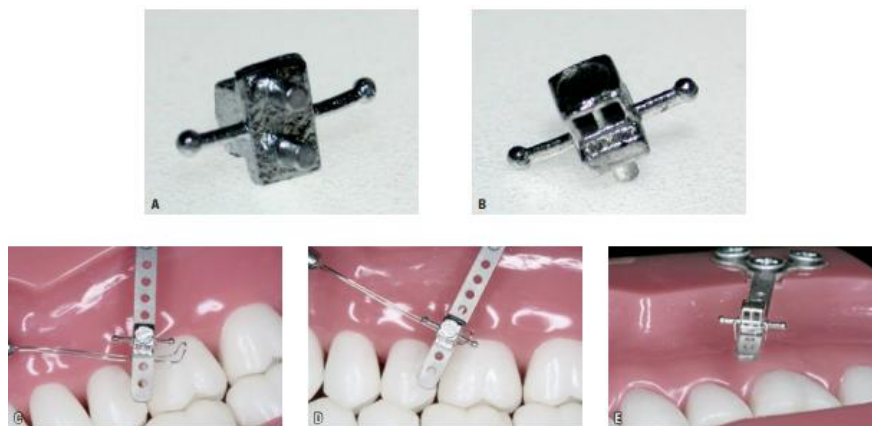

Figura 4: ADV encaixados na placa transmucosa da miniplaca

Fonte: Sakima et al (2009)

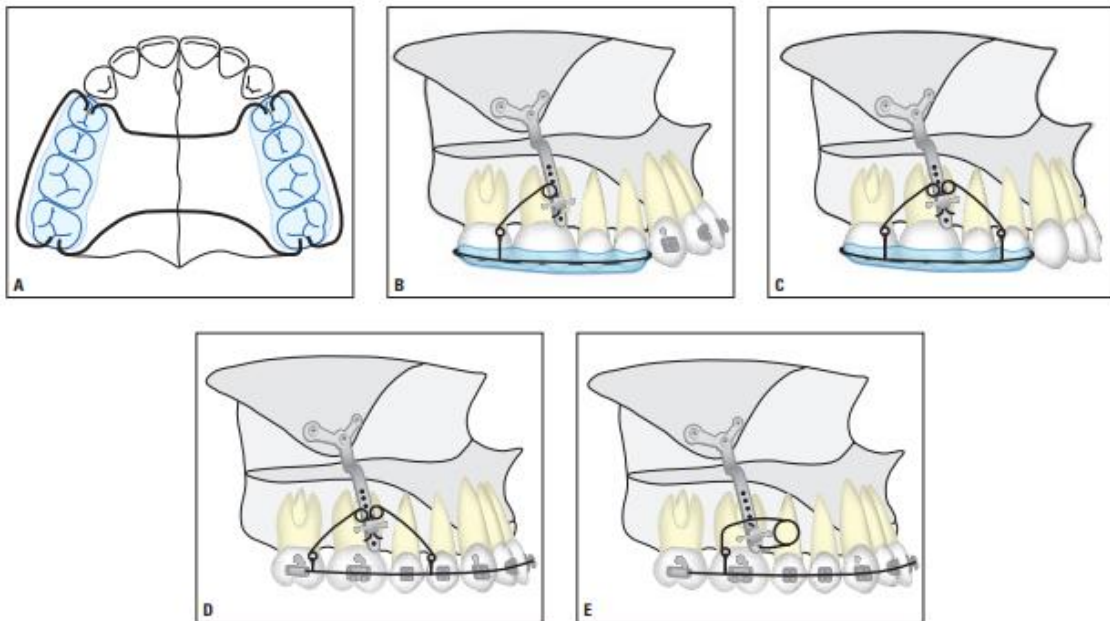


Fig. 5: Ilustração de dispositivos para a intrusão de dentes posteriores com miniplacas

Fonte: Sakima et al (2009)

Estudo apresentado por ARTESE et al. (2011) relatou que a ausência de equilíbrio entre as forças no sistema estomatognático causa mudanças, sendo que inúmeras dessas estão relacionadas à causa e recidiva da mordida aberta anterior. No caso das mordidas abertas anteriores dentoalveolares, a língua em repouso se ficar projetada para frente pode se tornar um obstáculo da correta erupção dos incisivos e/ ou vestibularizá-los ou a postura baixa da língua induz à maior extrusão dos dentes posteriores e resulta na atresia da arcada superior devido à ausência desta no palato. Já as mordidas abertas esqueléticas além de apresentarem os mesmos comprometimentos dentoalveolares, também apresentam plano mandibular e ângulo goníaco aumentados, bases ósseas divergentes, apresentando um crescimento vertical, tendo como principal fator etiológico relacionado à hereditariedade e não à função. Os tratamentos ortodônticos baseados em mecânicas de intrusão de molares e extrusão de incisivos tem relatos de sucesso, mas com poucos estudos sobre a estabilidade. Os tratamentos cirúrgicos eliminam o fator etiológico de crescimento, sendo assim, as recidivas estão relacionadas à modificações dentoalveolares, muitas vezes provocadas por disfunções bucais que não foram consideradas no pré tratamento. Os autores concluíram que as disfunções bucais,

relacionadas à posição da língua estão sendo muito negligenciadas, tanto nos tratamentos ortodônticos como nos cirúrgicos e que podem ser o principal fator etiológico das recidivas nos tratamentos da mordida aberta anterior.

Através de uma revisão sistemática realizada por MEDEIROS et al. (2012) utilizando 14 artigos no período de janeiro de 1989 a abril de 2012, descrevem as melhores taxas de recidiva em séries de pacientes adultos com mordida aberta anterior tratados de diferentes formas. Afirmam que como a mordida aberta anterior se apresenta como uma maloclusão com muitos fatores etiológicos, ao determinar o planejamento de cada caso, deve-se considerar o grau de comprometimento dental e/ou esquelético e a idade do paciente. Foram comparados tratamentos com ou sem extrações, uso de ancoragem esquelética provisória ou cirurgia ortognática. Concluíram que o tratamento cirúrgico associado ao ortodôntico é a melhor opção para casos muito severos e/ou acentuada assimetria facial por garantir maior estabilidade, além da possibilidade de melhorar o perfil facial, relatando que quando realizada em apenas uma arcada é mais estável que quando feita nas duas, quando a maxila é mantida em uma peça é mais estável do que quando é segmentada e a fixação interna rígida também é mais estável do que quando fixado com fio internamente. Atualmente a opção de uma compensação ortodôntica com a utilização de dispositivos de ancoragem temporária apresentam uma média de estabilidade semelhante a casos submetidos à cirurgia ortognática, sendo que as recidivas ocorreram principalmente no primeiro ano pós tratamento e os tratamentos submetidos à extrações apresentaram maior estabilidade em relação aos casos sem esse procedimento.

JANSON et al. em 2013 descreveram um tratamento para mordida aberta anterior dentoalveolar na dentição permanente. A paciente queixava-se de problemas na fonação e pouca exposição dos incisivos superiores ao sorrir. Apresentava boa relação anteroposterior entre as arcadas dentárias, face levemente convexa, incisivos inferiores alinhados e atresia do arco superior. Para o tratamento foi utilizado o aparelho fixo associado à uma grade palatina fixa, melhorando o formato do arco superior, impedindo a interposição lingual e aumentando os efeitos da mecânica ortodôntica. Ao finalizar o alinhamento e nivelamento, o overbite já havia melhorado e a grade foi retirada. A finalização ocorreu com um fio de aço 0.019"x

0.025” e elásticos de CL II, 3/16” de força média para a correção de uma pequena discrepância anteroposterior entre os dentes superiores e inferiores, além de promoverem também um efeito extrusivo nos incisivos superiores, verticalizando-os, sendo o principal objetivo para o fechamento da mordida. Os autores concluíram que casos de mordida aberta anterior sem comprometimento esquelético possuem um prognóstico muito bom quanto ao tratamento e estabilidade, sem a necessidade da cirurgia ortognática.

No estudo de VALARELLI e JANSON realizado em 2014, o tratamento da mordida aberta anterior no adulto baseou-se no controle de hábitos até tratamentos invasivos como a cirurgia ortognática, dependendo de fatores etiológicos, grau de envolvimento dentário e/ou esqueléticos, quantidade de apinhamento, protrusão/vestibularização dos incisivos, grau de convexidade do perfil, grau de colaboração e expectativas do paciente. A mordida aberta dentária se limita a falta de contato dos dentes na região anterior, enquanto na mordida aberta esquelética se estende para a região de pré-molares e molares (Fig.6). Cefalométricamente, a mordida aberta anterior esquelética apresenta angulação mesial dos dentes posteriores, maxila atrésica, ângulo do plano mandibular aumentado, divergência dos planos oclusais, ramo curto e aumento da AFAI. Além disso possuem característica típica de face longa, devido ao desequilíbrio maxilomandibular no sentido vertical. Foram apresentados como opções de tratamento: mudança no posicionamento dos acessórios ortodônticos (Fig. 7); extrações dentárias, promovendo o efeito de “ponte elevadiça” (Fig. 8); intrusão dos dentes posteriores (Fig. 9); uso de grade palatina ou esporão e contenções ativas (placa de Hawley associada ao bite-block). Os autores descreveram 3 casos clínicos: o primeiro era uma paciente de 25 anos com mordida aberta anterior com queixa de dificuldade na apreensão dos alimentos e deficiência na pronúncia de alguns fonemas. O tratamento foi realizado com a colagem diferenciada dos acessórios ortodônticos, nos dentes anteriores mais cervicalmente e nos posteriores angulados para mesial. O segundo caso a paciente se queixou de mordida aberta e dificuldade na mastigação; por apresentar perfil convexo e apinhamentos moderados, optou-se pela extração dos quatro primeiros molares, que tinham extensas restaurações.

Durante a mecânica realizou a mesialização dos molares e consequente rotação mandibular no sentido anti-horário. O terceiro caso, a paciente optou pela camuflagem ortodôntica, com o uso de grade palatina, que mais tarde foi substituída por esporões, para impedir interposição lingual durante a fala e anteriores com elástico intermaxilares e contenção ativa. Concluíram que a mordida aberta anterior no adulto tem alto comprometimento funcional e estético, sendo que as compensações dentárias possuem limitações de resultado e estabilidade, mas se apresentam como uma opção de tratamento não cirúrgico.

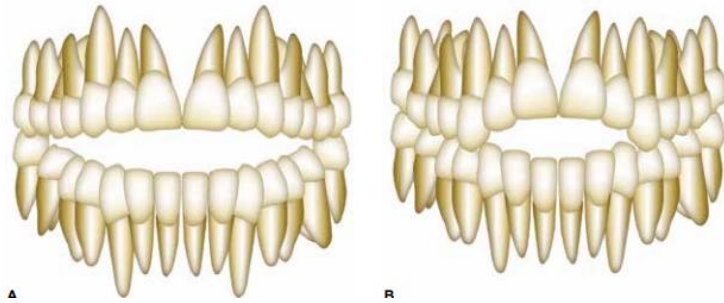


Fig. 6: Mordida aberta anterior esquelética (A) e dentária

Fonte: Valarelli e Janson (2014)

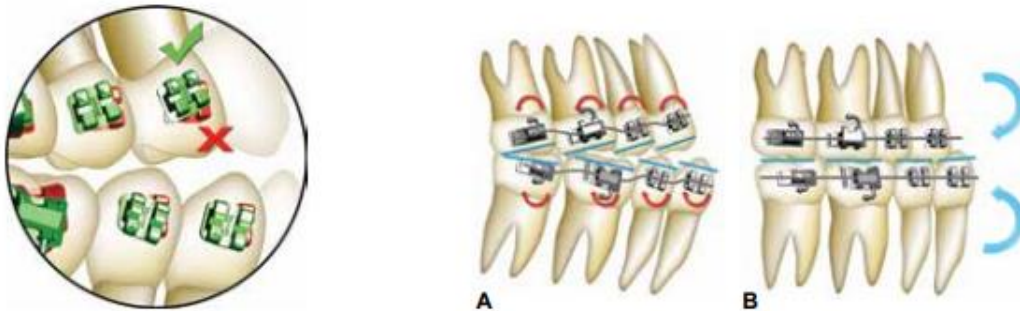


Fig. 7: Posicionamento angulado do acessório

Fonte: Valarelli e Janson (2014)

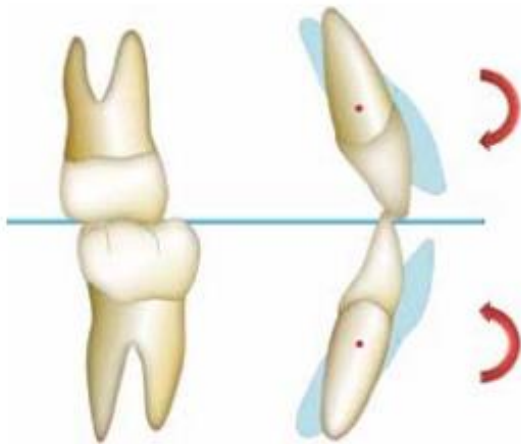


Fig. 8: Efeito “ponte elevada”
Fonte: Valarelli e Janson (2014)

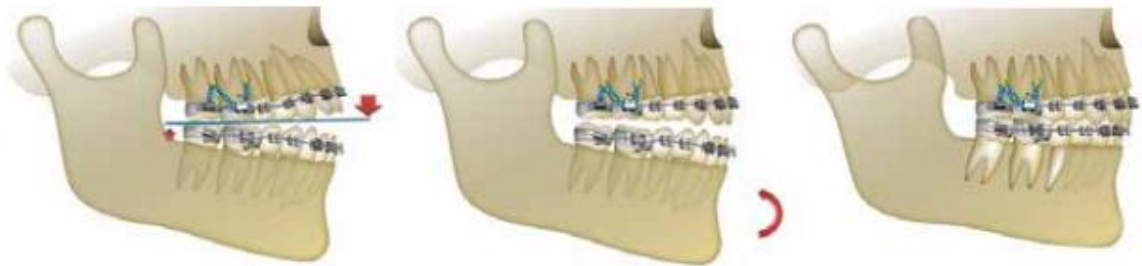

Fig. 9: Efeito da intrusão dos dentes posteriores
Fonte: Valarelli e Janson (2014)

SCHEFFLER et al. (2014) definiram a mordida aberta esquelética também como síndrome da face longa e de difícil solução ortodôntica e alta probabilidade de recidivas. Compararam as telerradiografias de 33 pacientes no início, fim e um ano após o término do tratamento. Concluíram que somente com a cirurgia ortognática é possível a significativa diminuição da altura facial anterior, mas com o surgimento dos mini-implantes e miniplacas é possível a intrusão de molares maxilares, permitindo a rotação mandibular no sentido anti-horário e conseqüentemente o fechamento da mordida aberta anterior moderada de forma satisfatória. Apesar da intrusão dos molares maxilares ser um sucesso, a taxa de recidiva é em média de 25%, por isso recomenda-se atenção para o controle da erupção dos molares

mandibulares à medida que se faça a intrusão dos molares maxilares e após o término do tratamento e durante o período de contenção.

Neste estudo de SALEHI et al. (2015) realizado entre os anos de 2006 e 2010 foi avaliado a estabilidade do tratamento da mordida aberta anterior na dentição permanente. Entre 80 pacientes avaliados, foram selecionados 37 e todos possuíam dentição permanente, overbite de pelo menos -3mm, e cefalometriamente comprovados a mordida aberta anterior esquelética e acompanhamento radiográfico nos períodos anterior, pós-tratamento e 3 anos após o final do tratamento. Foram instalados o aparelho fixo em todos; em 22 foram realizadas extrações e 15 sem extrações, determinados pelo grau de gravidade da mordida aberta anterior e do apinhamento presente no início do tratamento. Os autores concluíram que a mordida aberta anterior tem etiologia multifatorial, e sendo assim a contenção fixa isoladamente não é suficiente para manter a sobremordida alcançada com o tratamento em todos os casos, e não existe correlação à estabilidade com a quantidade de mordida aberta no início ou às mudanças alcançadas durante o tratamento e também não houve diferenças significativas entre casos tratados com ou sem extrações. Por isso é aconselhável a sobrecorreção e o uso de diferentes contenções, como aparelhos funcionais indicados para cada caso estando ou não associados à contenção fixa.

OLIVEIRA et al. em 2015 relataram que o tratamento da mordida aberta anterior com comprometimento dental e esquelético é um grande desafio para o ortodontista na correção e estabilidade pós tratamento. Em se tratando de paciente adulto, com ausência de crescimento, a melhor opção é o tratamento ortodôntico-cirúrgico com impactação maxilar, mas muitas vezes não aceito pelo paciente por dificuldades financeiras, medo do procedimento e/ou da mudança facial. Nesse artigo foi relatado o tratamento de uma mulher de 19 anos, que tinha como queixa principal o sorriso desagradável devido à severa mordida aberta anterior de 4mm. Clinicamente apresentava relação CI I de molares, que estavam angulados para mesial e com moderado apinhamento maxilar e mandibular. Cefalométricamente apresentava relação CI II, leve biprotrusão das arcadas, inclinação para vestibular dos incisivos superiores e inferiores e aumento do ângulo do plano mandibular. Ou seja, essa paciente tinha comprometimentos dental e esquelético, e assim a primeira indicação

seria o tratamento orto-cirúrgico, não aceito pela paciente. Diante disso foram realizadas a colagem dos bráquetes ortodônticos de forma diferenciada: nos dentes anteriores colados mais próximo da cervical para promover a extrusão desses dentes e nos posteriores foram angulados para mesial para ocorrer a verticalização desses em relação ao plano oclusal, sem sofrer extrusão, girando o plano oclusal no sentido anti-horário e colaborando para fechar a mordida aberta anterior. Também foram necessárias as extrações dos primeiros molares superiores e inferiores, diferentemente do protocolo convencional de extração dos primeiros pré-molares, que se justifica quando a discrepância esquelética é determinante na manutenção da mordida aberta, pois facilita a mesialização dos segundos molares, diminuindo o fulcro de contato e rotacionando a mandíbula no sentido anti-horário, reduzindo a hiperdivergência entre as arcadas superior e inferior e alcançando o overbite positiva, com equilíbrio funcional, oclusão e estética satisfatória.

HART et al. fizeram um estudo em 2015 correlacionando as mudanças dentais e esqueléticas após a intrusão de molares maxilares com o auxílio de miniplacas palatais associadas à barra transpalatina personalizada ou um aparelho quadri-helix. Foi realizada uma investigação cefalométrica de 31 pacientes com mordida aberta anterior, realizando radiografias antes e após o tratamento. Alcançaram em média 2,3mm e 1,6mm de intrusão nos primeiros e segundos molares maxilares, respectivamente, em relação ao plano palatino. E a quantidade média do fechamento da mordida foi de 3,9mm. Também ocorreram inclinações para distal dos primeiros molares maxilar e mandibular, diminuindo os ângulos mandibular e oclusal e a altura facial inferior. Concluíram que há sucesso no objetivo de fechar a mordida aberta anterior com essa mecânica, mas com especial atenção no controle da extrusão ou erupção dos molares mandibulares durante a intrusão para não ocorrer a anulação de resultado esperado.

Os autores TURKKAHRAMAN e SARIOGLU em 2016, descreveram a mordida aberta anterior como um desvio da relação vertical caracterizada pela falta de contato de dentes antagonistas com etiologias multifatoriais de natureza hereditária e ambiental. Foram selecionados 40 pacientes com idade média de 17 anos, dentição permanente e mordida aberta anterior com no mínimo 2mm. Foram divididos em 2 grupos: o grupo 1 foi tratado com a instalação de miniplacas na

região da crista infra-zigomática e intrusão de molares maxilares com molas de NI-TI e o outro grupo 2 não recebeu qualquer tratamento. Foram realizadas telerradiografias de todos os pacientes e comparados antes e após o término do tratamento do grupo 1. Os autores concluíram que manter o controle da dimensão vertical no tratamento de casos com mordida aberta anterior com o ângulo do plano mandibular aumentado e excesso da altura dentoalveolar posterior é considerado complexo. A intrusão dos dentes posteriores é a melhor opção de tratamento não cirúrgico, sendo que a mecânica tradicional com ancoragem intra ou extra-oral apresenta efeitos secundários indesejáveis, o que foi solucionado com a ancoragem esquelética absoluta, com uma intrusão de molares maxilares de até 4mm. Dessa maneira as mordidas abertas leves e moderadas não necessitam de cirurgia ortognática.

De acordo com FUKUI et al. (2016) a camuflagem ortodôntica não é a mais indicada para casos de mordida aberta anterior esquelética com o objetivo de uma oclusão adequada e melhora da estética facial devido à falta de previsibilidade de resultado e estabilidade, mas é a opção mais aceita por pacientes que não querem se submeter ao procedimento cirúrgico. Um relato de caso clínico demonstrado de uma paciente com mordida aberta anterior e má oclusão CI II e que se queixou de sua estética facial e optou por fazer a camuflagem ortodôntica com a extração de pré-molares associados à ancoragem esquelética, a qual possibilitou a intrusão molar de forma absoluta, sem movimentos indesejáveis durante a mecânica, promovendo a rotação mandibular no sentido anti-horário, proporcionando o movimento ântero-superior do mento e tecidos moles e a retração dos dentes anteriores superiores, contribuindo para o fechamento da mordida aberta anterior e melhorando a estética facial com melhora do overbite, overjet, selamento labial passivo e alcançaram também a relação de CI I de canino e molar. A estabilidade da oclusão final é aumentada com um ligeiro movimento mesial do primeiro molar da maxila e se manteve mesmo após 2 anos e 6 meses. Os autores concluíram que o tratamento ortodôntico de um adulto com mordida aberta anterior é viável associado à extrações de pré-molares e ancoragem esquelética com intrusão e ligeiro movimento mesial dos primeiros molares da maxila e retração dos dentes anteriores.

Segundo MARKOUZ e KASSEM em um estudo de 2016, o tratamento da mordida aberta anterior esquelética tem como mais indicado o tratamento orto-cirúrgico, por proporcionar maior estabilidade e maior previsibilidade de resultados. Essa deformidade ocorre por influências combinadas de hereditariedade (tendência ao crescimento vertical), dental, respiratória, fatores neurológicos e hábitos. Uma amostra com 28 pacientes com 19 a 28 anos e mordida aberta anterior esquelética com -3mm a -8mm de overbite, que se submeteram ao tratamento ortodôntico com o uso de ancoragem esquelética com miniplacas, onde foi realizado a extrusão dos dentes anteriores e/ou intrusão dos posteriores maxilares; quando o tratamento consistir de extrusão dos dentes anteriores a AFAI não é diminuída e pode comprometer a estética por exposição excessiva dos dentes e gengiva, enquanto que com a intrusão dos posteriores consegue-se a auto-rotação mandibular no sentido anti-horário e fechamento da mordida aberta anterior, com resultados semelhantes à cirurgia ortognática. Todos os pacientes foram submetidos a extrações dos quatro pré-molares. Com o fechamento dos espaços e intrusão de molares com o uso de miniplacas ancoradas no osso zigomático alcançaram em média 3,04mm de intrusão e 6,93mm de fechamento da mordida aberta anterior. A estabilidade fica atribuída a um rígido protocolo de contenção, impedimento da extrusão dos molares mandibulares e sobrecorreção, prevendo uma inevitável recidiva principalmente no primeiro ano após o tratamento. Concluíram que a intrusão molar com miniplacas zigomáticas se apresentaram estáveis após quatro anos do término do tratamento.

ALSAFADI et al. realizaram uma revisão sistemática em 2016, que analisou os efeitos da intrusão de molares posteriores na morfologia facial vertical com má oclusão de mordida aberta anterior na dentição permanente. Utilizou 7 bases de dados eletrônicas selecionando 12 artigos que relataram a mecânica de intrusão molar com mini-implantes (5) e com miniplacas (7). Concluíram que com a utilização da ancoragem esquelética temporária alcançou em média uma rotação mandibular no sentido anti-horário de 2,3° para 3,9° quando feita a intrusão dos molares superiores e inferiores simultaneamente com o uso de mini-implantes ou quando foi aplicada uma força maior nos molares superiores utilizando as miniplacas e blocos

de mordida em acrílico. Mas necessita de mais estudos científicos para comprovar a verdadeira eficácia desses dispositivos e sua estabilidade.

No artigo de GRACCO et al. (2016) foi relatado um caso clínico de uma paciente adulta com mordida aberta anterior e pouca exposição dos incisivos superiores ao sorrir, queixando-se de estética e função deficientes. Essa paciente que não apresentou padrão de crescimento esquelético vertical pôde optar pelo tratamento ortodôntico, com o uso de esporões nos incisivos mandibulares e dispositivos de ancoragem esquelética temporária para extrusão de dentes anteriores, sendo que foi fundamental a colaboração com o uso de elásticos intermaxilares e realização de uma terapia fonoaudiológica para o posicionamento correto da língua ao falar e ao deglutir, evitando dessa forma as recidivas, que apresentam taxa de 40% para o tratamento não cirúrgico da mordida aberta anterior. Após dois anos a oclusão permaneceu estável, com estética agradável, sem apinhamentos, bom alinhamento dos arcos dentários e a língua bem posicionada, os autores constataram a importância da harmonia interdisciplinar entre a ortodontia e a fonoaudiologia.

VELA-HERMÁNDEZ et al. relataram em seu artigo de 2017 outra alternativa de tratamento da mordida aberta anterior confeccionando platôs de resina de 2 a 3mm de altura cimentados nas cúspides funcionais de molares superiores, chamados de Build-ups, que promovem a desocclusão dos incisivos para ocorrer a extrusão anterior e controlar a erupção e/ou intrui os molares, tendo como objetivo a autorrotação mandibular no sentido anti-horário. Foram selecionados 31 pacientes no período de 2012 a 2014, adultos com mordida aberta anterior com pelo menos 1mm de abertura, ângulo dos planos maxilo-mandibular acima de 22°, sem perda dental. Foram comparadas telerradiografias antes, depois e um ano após o término do tratamento. Concluíram que essa técnica independe da cooperação do paciente e não é cirúrgica, a qual alcançou resultados satisfatórios no tratamento da mordida aberta esquelética, ocorrendo mudanças dentárias e esqueléticas, comprovados cefalometricamente e com baixa taxa de recidiva durante o período de contenção, mas sugeriu uma sobrecorreção clinicamente aceita.

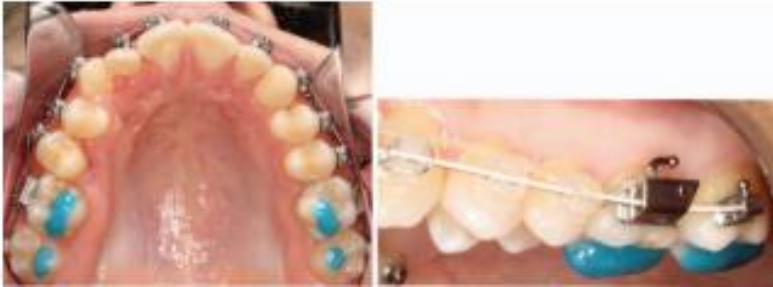

Fig. 10: Vista oclusal e lateral do Build up

Fonte: Vela-Hermández et al (2017)

De acordo com SANT'ANNA et al. (2017) a principal limitação no tratamento convencional da mordida aberta anterior no adulto é estabelecer uma ancoragem rígida, por isso o ideal é o tratamento ortodôntico associado à cirurgia ortognática para intrusão do segmento maxilar posterior e diminuir a AFAI. Atualmente uma boa opção é o tratamento alternativo ortodôntico com ancoragem esquelética, utilizando miniplacas ou mini-implantes, que alcançam resultados semelhantes à cirurgia ortognática. Foi relatado uma paciente com 18 anos e 11 meses que apresentava mordida aberta anterior de 5mm, perfil convexo, CI II e divisão 1^a, segundo Angle, overjet de 9mm, retrusão mandibular, dor na ATM durante a mastigação, incisivos superiores e inferiores com apinhamentos e vestibularizados e postura inadequada da língua durante a fala e deglutição. Foi proposto o tratamento orto-cirúrgico por possibilitar melhores resultados na função e estética, mas recusado pela paciente e familiares, tendo decidido pela camuflagem ortodôntica. Inicialmente foram realizadas extrações de pré-molares e instalação de mini-implantes e realizado o alinhamento e nivelamento dos dentes e no início da mecânica de intrusão de molares ocorreram falhas repetidas de retenção dos mini-implantes, que foram trocados pelo aparelho *Hyrax* associado a um AEB com tração alta para a correção da dimensão transversal e impedir a inclinação bucal de molares maxilares, eliminando interferências oclusais ao intruir os molares e retraindo os incisivos, tendo uma melhora estética e funcional. Os autores concluíram que apesar da baixa taxa de falha na retenção de miniimplantes durante tratamentos complexos, a mecânica convencional deve ser estabelecida em casos em que as miniplacas e cirurgia ortognática não são possíveis.

O tratamento ortodôntico em pacientes adultos com comprometimento esquelético, nos quais a remodelação óssea é lenta e há maior possibilidade de ocorrer problemas periodontais ou na articulação têmporo-mandibular é um desafio para o ortodontista. Esse artigo de WANG et al. (2017) relataram um caso clínico que utilizaram a técnica de intrusão dos dentes com o auxílio do mini-implante. Trata-se de uma paciente de 21 anos de idade, Cl II esquelética em relação à base do crânio, maxila protruída e mandíbula rotacionada no sentido horário, mordida aberta e sorriso gengival. Este caso ressalta a importância do controle sagital e vertical anterior e posterior. Os mini-implantes foram instalados no osso alveolar vestibular posterior da maxila e da mandíbula. A intrusão dos molares superiores contribuiu para aumentar a sobremordida anterior, promovendo a rotação anti-horária da mandíbula e alcançando bom controle vertical na região anterior. Os incisivos superiores foram intruídos para melhorar o sorriso gengival. Após 1 ano de contenção a paciente se apresentou estável. Os autores concluíram, portanto, que a instalação de miniimplantes nas regiões posteriores da maxila são eficazes para camuflar uma discrepância de CL II esquelética, com aceitável correção do sorriso gengival e mínima adesão da paciente.

4. DISCUSSÃO

A mordida aberta é definida por ALIMERE et al. (2005) como uma deficiência no contato vertical normal entre os dentes antagonistas, podendo manifestar-se numa região limitada ou, mais raramente, em todo o arco dentário; TURKKHRAMAN e SARIOGLU (2016) definiram como um desvio da relação vertical caracterizada pela falta de contato de dentes antagonistas; ARTESE et al. (2011) descreveram como uma sobressaliência menor que a considerada normal ou relação incisal de topo ou falta de contato incisal em relação cêntrica e ALMEIDA et al. (2003) definiu mordida aberta anterior como a falta de contato dos dentes na região anterior ou overbite negativo e dentes posteriores em oclusão. É uma maloclusão de grande comprometimento estético e funcional, fácil de ser reconhecida clinicamente e que pode interferir no convívio social desses indivíduos, podendo acarretar problemas psicológicos (MAIA et al., 2008; ALMEIDA et al., 2003; VALARELLI e JANSON, 2014). A sua incidência é maior na dentição decídua (38,11%) e diminui gradativamente na dentadura permanente (4,25%) (ALMEIDA et al., 2003; VALARELLI e JANSON, 2014).

A classificação da mordida aberta anterior varia entre os autores dependendo do critério abordado podendo ser quanto à quantidade de abertura em mm, quanto ao número de dentes com a falta de contato oclusal ou quanto às estruturas que se encontram comprometidas. ALMEIDA et al (2003) dividiram em dentária quando há comprometimento na irrupção normal dos dentes anteriores, dentoalveolar quando há um comprometimento no desenvolvimento ósseo e esquelética quando há uma displasia craniofacial. VALARELLI e JANSON (2014) classificaram como dentária a falta de contato dos dentes na região anterior e esquelética quando se estende para a região de pré-molares e molares. MAIA et al. (2008) além do número de dentes envolvidos, também considerou a distância em mm interincisal e as estruturas envolvidas. Como recurso para classificar essa má oclusão, ALIMERE et al. (2005) elaboraram uma fórmula baseada em três medidas angulares cefalométricas, diferenciando as mordidas abertas dentárias x esqueléticas.

A etiologia é considerada um agravante dessa má oclusão por ser multifatorial (ALMEIDA et al., 2003; MEDEIROS et al., 2012, MAIA et al., 2008; MARZOUK e

KASSEM, 2016). Muitos autores concordam que o tratamento é um desafio para os ortodontistas, principalmente se alterações esqueléticas estiverem presentes (MAIA et al., 2008; OLIVEIRA et al., 2015; VALARELLI e JANSON, 2014; WANG et al., 2017), tornando-se de difícil abordagem, dependendo do tipo, grau de severidade e idade do paciente (MEDEIROS et al., 2012; VALARELLI e JANSON, 2014). A etiologia pode ser hereditária, ou seja, possuir um padrão de crescimento vertical geneticamente definido (ALMEIDA et al., 2003; MAIA et al., 2008, MARZOUK e KASSEM, 2016); ou ambiental, como possuir hábitos de sucção não nutritiva, tamanho ou posição anormal da língua, hipertrofia de amígdalas, respiração bucal e anormalidades no processo de erupção (ALMEIDA et al., 2003; MAIA et al., 2008; MARZOUK e KASSEM, 2016). ARTESE et al. (2011) ainda acrescentam que a ausência de equilíbrio entre as forças no sistema estomatognático causa mudanças morfológicas, sendo que inúmeras dessas estão relacionadas à causa e recidiva da mordida aberta anterior. No caso das mordidas abertas anteriores dentoalveolares, a língua em repouso que fica projetada para frente pode se tornar um obstáculo para a correta erupção dos incisivos e/ou vestibularizá-los e se possuir postura baixa induz à maior extrusão dos dentes posteriores e atresia da arcada superior por ausência desta no palato. Segundo ALMEIDA et al. (2003) e ARTESE et al. (2011) quando a origem é esquelética possui como principal fator etiológico a hereditariedade e não a função, podendo a severidade ser agravada ou não por fatores ambientais. Assim MEDEIROS et al. (2012) concluíram que ao determinar o plano de tratamento de cada caso deve-se considerar a etiologia, diagnóstico diferencial e a idade do paciente.

Considerando a mordida aberta anterior esquelética sendo mais complexa para se tratar devemos observar algumas características cefalométricas que não encontramos nas mordidas abertas anteriores dentoalveolares, como: rotação mandibular no sentido horário, ângulo goníaco aberto, ramo mandibular curto, divergência entre os planos maxilar e mandibular, aumento da altura dentoalveolar posterior, aumento da AFAl, angulação mesial dos dentes posteriores e maxila atrésica (MAIA et al. 2008; VALARELLI e JANSON, 2014). Além disso possuem característica típica de face longa, devido ao desequilíbrio maxilomandibular no sentido vertical (VALARELLI e JANSON ,2014; SCHEFFLER et al., 2014).

A interação etiológica multifatorial resulta em diferença nos resultados em eficiência e estabilidade na mordida aberta dentária comparadas às esqueléticas; por isso o correto diagnóstico é extremamente importante, pois deste que dependerá o plano de tratamento específico para cada caso. Sendo que o tipo dentoalveolar, via de regra, necessita de um tratamento mais simples e possui um prognóstico melhor em termos de resultado e estabilidade (JANSON et al., 2013). O tratamento da mordida aberta anterior no adulto é baseado desde o controle de hábitos até tratamentos invasivos como a cirurgia ortognática, dependendo de fatores etiológicos, grau de envolvimento dentário e/ou esqueléticos, quantidade de apinhamento, protrusão/vestibularização dos dentes incisivos, grau de convexidade do perfil, grau de colaboração e expectativas do paciente. (VALARELLI e JANSON, 2014).

JANSON et al. (2013) descreveram o tratamento de uma mordida aberta anterior de natureza dentoalveolar na dentição permanente, com o uso de uma grade palatina fixa, melhorando o formato do arco superior, impedindo a interposição lingual e ajudando nos efeitos da mecânica ortodôntica, ainda associados ao uso de elásticos de Classe II, que contribuíram para a extrusão dos incisivos superiores, se tornando um fator essencial para o sucesso do tratamento. GRACCO et al. (2016) relataram que pacientes que não apresentam padrão de crescimento esquelético vertical pode-se optar pelo tratamento ortodôntico, mas é fundamental e decisivo a colaboração do paciente durante o uso de elásticos intermaxilares. SHERWOOD et al. em 2002 concordaram que o tratamento mais fácil para solucionar a mordida aberta anterior é a extrusão dos dentes anteriores, mas é contra-indicada quando esses apresentam raízes curtas com menos suporte ósseo de apoio ou que comprometa a estética ou estruturas periodontais, citando a cirurgia ortognática com impactação maxilar posterior como melhor opção. Segundo EVERDI et al. (2004) as alternativas de tratamento como a colagem dos bráquetes com inclinação mesial acentuada associada a arcos de NiTi com curva reversa e elásticos intermaxilares na região anterior, o uso de bite-bloks com ímãs repelentes ou com molas de NiTi, elásticos verticais na região anterior associados à mecânica fixa e/ou à máscara facial de diversos modelos desenvolvidos, não alcançaram a intrusão dentoalveolar posterior, e somente ocorre a extrusão dos dentes anteriores e a prevenção passiva de extrusão dos dentes posteriores; em contradição MAIA et al. (2008) indicaram para o

tratamento de mordida aberta dentária ou dentoalveolar o uso a grade palatina, com o objetivo de remover hábitos deletérios e AEB com tração alta e bite block para promover a auto-correção e VALARELLI e JANSON (2014) e OLIVEIRA et al (2015) indicaram a mudança no posicionamento da colagem dos acessórios ortodônticos: nos dentes anteriores colados mais próximo da cervical (para promover a extrusão desses dentes) e nos posteriores foram angulados para mesial (para ocorrer a verticalização desses em relação ao plano oclusal, sem sofrer extrusão) e também associados a extrações dentárias, promovendo o efeito de “ponte levadiça”, além da intrusão dos dentes posteriores, uso de grade palatina, esporão e contenções ativas (placa de *Hawley* associada a bite-bloks). VELA-HERNÁNDEZ et al. (2017) descreveram outra alternativa não cirúrgica e que independe da colaboração do paciente para o tratamento da mordida aberta anterior confeccionando platôs de resina cimentados nas cúspides funcionais dos molares superiores, que possibilita a extrusão dos incisivos e controla e/ou intrui os molares, promovendo a autorrotação mandibular no sentido anti-horário e alcançando resultados dentais e esqueléticos, clínica e cefalometricamente comprovados e com baixas taxas de recidivas.

Para casos que o tratamento consistir de extrusão dos dentes anteriores a AFAI não é diminuída e pode comprometer a estética por exposição excessiva dos dentes e gengiva (MARKOUZ e KASSEM, 2016) e se a mordida aberta anterior é severa e do tipo esquelética, os autores concordam que a cirurgia ortognática proporciona melhores resultados e diminui as recidivas pós tratamento (ALMEIDA et al., 2003; MAIA et al., 2008; MEDEIROS et al., 2012; SCHEFFLER et al., 2014; OLIVEIRA et al., 2015; FUKUI et al., 2016; MARZOUK e KASSEM, 2016; SANT’ANNA, 2017), mas muitas vezes rejeitada pelos pacientes por medo, problemas financeiros, mudança facial, optando pela chamada camuflagem ou compensação ortodôntica (VALARELLI e JANSON, 2014; FUKUI et al., 2016).

ARAÚJO et al (2006) enfatizaram que o sucesso do tratamento ortodôntico depende muito do planejamento e execução de uma eficiente ancoragem, alcançada com a chamada ancoragem esquelética. A ancoragem esquelética é definida como absoluta, ou seja, não permite a movimentação da unidade de reação e não ocorrem efeitos colaterais indesejados, promovendo maior previsão dos resultados sem depender da cooperação do paciente.

FABER et al (2008), RAMOS et al (2008), ARAÚJO et al (2008), SAKIMA et al (2009) e TURKKHRAMAN e SARIOGLU (2016) relataram que muitos casos com indicação à cirurgia ortognática puderam ser evitadas com o uso de mini-implantes ou miniplacas, que promovem compensação ortodôntica através da intrusão de molares, sem os indesejados efeitos colaterais. TURKKHRAMAN e SARIOGLU em 2016 concluíram que manter o controle da dimensão vertical no tratamento de casos com mordida aberta anterior com o ângulo do plano mandibular aumentado e excesso de altura dentoalveolar posterior é considerado complexo e a mecânica tradicional com ancoragem intra ou extra-oral apresentam efeitos indesejáveis.

UMEMORI et al. (1999), SHERWOOD et al. (2002), SCHEFFLER et.al. (2014) e FUKUI et al. (2016) concordaram que com o surgimento dos miniimplantes e miniplacas possibilitou a intrusão de molares maxilares e mandibulares, permitindo rotação anti-horária do plano oclusal, autorrotação da mandíbula, diminuição da altura facial anterior e o fechamento da mordida aberta anterior.

ARAÚJO et al (2008) descreveram que a força de intrusão pode ser aplicada sobre os arcos contínuos, mas para ter maior controle sobre o torque aplicado sobre os dentes intruídos são necessários dois miniimplantes, um vestibular e outro por palatino; ou somente um por vestibular quando utiliza-se associado à uma barra transpalatina afastada do palato o quanto em mm necessita de intrusão (na maxila) ou um arco lingual afastado dos incisivos para não vestibularizá-los (na mandíbula). FABER et al. (2008) concluíram que pode-se utilizar miniimplantes para intrusão em apenas uma das arcadas quando a mordida aberta anterior não ultrapassar 3mm, acima desse valor deve-se usar nas duas arcadas ao mesmo tempo.

Segundo PARK (2008) a intrusão de dentes posteriores é contra-indicado para casos CL III ou quando ao girar a mandíbula para frente e para cima provoque um trauma entre os incisivos, melhorando o plano vertical, mas piorando essa relação esquelética, necessitando de cirurgia ortognática para correção e também salienta que para a intrusão deve-se observar em radiografias periapicais o nível ósseo entre o dente a ser intruído e os dentes adjacentes, para não resultar em uma iatrogenia de criação de um defeito ósseo no sentido vertical, que seria uma bolsa periodontal nas proximais desses dentes. A intrusão de molares também não deve ser aplicada em pacientes com pouca exposição de incisivos, esses devem ser extruídos para

fechar a mordida aberta anterior. Atenção deve ser dada também para as relações de primeira, segunda e terceira ordem dos molares intruídos; a posição vestibulo-lingual (1ª ordem) e a forma do arco são difíceis para manter; a angulação mésio-distal (2ª ordem) é melhor controlada quando os dentes intruídos estiverem o mais próximo da ATM, melhorando o fechamento da mordida aberta anterior e o torque (3ª ordem) para prevenir a inclinação vestibular dos dentes intruídos.

MAIA et al. (2008) indicaram extrações para casos de mordida aberta anterior esquelética severa quando as compensações ortodônticas não são suficientes, melhorando a estabilidade e a utilização de miniplacas ou mini-implantes para a intrusão de dentes posteriores. OLIVEIRA et al. (2015) preconizaram extração dos primeiros molares superiores e inferiores; diferentemente do protocolo convencional de extração dos primeiros pré-molares, que se justifica quando a discrepância esquelética é determinante na manutenção da mordida aberta, pois facilita a mesialização dos segundos molares; diminuindo o fulcro de contato e rotacionando a mandíbula no sentido anti-horário, reduzindo a hiperdivergência entre as arcadas superior e inferior, alcançando o overbite positivo, com equilíbrio funcional, oclusão e estética satisfatória.

ARAÚJO et al. (2006) apontaram que mini-implantes tem como vantagem sobre as miniplacas por não necessitar de procedimentos cirúrgicos para instalação e remoção, não ter limitações quanto aos locais de fixação, baixo custo, resistência a cargas ortodônticas, podendo ser imediatas e o tamanho é reduzido. As complicações que podem ocorrer são: perda da estabilidade, mucosite periimplantar relacionada à má higiene, lesão de mucosa por ficar saliente tanto por vestibular como por palatino, lesão de raízes e fratura do mini-implante. SAKIMA et al. (2009) também citaram o baixo custo dos mini-implantes como uma vantagem sobre as miniplacas e concluíram o mesmo que FABER et al (2008) que as miniplacas apresentam vantagens sobre os mini-implantes porque proporcionam maior estabilidade e por serem implantados acima dos ápices dentários possibilitando movimentos em todos os planos, indicados em casos de força mais intensa ou de vários dentes simultaneamente. TURKKHRAMAN e SARIOGLU (2016) alcançaram uma intrusão de molares maxilares de até 4mm; UMEMORI et al (1999) com o uso de miniplacas alcançaram intrusão de molares mandibulares de 3mm a 5mm;

SHERWOOD et al. (2002) também utilizou miniplacas e alcançaram em média intrusão de 1,99mm. HART et al. (2015) associaram as miniplacas a barras transpalatinas confeccionadas de forma individual ou usou o aparelho quadri-helix e alcançaram em média 2,3mm e 1,6mm de intrusão dos primeiros e segundos molares, respectivamente, em relação ao plano palatino e SAKIMA et al. (2009) também orientaram o uso concomitante da barra transpalatina passivamente ou ativa com torque lingual para evitar a vestibularização dos dentes posteriores. EVERDI et al. (2006) com o uso de miniplacas fixadas no osso zigomático associadas a molas NiTi e um arco transpalatino, alcançaram a efetiva intrusão em massa do segmento posterior sem efeitos colaterais indesejados. XUN et al. (2007) utilizaram mini-implantes e alcançaram a extrusão de dentes anteriores e intrusão dos primeiros molares maxilares (1,8mm em média) e mandibulares (1,2mm em média). Segundo MARZOUK e KASSEM (2016) os pacientes que foram submetidos a extrações dos quatro pré-molares, intrusão de molares com o uso de miniplacas ancoradas no osso zigomático e fechamento dos espaços, alcançaram em média 3,04mm de intrusão e 6,93mm de fechamento da mordida aberta anterior. ALSAFADI et al. (2016) concluíram que com a utilização da ancoragem esquelética temporária alcançou em média uma rotação mandibular no sentido anti-horário de 2,3° para 3,9° quando feita a intrusão dos molares superiores e inferiores simultaneamente com o uso de mini-implantes ou quando foi aplicada uma força maior nos molares superiores utilizando as miniplacas e blocos de mordida em acrílico. MARKOUZ E KASSEM (2016) alcançaram resultados com a intrusão dos dentes posteriores promovendo a auto-rotação mandibular no sentido anti-horário e fechamento da mordida aberta anterior, com resultados semelhantes à cirurgia ortognática.

Em relação às recidivas ALMEIDA et al. (2003) concluíram que casos de mordida aberta anterior com comprometimento esquelético é indicado a complementação com a cirurgia ortognática, pois o tratamento ortodôntico não consegue alcançar o resultado e a estabilidade ideal, enquanto as mordidas abertas dentária e dento-alveolar possuem um prognóstico muito bom quando bem diagnosticadas, eliminados os fatores etiológicos e associados à mentoneira para manter a estabilidade. SHEWOOD et al. (2002) consideraram que a contenção é

proporcionada pela própria oclusão, que é resistente ao potencial de erupção dos molares, segundo a Teoria de Equilíbrio, sendo desnecessária uma contenção especial. MEDEIROS et al. (2012) relataram que a recidiva ocorre principalmente no primeiro ano pós tratamento, por isso a importância de um planejamento cuidadoso da contenção e uma sobrecorreção. SCHEFFLER et al. (2014), HART et al. (2015) e MARZOUK e KASSEM (2016) concluíram que a taxa de recidiva é em média de 25% e GRACCO (2016) relatou em média 40% e a estabilidade fica atribuída a um rígido protocolo de contenção, impedimento da extrusão dos molares mandibulares e sobrecorreção, prevendo uma inevitável recidiva principalmente no primeiro ano após o tratamento. SALEHI et al. (2015) e VELA-HERMÁNDEZ et al. (2017) sugeriram uma sobrecorreção clinicamente aceita e o uso de diferentes contenções, como aparelhos funcionais indicados para cada caso estando ou não associados à contenção fixa .

5. CONCLUSÃO

Após a revisão dos artigos pode-se concluir que a interação da etiologia multifatorial, com fatores hereditários e ambientais definirão o plano de tratamento que deve ser adotado e apresentam diferentes resultados em eficiência e estabilidade na mordida aberta dentária comparadas às esqueléticas, dependendo da idade do paciente, maturação esquelética e grau de comprometimento das estruturas envolvidas.

A mordida aberta anterior no adulto, quando há comprometimento esquelético, tem como primeira opção o tratamento ortodôntico associado ao cirúrgico; mas essa revisão de literatura também apresentou como opções de tratamento:

- o uso da ancoragem esquelética com miniimplantes ou miniplacas, realizando a intrusão de dentes ou segmento de dentes posteriores superior e/ou inferior.
- as extrações dentárias para melhorar o resultado e estabilidade pós tratamento.

Concluiu-se que dessa forma alcançaram a desejada ausência de efeitos colaterais e proporcionaram resultados e estabilidade semelhantes aos da cirurgia ortognática sem a necessidade da colaboração do paciente.

REFERÊNCIAS BIBLIOGRÁFICAS

ALIMERE HC, THOMAZINHO A, FELÍCIO CM. Mordida aberta anterior: uma fórmula para o diagnóstico diferencial. *Pró-Fono R. Atual. Cient.*, 17 (3); set./dez; 2005.

ALMEIDA RR, ALMEIDA-PEDRIN RR, ALMEIDA MR, FERREIRA FPC, PIZAN A, ISABRALDE CMB. Displasias verticais: mordida aberta anterior: tratamento e estabilidade. *Rev Dent Press Ortodon Ortopedi Ortop Maxilar*, 8(4):91-119, 2003.

ALSAFADI AS, ALABDULLAH MM, SALTAJI H, ABDO A, YOUSSEF M. Effect of molar intrusion with temporary anchorage devices in patients with anterior open bite: a systematic review. *Progress in Orthodontics*, 17:9, 2016.

ARAÚJO TM, NASCIMENTO MHA, FRANCO FCM, BITTENCOURT MAV. Intrusão dentária utilizando miniimplantes. *Rev. Dental Press Ortodon Ortop Facial*; 13(5):36-48, 2008.

ARAÚJO TM, NASCIMENTO MHA et al. Ancoragem esquelética em Ortodontia com miniimplantes. *Dental Press Ortodon Ortop Facial*; 11(4):126-56, jul/ago, 2006.

ARTESE A, DRUMMOND S, NASCIMENTO JM, ARTESE F. Critérios para o diagnóstico e tratamento estável da mordida aberta anterior. *Dental Press J Orthod.*;16(3):136-61, maio/jun, 2011.

EVERDI N, USUMEZ S, SOLAK A. New generation open-bite treatment with zygomatic anchorage. *Angle Orthod.*;76(3):519-26, 2006.

FABER J, BERTO PM, ANCHIETA M, SALLES F. Tratamento de mordida aberta anterior com ancoragem em miniplacas de titânio. *R Dental Press Estet.*;1(1):87-100. 6, 2004.

FABER J, MORUM TFA, LEAL S, BERTA PM, CARVALHO CKS. Miniplacas permitem tratamento eficiente e eficaz da mordida aberta anterior. Rev Dental Press Ortodon Ortop Facial.;13(5):144-57, set/out. 2008

FUKUI T, KANO H, SAITO I. Nonsurgical treatment of na adult with na open bite and large lower anterior facial height with edgewise appliances and temporary anchorage devices. Am J Orthod Dentofacial Orthop 2016

GRACCO A, SIVIERO L, DE STEFANI A, BRUNO G, STELLINI E. Anterior open-bite orthodontic treatment in an adult patient: A clinical case report International Orthodontics; X: 1-13, 2016

HART TR, COUSLEY RR, FISHIMAN LS, TALLENTS RH. Dentoskeletal changes following mini-implant molar intrusion in anterior open bite patients. Angle Orthod.;85(6):941–8, 2015.

JANSON G, VALARELLI FP, FREITAS KMS, CANÇADO RH. Tratamento da mordida aberta anterior na dentadura permanente. 9º Congresso da ABOR – Ortodontia e Ortopedia Facial Cap. 18 pp 149-156 out 2013

MAIA AS, ALMEIDA MEC, COSTA AMM, RAVELI DB, Dib LS. Diferentes abordagens no tratamento da mordida aberta anterior. Conscientiae Saúde. ;7(1):77-82, 2008.

MARZOUK ES, KASSEM HE. Evaluation of long-term stability of skeletal anterior open bite correction in adults treated with maxillary posterior segment intrusion using zygomatic miniplates. American jornal or Orthodontics and Dentalfacial Orthopedics, vol. 150, July, 2016

MEDEIROS RB, ARAÚJO LFC, MUCHA JN, MOTTA AT. Stability of open bite treatment in adult patients: A systematic review. Journal of the World Federation of Orthodontics. 2012

RAMOS AL, ZANGE SE, TERADA HH, HOSHINA FT. Miniplacas de ancoragem no tratamento da mordida aberta anterior. Rev. Dental Press Ortodon Ortop Facial.;13(5):134-43, set/out, 2008.

OLIVEIRA KFM, FREITAS KMS, VALARELI FP, CANÇADO RH, MENEZES CC. Molar extraction in severe open bite treatment Journal of Surgical and Clinical Dentistry – JSCD Vol.6,n.1,pp.11-16 ,Jul/Sep, 2015.

PARK YC, LEE CA, CHOI NC, KIM DC. Open bite correction by intrusion of posterior teeth with minicrew. Angle orthodontics.; 78 (4): 699-710, 2008.

SAKIMA MT, MENDONÇA AA, OCANHA Jr JM, SAKIMA T. Sistema de Apoio Ósseo para Mecânica Ortodôntica (SAO®) – miniplacas para ancoragem ortodôntica. Parte I: tratamento da mordida aberta. R Dental Press Ortodon Ortop Facial.; 14(1):103-16, jan/fev, 2009.

SALEHI P,PARKSHIR HR, HOSEINJ SAR. Evaluating the Stability of Open Bite Treatments and Its Predictive Factors in the Retention Phase during Permanent Dentition J Dent (Shiraz).; 16(1): 22–29, mar, 2015.

SANT'ANNA EF, CUNHA AC, BRUNETTO DP, SANT'ANNA CF. Camouflage of a high-angle skeletal Class II open-bite malocclusion in na adult after mini-implant failure during treatment, Am J Orthod Dentofacial Orthop 151: 583-97, 2017.

SCHEFFLER NR, PROFFIT WR, PHILLIPS C. Outcomes and stability in patients with anterior open bite and long anterior face height treated with temporary anchorage devices and a maxillary intrusion splint. Am J Orthod Dentofacial Orthop.146(5):594–602, 2014.

SHERWOOD, K. H, BURCH JG, THOMPSON WJ. Closing anterior open bites by intruding molars with titanium miniplate anchorage. Am. J. Orthod., St. Louis, v. 122, no. 6 p. 593-600, Dec. 2002

TURKKAHRAMAN H, SARIOGLU M. Are temporary anchorage devices truly effective in the treatment of skeletal open bites? Eur J Dent.; 10: 447-53, 2016.

UMEMORI M, SUGAWARA J, MITANI H, NAGASAKA H, KAWAMURA H. Skeletal anchorage for open-bite correction. *Am J Orthod Dentofacial Orthop* ;115:166-74, 1999.

VALARELLI FP, JANSON G. O tratamento não cirúrgico da mordida aberta anterior no paciente adulto. *Orthod. Sci. Pract.*;7(27):252-70. 4, 2014.

VELA-HERMÁNDEZ A, LÓPEZ-GARCIA R, GARCIA-SANZ V, PAREDES-GALLARDO V, LASAGABASTER-LATORRE F. Nonsurgical treatment of skeletal anterior open bite in adult patients: posterior build-ups *Revista: Angle Orthodontist*, vol. 87; nº 1, 33-40, 2017.

XUN C, ZENG X, WANG X. Microscrew anchorage in skeletal anterior open-bite treatment. *Angle orthod.*; 77(1):47-56, jan, 2007.

WANG XD, ZHANG JN, LIU DW, LEI FF, LIU WT, SONG Y, ZHOU YH. Nonsurgical correction using miniscrew-assisted vertical control of a severe high angle with mandibular retrusion and gummy smile in an adult. *Am J Orthod Dentofacial Orthop.*;(151):978-88, 2017.

